

## Diagnóstico prenatal y posnatal de anomalías del tracto urinario Pre- natal and post-natal diagnosis of urinary tract anomalies

Jessica Itelmara Hengue Jorge-Alberto<sup>1</sup> <https://orcid.org/0000-0002-7503-2432>

Sandalio Durán Álvarez<sup>1\*</sup> <https://orcid.org/0000-0001-7522-9182>

Oramis Sosa Palacios<sup>1</sup> <https://orcid.org/0000-0002-7074-8853>

José Severino Hernández Hernández<sup>1</sup> <https://orcid.org/0000-0002-4045-7123>

Rosario Calviac Mendoza<sup>1</sup> <https://orcid.org/0000-0001-8717-430X>

Niurka Diaz Zayas<sup>1</sup> <https://orcid.org/0000-0002-4498-1205>

<sup>1</sup>Hospital Pediátrico Docente “William Soler”. La Habana, Cuba.

\*Autor para la correspondencia: [sduran@infomed.sld.cu](mailto:sduran@infomed.sld.cu)

### RESUMEN

**Introducción:** El ultrasonido prenatal aporta una magnífica forma de introducirnos en la patofisiología renal humana, pero es incapaz de detectar todas las anomalías.

**Objetivos:** Identificar las principales anomalías de riñón y tracto urinario en pacientes con diagnóstico prenatal o posnatal de estas anomalías.

**Métodos:** Se incluyeron en el estudio todos los pacientes que llegaron remitidos al servicio de Nefrología del Hospital Pediátrico Docente “William Soler” entre el 1ero. de octubre de 2015 y el 30 de septiembre de 2017, por haberse detectado alteraciones en el ultrasonido prenatal durante el seguimiento de un embarazo normal y aquellos en los que después del nacimiento se comprobó alguna anomalía en forma incidental o por síntomas relacionados. Se programó seguimiento clínico, imagenológico y terapéutico de acuerdo con la anomalía detectada.

**Resultados:** El estudio incluyó 81 pacientes, 65 con diagnóstico prenatal y 16 con hallazgo posnatal. El sexo masculino estuvo representado por el 66,7 % y la anomalía más frecuente estudiada resultó la displasia renal multiquística (23,4 %). En segundo lugar, el diagnóstico morfológico correspondió a dilataciones del tracto urinario, que en su estudio posnatal se

clasificaron como hidronefrosis (20,9 %), pielectasias (17,4 %) y reflujo vesicoureteral (7,4 %).

**Conclusiones:** El ultrasonido prenatal para la detección de anomalías de riñón y tracto urinario es un proceder diagnóstico de gran utilidad porque permite prepararnos para enfrentar estas anomalías antes que presente síntomas relacionados y además puede proporcionar una adecuada información a los padres. No todas las anomalías congénitas se detectan mediante ecografía prenatal.

**Palabras clave:** diagnóstico prenatal; anomalías de riñón y tracto urinario; ultrasonido prenatal.

## ABSTRACT

**Introduction:** The prenatal ultrasound provides a great way to introduce us to the human renal pathophysiology, but is unable to detect all of the anomalies.

**Objectives:** To identify the main anomalies of the kidney and urinary tract in patients with prenatal or postnatal diagnosis of those.

**Methods:** There were included in the study all the patients who were referred to the Nephrology Service of "William Soler" Pediatric Teaching Hospital from October 1, 2015 to September 30, 2017 being detected alterations in the prenatal ultrasound during the follow-up of a normal pregnancy and those in which after birth any abnormality was found incidentally or by related symptoms. Clinical, imaging and therapeutic follow-up were scheduled in accordance with the anomaly detected.

**Results:** The study included 81 patients, 65 with prenatal diagnosis and 16 with post-natal finding. The male sex was represented by the 66.7% and the most common anomaly studied was the multicystic dysplastic kidney (23.4%). Secondly, the morphological diagnosis corresponded to dilations of the urinary tract, which in the post-natal study were classified as hydronephrosis (20.9%), pyelectasis (17.4%) and vesicoureteral reflux (7.4%).

**Conclusions:** The prenatal ultrasound for the detection of kidney and urinary tract's anomalies is a diagnosis of great utility because it allows us to prepare to face these anomalies before they present related symptoms and it can also provide adequate information to parents. Not all congenital anomalies are detected by prenatal ultrasound.

**Keywords:** prenatal diagnosis; anomalies of kidney and urinary tract; prenatal ultrasound.

Recibido: 23/12/2019

Aceptado: 17/02/2020

## Introducción

El ultrasonido materno-fetal o prenatal es incapaz de detectar todas las anomalías del riñón y tracto urinario que pueden presentarse.<sup>(1)</sup>

Su utilización adecuada ayuda considerablemente a enfrentar las diferentes situaciones antes que se manifiesten clínicamente. A la no detección prenatal de la anomalía puede contribuir su tipo, la etapa del embarazo y la posición fetal durante el examen ultrasonográfico. El entrenamiento del operador es de vital importancia para minimizar los errores.<sup>(2)</sup>

Aproximadamente, el 50 % de las anomalías detectadas prenatalmente corresponden a dilataciones del tracto urinario superior o hidronefrosis fetales, pero no todas las hidronefrosis se diagnostican prenatalmente, sobre todo si no se realizan estudios ultrasonográficos después de las 30 semanas de gestación.<sup>(3)</sup> La dilatación pélvica es relativamente frecuente en el feto normal y la definición y diagnóstico de hidronefrosis son complejos y una vez detectada necesita un seguimiento adecuado.<sup>(4)</sup>

Las anomalías del riñón y tracto urinario, se presentan en aproximadamente 1 % de los nacidos vivos y son la causa más frecuente de insuficiencia renal crónica (IRC) en el niño, de ahí que produce una alta morbilidad y mortalidad en estos pacientes y pueden deberse a mutaciones o a variantes estructurales (anomalías de desarrollo).<sup>(5)</sup>

Las anomalías del riñón, clásicamente se han descrito como anomalías de tamaño, de número y de posición, y algunos incluyen las anomalías de fusión. Las anomalías de vías excretoras que pueden afectar la función renal o deformar la estructura del riñón incluyen las obstrucciones de la pelvis renal (por estenosis o compresión por arteria aberrante), el doble sistema excretor, el ureteroceles, el megauréter, las anomalías asociadas al síndrome de abdomen en ciruela pasan (síndrome de prune belly), la extrofia vesical o cloacal, el reflujo vesicoureteral (RVU) primario, y los divertículos uretrales. Las valvas de uretra posterior (en el varón) son causa frecuente de daño renal prenatal, requieren intervención

posnatal inmediata y debe optimizarse la calidad de vida y la evolución final de estos pacientes.<sup>(6)</sup>

Dada la importancia del tema, nos propusimos identificar las principales anomalías de riñón y tracto urinario en pacientes con diagnóstico prenatal o posnatal de estas anomalías.

## Métodos

Se realizó un estudio descriptivo, transversal y prospectivo de todos los niños atendidos en el servicio de Nefrología del Hospital Pediátrico Docente “William Soler” por presentar anomalía congénita del riñón y tracto urinario durante el período comprendido entre octubre 1° de 2015 y septiembre 30 de 2017. Se reclutaron 81 pacientes.

Se incluyeron todos los pacientes con anomalías congénitas del riñón y tracto urinario atendidos por primera vez en el período señalado en el servicio de nefrología y que los padres o representantes legales aceptaron la inclusión en el estudio. Se analizaron las variables sexo, momento del diagnóstico, tipo de anomalía de riñón y tracto urinario y anomalías extrarrenales asociadas.

Se excluyeron los pacientes que abandonaron el seguimiento sin haberse concluido el estudio.

## Técnicas y procedimientos

El programa de seguimiento, el tipo de estudio complementario y la conducta médica se programaron según la anomalía que presentaba cada paciente.

Las anomalías dilatantes se clasificaron por el diámetro anterior de la pelvis en el segundo o tercer trimestre del embarazo; si la dilatación fue progresiva se clasificó por el último ultrasonido prenatal y si el ultrasonido prenatal no pudo precisar el diámetro pelviano o la madre desconocía este dato, se clasificaron por el diámetro de la primera determinación posnatal como se expone en el recuadro:<sup>(7,8)</sup>

**Recuadro – Anomalías dilatantes**

Anomalías	Diámetro (mm)
Dilatación ligera	5- 9
Dilatación moderada	10- 14
Dilatación severa	≥ 15

Pelvis normal: 0-4mm de diámetro.

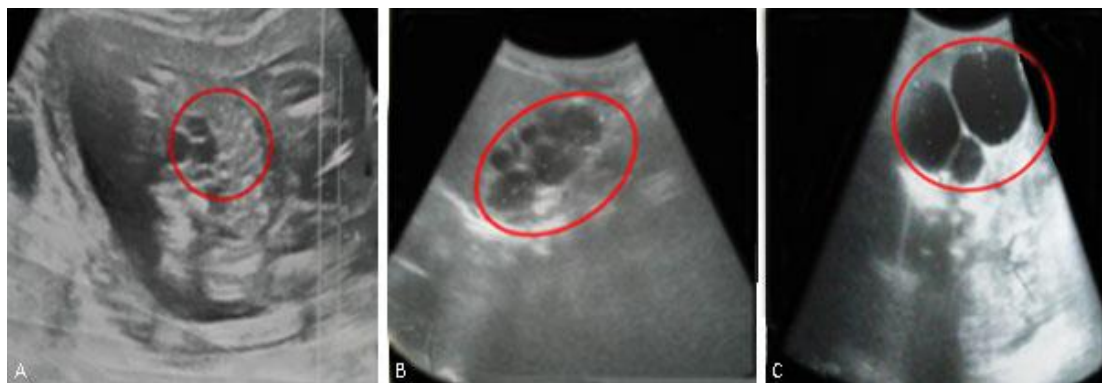
Las anomalías quísticas se clasificaron en displasia renal multiquística (DRMQ) y enfermedad poliquística autosómica recesiva (EPAR).

Se obtuvo el consentimiento informado aprobado por el comité de ética para la investigación en salud.

El procedimiento técnico se realizó con el programa Excel y los resultados se expresaron en porcentajes.

## Resultados

De los 81 pacientes, 65 tenían diagnóstico prenatal y 16 con hallazgo posnatal. Del total, 66,7 % eran masculinos (proporción: 2:1). Llamó la atención el predominio de niños con DRMQ (19/81, 23,4 %), de los cuales la mayoría fueron diagnosticados prenatalmente (15/19, 78,9 %). (Fig. 1). En un feto se diagnosticó DRMQ en ultrasonido del tercer trimestre del embarazo, pero al llegar a consulta y realizarse ultrasonido renal a los 22 días de nacido se encontró celda renal vacía por involución total de los quistes.



**Fig. 1** - Displasia renal multiquística. A: en estado prenatal en el tercer trimestre del embarazo B: en forma de “racimo de uvas”. C: con quistes de diferentes tamaños.

En 2 de estos pacientes, ambos masculinos, el estudio posnatal diagnosticó comunicación interventricular (CIV) en el período neonatal. En los 4 pacientes sin diagnóstico prenatal, 3 fueron interpretados como hidronefrosis y en otro solo se reportó pielectasia.

En segundo orden de frecuencia aparece la hidronefrosis que en 15 de 17 (88,2 %) se estableció el diagnóstico mediante ultrasonido prenatal. Durante el período de estudio fue necesario realizar pieloplastia en 4 pacientes y un caso que se consideró necesaria la pieloplastia, los padres no se presentaron a la cita de ingreso para la intervención quirúrgica. Los restantes pacientes con hidronefrosis se mantienen en seguimiento para decidir conducta. De las pielectasias 3 fueron transitorias, y de las 16 que persistieron en el período posnatal, 15 fueron diagnosticadas prenatalmente y solamente 1 se detectó en un estudio posnatal.

El RVU se sospechó por la imagen ultrasonográfica y se confirmó la anomalía mediante uretrocistografía miccional en 5 y en 1 la dilatación se diagnosticó posnatalmente al ingresar por pielonefritis aguda.

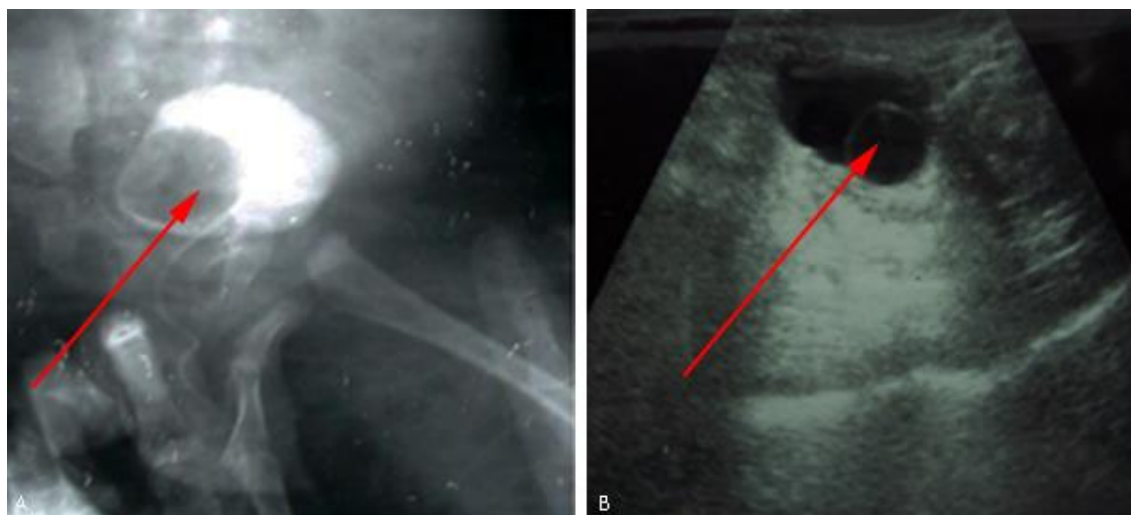
De las 4 agencias renales unilaterales, 2 (50 %) no tuvieron diagnóstico prenatal y fueron diagnosticadas mediante ultrasonido abdominal por causa no relacionada.

En los 3 pacientes con valvas de uretra posterior se detectó anomalía en el ultrasonido prenatal y se planteó el diagnóstico en 2; en el tercero solo se reportó megavejiga y en el estudio imagenológico posnatal se estableció el diagnóstico. Uno de los pacientes

evolució rápidamente a la insuficiencia renal, otro a los 7 meses entró en etapa 3-A de enfermedad renal crónica y el tercero mantuvo una función renal normal durante el período de seguimiento de nuestro estudio.

De las ectopias -todas ectopias simples- en dos se hizo el diagnóstico prenatal, y en el tercero se diagnosticó agenesia renal unilateral, y los estudios imagenológicos posnatales establecieron el diagnóstico.

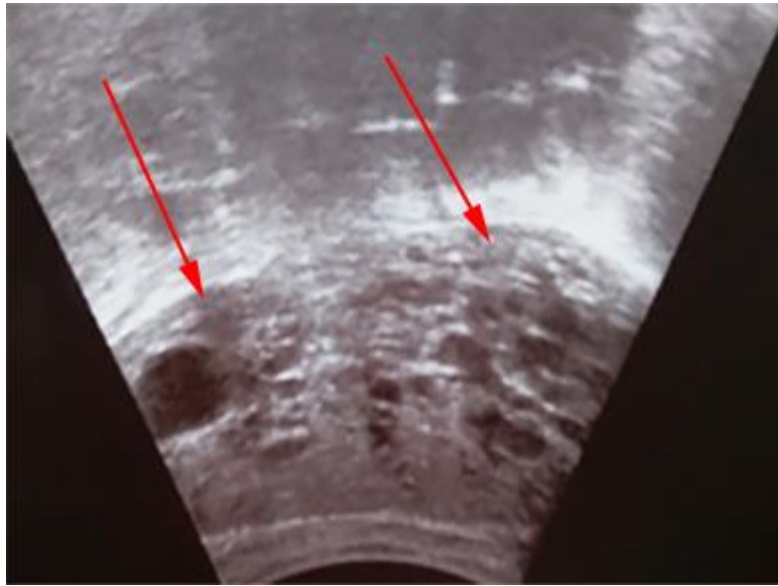
De los ureteroceles, en uno se sugirió el diagnóstico en estudio ecográfico prenatal, y en el otro no. Los estudios imagenológicos posnatales establecieron el diagnóstico porque se estudió al niño por una dilatación de tracto urinario superior cuando ingresa por pielonefritis aguda (Fig. 2A y 2B).



**Fig. 2** - Ureteroceles. A: imagen contrastada de vejiga donde se observa ureterocele ortotópico. B: imagen ultrasonográfica de ureterocele ectópico.

La enfermedad poliquística autosómica recesiva se diagnosticó en 4 pacientes; en dos se sospechó el diagnóstico en etapa prenatal, en otro se hizo el diagnóstico por ultrasonido materno-fetal y el tercero no tuvo diagnóstico prenatal (Fig. 3). Tres de estos pacientes consultaron después de haberse establecido el diagnóstico en centros del interior del país.

Se diagnosticaron dos megauréteres, uno obstructivo y el otro no obstructivo; ambos se detectaron en el estudio prenatal.

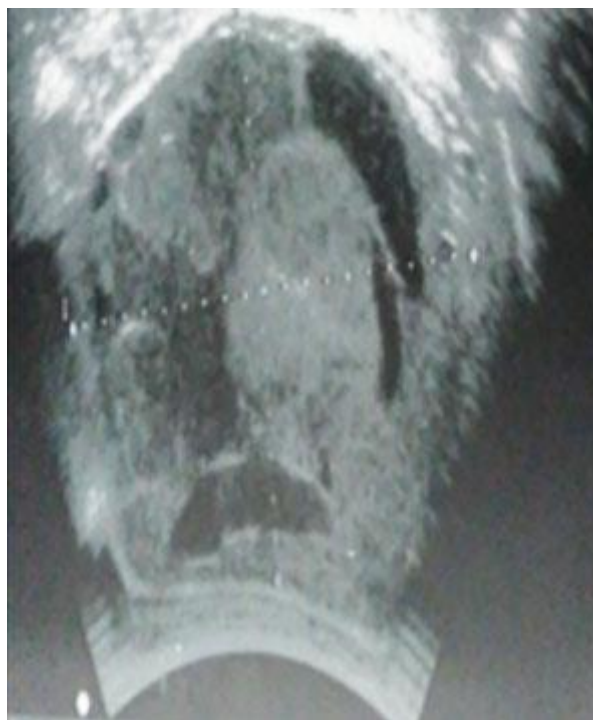


**Fig. 3** - Enfermedad poliquística autosómica recesiva. Imagen de riñón poliquístico autosómico recesivo en niño a los 5 días de edad.

El único riñón en herradura de este estudio no se diagnosticó en el estudio ultrasonográfico prenatal, y al ingresar por hematuria total a los 5 años de edad los exámenes imagenológicos detectaron la anomalía. En este paciente se diagnosticó además una hiper calciuria idiopática que consideramos como la causa de la hematuria que motivó su estudio.

Incluimos en el estudio una niña que a los 62 días de nacida el ultrasonido renal demostró una imagen tumoral en el riñón izquierdo (Fig. 4), se realizó biopsia aspirativa con aguja fina (BAF) que demostró células malignas, se realizó nefrectomía, y el estudio histopatológico informó nefroblastoma renal (tumor de Wilms), por lo que se inició el tratamiento citostático.





**Fig. 4** - Imagen ultrasonográfica de tumor de Wilms  
en niña con 62 días de edad.

## Discusión

Debido a que las anomalías congénitas son las causantes del 30 al 60 % de los casos de insuficiencia renal crónica (ERC) en el niño,<sup>(9)</sup> es importante diagnosticar estas anomalías e iniciar tratamiento para tratar de minimizar el daño renal, prevenir o enlentecer el inicio de la enfermedad renal crónica terminal (ERCt) y aportar apoyo terapéutico para evitar complicaciones, sobre todo en los pacientes con riñón único funcional o con hipodisplasia renal asociada a valva de uretra posterior.<sup>(10)</sup>

La obstrucción del tracto urinario es una causa importante de IRC en lactantes y niños, y cuando la obstrucción ocurre en la vida fetal antes que se complete la nefrogénesis, el patrón de ramificación nefrogénica se distorsiona y los niños nacen con riñones displásicos y en ocasiones insuficiencia renal.<sup>(11,12)</sup>

La anomalía que con mayor frecuencia llegó al servicio de nefrología durante el período de estudio fue la DRMQ con un total de 19 pacientes, con diagnóstico prenatal en 15 (78,9 %) y 4 que se diagnosticaron después del nacimiento, 3 interpretados como hidronefrosis y en uno solo se registró pielectasia en el estudio prenatal.

No todas las DRMQ se diagnostican prenatalmente. En un estudio basado en el registro de la Base de Datos Europea sobre anomalías congénitas mayores, con la inclusión de 13 registros con casos nacidos entre 1997-2006 que cubrían 1 458 552 nacimientos, hubo 601 casos de DRMQ y la detección prenatal fue de 88 %.<sup>(13)</sup> En un centro de tercer nivel para el diagnóstico prenatal de DRMQ de la Universidad de Stanford, Palo Alto, California, de 100 niños con diagnóstico confirmado posnatalmente, en 98 se hizo el diagnóstico por ultrasonido prenatal, mientras en 2 se pensó en hidronefrosis.<sup>(14)</sup> Carazo-Palacios y otros, estudian 56 pacientes que en 48 (85,7 %) se estableció el diagnóstico prenatal.<sup>(15)</sup> Se han publicado tasas de diagnóstico mucho más bajas, lo que demuestra que, en ocasiones, diferenciar entre quistes y dilatación del sistema colector por el estudio ecográfico prenatal puede resultar difícil.<sup>(16,17)</sup>

En todos los casos realizamos gammagrafía estática (<sup>Tc-99m</sup> DMSA) para demostrar la no captación por el lado afectado y valorar las características del riñón contralateral, aunque se sugiere que solo son necesarias limitadas investigaciones en este tipo de anomalía,<sup>(18)</sup> y algunos señalan que no es necesario el estudio radioisotópico, lo que significa “menor exposición radiante, así como ahorro económico”.<sup>(15)</sup>

No realizamos uretrocistografía miccional en ninguno de nuestros pacientes para detectar RVU contralateral, conducta propuesta por algunos investigadores,<sup>(15,19,20)</sup> aunque se notifica frecuente esta asociación. Fanos y otros, de la Universidad de Verona, estudiaron 27 niños con DRMQ entre edad de recién nacido y 2 años (17 varones y 10 niñas) y encontraron RVU en 4 varones y 3 niñas (7/27, 25,9 %) en el riñón contralateral.<sup>(21)</sup> En nuestro estudio se siguió la conducta de no realizar uretrocistografía miccional si no se encontraba dilatación del tracto urinario contralateral o si el paciente no se infectaba. No se encontró dilatación del sistema excretor durante el seguimiento de estos pacientes y en ninguno se presentó infección, por lo que no se realizó este estudio. El seguimiento con ultrasonidos seriados tiene dos objetivos principales: valorar la involución de los quistes y el crecimiento del riñón contralateral, porque el riñón “sano” puede tener cierto grado de displasia que se manifieste clínicamente más tarde.

La mayoría de los pacientes recibidos en el servicio de nefrología durante el período de estudio tenían dilatación del tracto urinario superior que se desglosaron en hidronefrosis, pielectasias persistentes o transitorias, reflujos vesicoureterales, valvas de uretra posterior, ureteroceles y megauréteres, pero las verdaderas hidronefrosis (obstructivas o no) solo fueron 17,15 (92,3 %) de ellas con diagnóstico prenatal.

La dilatación del tracto urinario superior es una de las anomalías que más frecuentemente se detecta mediante el seguimiento ultrasonográfico del embarazo normal.<sup>(10)</sup> Esta anomalía se presenta entre 1 y 4,5 % de los fetos durante el seguimiento del

embarazo.<sup>(22)</sup> La obstrucción de la unión ureteropélvica produce una reducción del flujo de orina de la pelvis al uréter y puede producir hidronefrosis, infección y urolitiasis y también, deterioro de la función renal.<sup>(23)</sup>

La dificultad mayor que se confronta en estos casos es decidir que paciente necesita tratamiento quirúrgico y cuales pueden seguirse con estudios imagenológicos y evaluación expectante. De nuestros pacientes, 4 necesitaron tratamiento quirúrgico y en una niña que se propuso el tratamiento quirúrgico no concurrió a la cita de ingreso con esa finalidad; el resto está en seguimiento clínicamente.

En un estudio retrospectivo realizado en China entre 2006 y 2013, *Zhang* y otros, colaboradores<sup>24</sup>, revisan 210 lactantes seguidos hasta los dos años que clasifican según los criterios de la Sociedad de Urología Fetal (SUF) con grados 1, 2 y 3, 125, 14 y 11 respectivamente, y fueron tratados quirúrgicamente 2,4 % del grado 1, 18,9 % de los grados 2 y 90,9 % de los grados 3; por supuesto, no incluyen los grado 4, que aparentemente los consideraron quirúrgicos. Como el trabajo es retrospectivo sólo analizan los casos tratados quirúrgicamente en estos tres grupos, pero no se especifican los criterios utilizados para tal decisión. En las conclusiones del estudio, *Zhang* y otros,<sup>(24)</sup> señalan: “es importante estandarizar las guías basadas en los estudios actuales, que ayuden al clínico a tomar mejores decisiones en el manejo de los lactantes con diagnóstico de hidronefrosis prenatal. Los pacientes con hidronefrosis grado 2 requieren largo tiempo de evolución, y los grados 3 y 4 después de la cirugía también necesitan seguimiento clínico imagenológico”. Coincidimos en los criterios de seguimiento de los grados 2, 3 y 4, pero no podemos precisar el motivo de decisión quirúrgica en los grados 1 y 2 que ellos trataron. Por lo general, los

grados 1 y 2 no requieren tratamiento quirúrgico, a no ser que aumente la dilatación y serían clasificados en grados superiores.

En las pielectasias nuestra conducta fue orientar a los padres y seguimiento clínico-imagenológico (ultrasonido periódico).

El RVU se puede sospechar por el estudio ultrasonográfico prenatal o durante el estudio de una pielonefritis aguda, pero es necesario realizar la uretrocistografía miccional para confirmarlo.

Una de las anomalías que puede producir dilatación del tracto urinario superior debido a obstrucción son los ureteroceles. El ureterocele es una dilatación del extremo distal del uréter que se desarrolla durante la vida fetal y produce una imagen ultrasonográfica que ha sido comparada con una cabeza de cobra.<sup>(25,26)</sup>

Los ureteroceles, por lo general, se presentan en sistemas excretores dobles, pero pueden presentarse en sistemas únicos y pueden ser ortotópicos o ectópicos. En nuestro estudio diagnosticamos dos pacientes, uno ectópico y otro ortotópico, en doble sistemas excretores. En su manejo se han utilizado distintas modalidades de tratamiento y nuestros pacientes fueron referidos a urología. Las publicaciones en la literatura recomiendan distintos procedimientos con resultados variables.<sup>(27,28,29,30)</sup>

*Muriyappa* y otros,<sup>(27)</sup> en Australia, revisaron las historias de 22 pacientes con ureterocele y doble sistema excretor tratados quirúrgicamente. En 5 de los pacientes se realizó incisión del ureterocele como proceder inicial, pero solo 1 curó. En 7 pacientes se realizó nefrectomía polar superior que fue curativa en 4 casos. En 5 pacientes se realizó resección del ureterocele y reimplantación ureteral y este tratamiento fue curativo en todos los casos.

*Jawdat* y otros<sup>(28)</sup> en Israel, revisaron 112 pacientes tratados por punción endoscópica en los últimos 26 años, 51 (65 %) de los cuales fueron diagnosticados prenatalmente. 4 pacientes con ureterocele ectópico necesitaron punción repetida. Del total de pacientes, 46 (60 %) tenían ureterocele ectópico. La necesidad de tratamiento quirúrgico después de la punción endoscópica fue más alta en los pacientes con ureterocele ectópico. Consideran estos autores que la punción del ureterocele es un proceder efectivo y duradero a largo plazo en la mayoría de los niños.

*Ilic* y otros,<sup>(29,30)</sup> proponen la fenestración con láser en el recién nacido, ya que solo fue necesario repetir la intervención en 1 de 10 pacientes, y *Shah* y otros,<sup>(31)</sup> realizaron este proceder en 13 pacientes y refieren que debe ser personalizado como una intervención primaria y se ha demostrado que puede ser un proceder útil en muchos casos. La incisión endoscópica ha ido ganando adeptos y la recomiendan muchos autores.

Otra anomalía dilatante que puede detectarse prenatalmente es el megauréter, término aplicado al uréter de dimensión aumentada (si mide más de 7 mm de diámetro) y puede ser refluente (por RVU de alto grado), obstructivo o no obstructivo (idiopático). El tratamiento del megauréter, obstructivo o no, debe ser observacional expectante al inicio, ya que muy pocos necesitan intervención quirúrgica. Para los obstructivos la ureterocistostomía es el tratamiento quirúrgico tradicional, pero la dilatación endoscópica de balón puede ser eficaz, como se ha demostrado en unos pocos estudios, pero se necesita más experiencia para poder recomendar su generalización.<sup>(32)</sup>

En los lactantes con megauréter no refluente unilateral o bilateral, si la función renal relativa está entre 35 y 40 %, se recomienda la observación expectante con ultrasonografía y gammagrafía dinámica cada 3 a 6 meses (de acuerdo con el caso), porque si el diámetro del uréter llega a ser mayor de 10 mm y existe hidronefrosis grado 4, es muy probable que necesite tratamiento quirúrgico.<sup>(33,34)</sup>

Las valvas de uretra posterior son la causa más frecuente de obstrucción infravesical en niños varones y producen grados variables de disfunción. Pueden constituir hasta el 10 % de las anomalías del tracto urinario diagnosticadas prenatalmente.<sup>(35)</sup> Una vejiga dilatada en el ultrasonido prenatal sugiere valva de uretra posterior,<sup>(36)</sup> pero también puede producir dilatación del tracto urinario superior durante el embarazo, de acuerdo al grado de obstrucción infravesical. Estas valvas pueden producir daño renal prenatal que puede incrementarse después del nacimiento, y es una causa frecuente de insuficiencia renal crónica en el niño.<sup>(37,38)</sup>

De nuestros 3 pacientes, uno, evolucionó rápidamente a la insuficiencia renal, otro a los 7 meses de edad entró en etapa 3ª de enfermedad renal crónica y el tercero durante el período de seguimiento de nuestro estudio ha mantenido la función renal conservada.

Existen anomalías congénitas del riñón y tracto urinario que no se acompañan de dilatación del sistema excretor, entre las que se destacan las ectopias y las agenesias. Tanto las ectopias como las agenesias unilaterales, cuando no se hace diagnóstico prenatal, lo más frecuente es su detección mediante ultrasonografía por causa no relacionada. Ambas cursan asintomáticas.

Los riñones ectópicos son anomalías congénitas infrecuentes que, por lo general, no afectan la función renal, si tiene buen drenaje, incluyendo una de sus variantes más raras, que es la ectopia renal intratorácica<sup>(39)</sup>

La ectopia renal cruzada también es una anomalía congénita rara que se produce cuando el uréter cruza la línea media y el riñón está localizado en el lado opuesto y lo más frecuente fusionado al contralateral que ocupa su posición normal.<sup>(40)</sup> Esta anomalía si no tiene alguna otra asociada cursa asintomática, y su detección puede ser incidental como en la ectopia simple.<sup>(41)</sup>

Autores españoles, estudiaron 84 niños con ectopia renal y riñón en herradura entre 1999-2010, de los cuales en 53 (63 %) se estableció el diagnóstico prenatalmente. De los 84 pacientes estudiados 35 tenían ectopia renal simple, 1 tenía ectopia renal bilateral, 2 ectopia renal cruzada sin fusión, 17 ectopia renal cruzada con fusión, y 29 riñón en herradura. En los riñones en herradura la anomalía asociada más frecuente fue el RVU.<sup>(42)</sup>

Nuestro paciente con riñón en herradura no se diagnosticó prenatalmente. Para el diagnóstico prenatal del riñón en herradura se ha recomendado la medición del ángulo de la pelvis renal. *Cho* y otros,<sup>(43)</sup> midieron el ángulo de la pelvis renal en 19 fetos con riñón en herradura y 20 fetos con riñones normales. El ángulo de la pelvis en los fetos con riñón en herradura fue 115 grados y 110 grados en el segundo y tercer trimestres del embarazo, y en los fetos con riñones normales fue 172 y 161 grados. Estos autores concluyen que la observación y medición de la pelvis renal es un método simple y útil en el diagnóstico prenatal del riñón en herradura.

En nuestros pacientes con ectopia renal simple, realizamos gammagrafía estática (<sup>Tc-99m</sup>DMSA) para determinar la localización con más exactitud y valorar la función renal relativa, pero puede utilizarse gammagrafía dinámica (<sup>Tc-99m</sup>MAG 3), que además sirve para valorar obstrucción al flujo normal de la orina. En estos pacientes solo es necesario

confirmar el diagnóstico y la información a los padres, pero recomendamos el seguimiento durante algún tiempo por la posibilidad de una anomalía asociada, fundamentalmente el RVU, que se manifieste más tarde. En el riñón en herradura, aunque hicimos el estudio gammagráfico, este no es necesario en la mayoría de los casos.

La agenesia renal puede ser unilateral o bilateral. La bilateral es incompatible con la vida extrauterina por lo que no llegan a un servicio de nefrología y la unilateral es totalmente asintomática si no existen anomalías asociadas que puedan producir síntomas. En nuestra serie de casos tenemos 4 pacientes y 2 de ellos no tuvieron diagnóstico prenatal.

La prevalencia de esta anomalía es de 4 en 10 000.<sup>(44)</sup> Las anomalías asociadas son frecuentes en estos casos. *Westland* y otros,<sup>(45)</sup> en una revisión de 2 684 casos, registran esta asociación en 32 %, siendo el RVU la más frecuente (24 %). *Sarhan* y otros,<sup>(46)</sup> en 46 casos encuentran hidronefrosis en 9 (19 %), RVU en (12 %) -todos de bajo grado-. Tanto *Westland* como *Sarhan*, enfatizan la importancia del seguimiento a largo plazo de estos pacientes por las complicaciones que pueden presentarse. *Westland*,<sup>(45)</sup> registra hipertensión arterial en 16 %, microalbuminuria en 21 % y filtrado glomerular < 60 mL/minuto/1,73 m<sup>2</sup> de superficie corporal en 10 % y *Sarhan*,<sup>(46)</sup> en 4 años de seguimiento reportan ERC en 3 (6 %) e hipertensión arterial en 2 (4 %) de los 46 pacientes de su estudio. *Laurichesse* señala que el diagnóstico prenatal ha mejorado con el tiempo (de 54,2 % en 1997 a 95,8 % entre 2010-2013).<sup>(44)</sup>

Nuestros pacientes se diagnosticaron o confirmaron mediante ultrasonido posnatal y gammagrafía estática (DMSA), se asesoró a los padres y están en seguimiento para valorar el crecimiento del riñón y la posible aparición de complicaciones.

La enfermedad poliquística autosómica recesiva es un trastorno debido a mutación del gen PKHD1 (locus 6p21. 1-p12) que codifica la proteína policistina localizada en los cilios primarios de los túbulos colectores, hígado y páncreas.<sup>(47)</sup> Por tal motivo, es considerada una ciliopatía. Los cilios primarios son organelas microtubulares parecidas a una antena celular, situados en la parte externa de la superficie de muchas células del epitelio tubular renal, ricas en receptores, canales iónicos y proteínas de señalización y caracterizados porque se activan por estímulos mecánicos y químicos. Cualquier defecto en la estructura del cilio primario puede conducir a varios fenotipos quísticos.<sup>(47)</sup> Su diagnóstico prenatal efectivo solamente es posible por estudio genético-molecular.<sup>(48)</sup> En fetos severamente afectados el



obstetra puede ser el primero en sospechar la enfermedad cuando están presentes en el ultrasonido renal: riñones aumentados de tamaño con hiperecogenicidad y oligohidramnios.<sup>(49)</sup>

En una de nuestras pacientes, aunque no se describió oligohidramnios, el diagnóstico fue planteado al final del embarazo y a los 5 días de nacida llegó a nuestro centro con riñones palpables e imagen ultrasonográfica compatible con ese diagnóstico. En 2 de los tres casos restantes se pensó en esta posibilidad diagnóstica y en uno no se reportó anomalía renal en el estudio prenatal.

Las masas sólidas intrabdominales prenatales pueden corresponder a nefroma mesoblástico congénito, neuroblastoma suprarrenal, hemorragia suprarrenal, tumor de Wilms o teratoma retroperitoneal.<sup>(50)</sup>

La detección prenatal de tumor de Wilms (nefroblastoma), como tumor embrionario es posible, pero muy infrecuente. *Jain* y otros,<sup>(51)</sup> notifican un caso en 2011, señalan que hasta esa fecha solamente se habían publicado 11 casos en la literatura médica escrita en inglés en menores de 6 meses, entre 101 casos de tumor renal; el tumor renal más frecuente era el nefroma mesoblástico congénito.

En la niña que referimos, el ultrasonido prenatal no registró anomalía, pero a los 62 días de edad un ultrasonido abdominal visibiliza una masa renal izquierda. Los estudios histopatológicos confirmaron el diagnóstico de tumor de Wilms.

Aunque raramente este tipo de tumor puede detectarse prenatalmente, debemos tenerlo en cuenta, por lo que se decidió incluirlo en este estudio.

Podemos concluir que ultrasonido prenatal para la detección de anomalías de riñón y tracto urinario es un proceder diagnóstico de gran utilidad porque permite prepararnos para enfrentar estas anomalías antes que presenten síntomas relacionados y además puede proporcionar una adecuada información a los padres. No todas las anomalías congénitas se detectan mediante ecografía prenatal.

Es recomendable mejorar los estudios prenatales, porque en este estudio muchos pacientes con anomalías importantes fueron detectados después del nacimiento.



## Referencias bibliográficas

1. Alconcher L, Tombesi M, Primary vesicoureteral reflux detected prenatally and congenital renal damage associated, *Pediatr Nephrol*, 2001;16(8):C102,P177.
2. Karen M. Knap P, Ultrasonido y salud ósea. *Salud Pública*. 2009 [acceso 31/08/2018]; 51.Disponible en: [http://www.scielo.org.mx/scielo.pph?script=sci\\_arttext&pid=sOO36-36342009000700005&ing=esnrm=iso](http://www.scielo.org.mx/scielo.pph?script=sci_arttext&pid=sOO36-36342009000700005&ing=esnrm=iso) (Citado: 31-08/2018).
3. Belmann AB. Vesicoureteral reflux *Pediatr Clin North Am* 1997;44:1.
4. Duran S, Prenatal hydronephrosis: A proposal for postnatal study and follow-up, *Medic Review*, 2005;VII(6):12-6.
5. Bodria S, Sanna-Cherchi S, Genetic basis of congenital anomalies of the kidney and urinary tract. *G Ital Nephrol*. 2015;32(S64):pii.gen/32.S64.16.
6. Chevalier RL, Congenital urinary tract obstructions: The long review. *Adv Chronic Kidney Dis*. 2015;22:312-9.
7. Blachar A, Blachar Y, Levine PM, Surkouski L, Pelet D, Mogilner B. Clinical and follow-up of prenatal hydronephrosis. *Pediatr Nephrol*, 1994;8:30-5.
8. Blachar A, Blachar Y. Congenital hydronephrosis: Evaluation, follow-up and clinical outcome *Pediatric Adolesc Med*. 1994;5:11-53.
9. Seikaly MG, Ho PL, Emmet L, Fine RN, Tejani A. Chronic renal insufficiency in children: The 2001 Annual Report of NAPRTCS *Pediatr Nephrol*. 2003;18:796-804.
10. Sanna-Cherchi S, Ravani P, Corbani B, Parodi S, Haupt R, Plaggio G, *et al*. Renal outcome in patients with congenital anomalies of the kidney and urinary tract. *Kidney Int*. 2009;76:528-33.
11. Parvex P, Pippi-Salle JJ, Goodyer PR. Rapid loss of renal parenchyma after acute obstruction. *Pediatr Nephrol*. 2001;16:1976-9.
12. Chevalier R, Pathophysiology of obstructive nephropathy in newborn. *Sem Nephrol*. 1998;585-91.
13. Winding L, Loane M, Wellesley D, Addor MC, Arriola R, Bakker MK, *et al*. Prenatal diagnosis and epidemiology of multicystic kidney dysplasia in Europe *Prenat Diagn*. 2014;34:1093-8.

14. Scala C, McDonnell S, Maggiori U, Khalil A, Bhide A, Thilaganathan B, *et al*, Diagnostic accuracy of midtrimester antennal ultrasound for multicystic dysplastic kidneys. *Ultrasound Obstet Gynecol.* 2017;50:464-9.
15. Carazo-Palacios D, Couselo-Jerez M, Serrano-Durbá A, Pemartin-Comella B, Sangüesa-Nebot C, Estornell-Moraquez F, *et al*. Multicystic dysplastic kidney: Assessment of the need for renal scintigraphy and the safety of conservative treatment, *Actas Urol Esp.*2017;41:52-7.
16. Lim FF, Tsao TF, Chang HM, Sheu JN. Multicystic dysplastic kidney disease presenting with single large cyst in a fetus: Anatomic basis and diagnosed aspects, *Pediatr Neonatol* 2011;52:227-31.
17. Eckoldt F, Woderich A, Smith RD. Antenatal diagnostic aspects of unilateral multicystic kidney dysplasia – Sensitivity, specificity, predictive value, differential diagnosis, associated malformations and consequences. *Fetal Diagn Ther.* 2004;19:163-9.
18. Cardona-Grau D, Kogan BA. Update on multicystic dysplastic kidney. *Current Urol Rep.* 2015;67. doi.10.1007/s11934-05.0541-z.
19. Psooy K. Long-term urologic follow-up of multicystic dysplastic kidney: Is it still indicated in 2007? *Can Urol Assoc.* 2007;1:113-6.
20. Callaway AC, Whittam B, Szymanski KM, Misseri R, Kaefer M, Rink RC, *et al*. Multicystic dysplastic kidney: Is an initial voiding cystourethrogram necessary? *Can J Urol.* 2014;217510-4.
21. Fanos V, Sinaguglia G, Vino L, Pizzani C, Portuese A. Multicystic dysplastic kidney and contralateral vesicoureteral reflux: Renal grow. *Minerva Pediatr.* 2001;53:95-8.
22. Liu DB, Armstrong WR, Maizels M. Hydronephrosis: Prenatal and postnatal evaluation and management. *Clin Perinatol.* 2014;41:661-78.
23. Krajewski W, Wojciechowska J, Dembowski J, Zdrojowy R, Szydelko T. Hydronephrosis in the course of ureteropelvic junction obstruction: An underestimated problem? Current opinions on the pathogenesis, diagnosis and treatment. *Adv Clin Exp Med.* 2017;26:857-64.
24. Zhang TT, Oparandu D, Saad Z, the utility of 99m-Tcmercaptoacetyl triglicine renogram in assessing ectopic thoracic kidney. *World J Nucl Med.* 2017;16:311-3. doi:10.4103/1450-1147-215488.
25. Gualpa-Jácome A, Diaz-Yanes N, Conde-Cueto T. Ureterocele: Presentación de un caso *Medisur.* 2013 [acceso13/04/2018] Disponible en: <http://www.medisur.sld.cu/index.php/medisur/article/view/2607>

26. Rosas H. Signo de la cabeza de cobra. RAR. 2007;71:447-8.
27. Muriyappa B, Barker A, Samnakar N, Khosa J. Management of duplex-system ureterocele. J Paediatr Child Health. 2014;50:96-99.
28. Jawdat J, Rotem S, Kucheron S, Farkas A, Chetrim R. Does endoscopic puncture of ureterocele provide not only an initial solution but also a definitive treatment in all children? Over the 26 years of experience. Pediatr Surg Int. 2018;34(5):561-5. doi: 10.1007/s00383-018-4258-9. Epub 2018 Mar 29.. doi: 10.1007/s00383-018-4258-9,
29. Ilic P, Jankovic M, Milickovic M, Dzambasanovic S, Kojovic V. Ureterocele fenestration with holmium laser in neonates. Ann Ital Chir. 2018;89:81-5.
30. Ilic P, Jankovic M, Dzambasanovic S, Kojovic V. Laser-puncture versus electrosurgery-incision of the ureterocele in neonates patients. Urol J. 2018;15:27-32.
31. Shah H, Tiwari C, Shenoy NS, Dwivedi P, Gandhi S. Transurethral incision of ureterocele in pediatric age group. Turk J Urol. 2017;43:530-5.
32. Casal-Beloy I, Somoza-Argilay I, García-González M, García-Novoa MA, Miguez-Fortes LM, Dagallo-Carbonell T. Endoscopic ballon dilatation in Primary obstructive megauréter: Long-term results J Pediatr Urol. 2017(17):304-9, doi:10.16/jpurol2017.10.016
33. Durán Álvarez S, Diaz Zayas N, Benítez Rodríguez D, Pérez Valdés M. Megauréteres: Estudio y conducta médica. Rev Cubana Pediatr. 2011;83:259-69.
34. Huber KC, Palmer JC. Current diagnosis and management of fetal urinary abnormality. Urology;2007;34:89-101.
35. Sarhan OM. Posterior urethral valves: Impact of low birth weight and preterm delivery on the renal outcome. Arab J Urol. 2017;15:159-60.
  
36. Dias T, Sairam S, Kumarasin S. Ultrasound diagnosis of fetal renal abnormalities. Best Pract Res Clin Obstet Gynecol. 2014;28:402-15.
  
37. Wright AE, Wragg R, Lopes J, Robb A, McCarthy L. Prediction of need for intervention in posterior urethral valves: Use of urine osmolality. J Pediatr Surg. 2018;3:316-20.
  
38. Deshpande AV. Current strategies to predict and manage sequelae of posterior urethral valves in children. Pediatr Nephrol. 2018;33:1651–61. doi.org/10.1007/s00467-017-3815-0
  
39. Dell'Atti L, Galosi AB. Right ectopia intrathoracic kidney: Unusual clinical presentation in a young affected by scrotal varicocele. Arch Ital Urol Andr. 2017;89:323-4.

40. Alder NJ, Keihani S, Motaling JM, Myers JB; The Genito-urinary Trauma Study Group. Management of blunt trauma in a crossed fused kidney. *Urol Case Rep.* 2018;18:38-40.
41. Bhattar R, Maheshwan A, Tomar V, Yasday SS. Crossed ectopic kidney: A case report. *J Clin Diagn Res.* 2018;(8):PD11-PD12. doi: 10.7860/et DJCDR/2017/26944-10434.
42. Ibetagoyena Arrieta M, Areses Trapote R, Arruebarrena Lizárraga D. Renal position and fusion anomalies. *Ann Pediatr (Barc).* 2011;75:329-33.
43. Cho JY, Lee VH, Toi A, MacDonal B. Prenatal diagnosis of horseshoe kidney by measurement of the renal pelvis angle. *Ultrasound Obstet Gynecol.* 2005;25:554-8.
44. Laurichesse Delmas H, Kohler M, Doray R, Lémere D, Francannet C, Quistreber J, *et al.* Congenital unilateral renal anomalies: Data from two birth-defect registries. *Birth Defects Res.* 2017;109:1204-11.
45. Westland R, Schrewder MF, Ket JC, van Wijk JA. Unilateral renal agenesis: A systematic review on associated anomalies and renal injury. *Nephrol Dial Transplant.* 2013;28:1844-55.
46. Sarhan OM, Albedaiwi K, Al Harbi B, Al Otav A, Al Ghanbar M, Nakshabandi Z. Unilateral renal agenesis: Necessity of postnatal Evaluation in a contemporary series. *Urology.* 2016;98:144-8.
47. Iceta Lizárraga A, Barajas de Frutos D. Enfermedades quísticas renales. *Protoc Diagn Ter Pediatr.* 2014;1191-206.
48. Bergmann C. Genetics of autosomal recessive polycystic kidney disease and its differential diagnosis. *Front Pediatr.* 2018;5:221.
49. Guay-Woodford LM. Autosomal recessive polycystic kidney disease: The prototip of the hepato-renal fibrocystic disease. *J Pediatr Genet.* 2014;3:89-101.
50. Sarin YK, Rahul SK, Sinha S, Khurana N, Ramji S, Antenatally. Diagnoses Wilms tumour. *J Neonatol Surg.* 2014;3:8.
51. Jain V, Mohta R, Sengar M, Khurana N. Is antenatal detection of Wilms´tumor a bad prognostic markers? *Indian J Med Paediatr Oncol.* 2011;32:214-8.

### Conflicto de intereses

Los autores declaran no tener conflicto de intereses en la realización del estudio.

### Declaración de contribución autoral

*Jessica Itelmara Hengue Jorge-Alberto:* confección del protocolo de investigación, selección de los casos en consulta externa y redacción del informe final.

*Sandalio Durán Álvarez:* orientación en la confección del protocolo, solicitud del consentimiento para incluir los pacientes en el estudio y seguimiento de los pacientes, revisión de la bibliografía y de la redacción del trabajo.

*Oramis Sosa Palacios:* Orientación y revisión estadística.

*José Severino Hernández Hernández:* tratamiento y estudio de los pacientes con diagnóstico posnatal que necesitaron ingreso hospitalario.

*Rosario Calviac Mendoza:* intervención quirúrgica de los pacientes que necesitaron este tratamiento.

*Niurka Díaz Zayas:* diagnóstico imagenológico de los pacientes.