

**Diagnóstico clínico imagenológico y evolutivo de leucodistrofia,
megalencefalia y quistes subtemporales en la lactancia**

Clinical-epidemiological and evolutive diagnosis of leukodystrophy,
megalencephaly and subtemporal cysts during breastfeeding

José Vargas Díaz^{1*} <http://orcid.org/0000-0001-9974-2220>

Nicolás Garófalo Gómez¹ <http://orcid.org/0000-0001-8426-174X>

Lucía Margarita Novoa López¹ <http://orcid.org/0000-0003-0247-5459>

Sonia María Bello Carbonell¹ <http://orcid.org/0000-0002-0240-1436>

Adnolys Reyes Berazaín¹ <http://orcid.org/0000-0002-2438-6898>

¹Instituto de Neurología y Neurocirugía. La Habana, Cuba.

*Autor para la correspondencia: jvargas@infomed.sld.cu

RESUMEN

Introducción: Las leucodistrofias primarias son un grupo de trastornos hereditarios que afectan la sustancia blanca cerebral de forma predominante. El término leucodistrofias primarias unifica las enfermedades que afectan las células gliales con compromiso de la mielina y el axón de base genética. Es un grupo de entidades, más de 30 en la actualidad, en expansión gracias a los avances en resonancia magnética y en genética.

Objetivo: Contribuir al conocimiento de esta rara enfermedad con énfasis en la utilidad de su conocimiento clínico y en los estudios de imágenes evolutivos para el diagnóstico.

Presentación del caso: Paciente con macrocraneas detectada por la familia a los tres meses de nacida, al inicio refirieron que la circunferencia cefálica creció rápidamente y a partir del segundo semestre de vida el crecimiento se hizo más lento. La valoración clínica al año de edad comprobó una discreta dificultad para el control cefálico, intentaba dar pasos con apoyo, lenguaje de 3 a 4 palabras y ninguna otra afectación del neurodesarrollo. Al examen físico, una circunferencia cefálica de 55 cm (por encima de dos desviaciones estándar para la edad cronológica y sexo).

Conclusiones: La evolución clínica favorable conjuntamente con el patrón de la resonancia magnética cerebral, que inicialmente mostró afectación de la sustancia blanca compatible con leucodistrofia inespecífica y en estudios evolutivos detecta presencia de quistes subtemporales, permitieron el diagnóstico de esta rara enfermedad infantil. La paciente recibió tratamiento sintomático para la espasticidad, apoyo pedagógico y control de sus crisis epilépticas.

Palabras clave: leucodistrofia; macrocranea; leucoencefalopatías; leucoencefalopatía megalocéfálica con quistes (MLC).

ABSTRACT

Introduction: Primary leukodystrophies are a group of hereditary disorders that affect in a predominant way the white substance of the brain. The term "primary leukodystrophies" unifies the diseases that affect the glial cells compromising myelin and the genetic based axon. They are a group of entities, more than 30 nowadays, which are expanding due to the advances in magnetic resonance and genetics.

Objective: To contribute to the understanding of this rare disease with emphasis in the usefulness of its clinical knowledge and in the evolutive studies of images for diagnosis.

Case presentation: Female patient with macrocrania detected by the family at 3 months old. At the beginning, the family referred that the cephalic circumference grew quickly and from the second semester of life growing process was slower. The clinical assessment at first year of life proved a discreet difficulty for cephalic control; the patient tried to do support footsteps, and had a language of 3 to 4 words without any other affectation in the neurodevelopment. In the physical examination, she presented a cephalic circumference of 55 cm (higher than the two standard deviations for the chronological age and sex).

Conclusiones: The clinical evolution was favorable jointly with the pattern of brain magnetic resonance that initially showed affectation in the white substance compatible with inespecific leukodystrophy and in the evolutive studies it was detected the presence of subtemporal cysts which allowed to diagnose this rare children disease. The patient received symptomatic treatment for spasticity, pedagogical support and control of the epileptic crisis.

Keywords: leukodystrophy; macrocrania; leukoencephalopathies; megaloccephalic leukoencephalopathy with cysts (MLC).

Recibido: 14/03/2020

Aceptado: 7/03/2020

Introducción

Las leucodistrofias primarias deben ser diferenciadas de las leucoencefalopatías que pueden ser también genéticas. En ellas hay un compromiso importante de la sustancia blanca, con evolución progresiva y afectación de vías largas: ataxia, trastornos de la marcha, pero donde el mecanismo patológico no es de compromiso primario de la glía. Es importante a su vez diferenciarlas de las afecciones adquiridas de la sustancia blanca: leucomalacia periventricular, tóxicos, infecciones, síndromes desmielinizantes adquiridos, causas endocrinas, déficits vitamínicos (B 12) entre otros.^(1,2,3,4,5,6,7)

Las leucodistrofias primarias se dividen para su estudio en hipomielinizantes y dismielinizantes, según se comporten en los estudios de resonancia magnética (RM) cerebral.^(7,8)

La leucodistrofia con megalencefalia y quistes subtemporales (MLC) corresponde al grupo de las leucodistrofias dismielinizantes como se verá en los resultados de la RM cerebral de esta paciente. y en la discusión de este trabajo.^(7,8,9)

Es muy importante tener en cuenta la edad del paciente y el patrón de mielinización normal del cerebro, cuando se valora el resultado de los hallazgos en RM de la sustancia blanca en un paciente donde se sospeche una leucodistrofia de este tipo. La mielinización del cerebro es un proceso dinámico y un marcador de la maduración cerebral. Al nacimiento se encuentran mielinizadas la protuberancia y los pedúnculos cerebrales, para posteriormente continuar con un patrón predecible y ordenado: de abajo a arriba, de atrás adelante y del centro a la periferia cerebral.^(10,11)

La MLC puede deberse a la mutación de dos genes MLC1 y GLIALCAM. Se han notificado pacientes tanto homocigóticos como heterocigóticos del MLC1 en aproximadamente en el 75 % de los casos. La MLC1 es una proteína de membrana que se expresa en el cerebro, principalmente localizada en la unión astrocitos-astrocitos y en las células gliales de Bergmann, cuya función, sin conocerse completamente, se vincula con la homeostasis en relación con el transporte de hierro y agua.^(1,2,3,4,5,12,13,14,15,16,17)

El tratamiento de estas leucodistrofias es de apoyo, con un manejo interdisciplinario dirigido a las diferentes sintomatologías que puedan presentar los pacientes. El campo de las

leucodistrofias se transforma día a día en relación con el conocimiento de los genes implicados y la posibilidad de programas terapéuticos novedosos en un futuro no lejano.^(7,18,19,20,21)

Pretendemos contribuir al conocimiento de esta rara enfermedad con énfasis en la utilidad de su conocimiento clínico y en los estudios de imágenes evolutivos para el diagnóstico.

Presentación del caso

Paciente del sexo femenino, color de la piel blanca, procedente de La Habana. Ingresa por primera vez al año de edad, hija de padres jóvenes, no consanguíneos, madre asmática y epiléptica y padre asmático. El motivo de ingreso fue por presentar aumento de la circunferencia cefálica por encima de dos desviaciones standard. La madre refiere que notan a partir de los tres meses, incremento en la circunferencia cefálica, de inicio 2 cm por semana, y después de los seis meses aproximadamente 2 cm por mes, de forma tal que en el momento del ingreso tenía 55 cm, con un desarrollo psicomotor aceptable para la edad, solamente con dificultad para mantener la cabeza en posición erecta.

No refieren antecedentes prenatales y entre los antecedentes perinatales se consigna que no hubo complicaciones durante el parto y la recién nacida tuvo buen peso. No hubo antecedentes posnatales.

El desarrollo psicomotor al año de edad muestra que en la esfera motora gruesa la paciente tiene discreta dificultad para el control cefálico, da pasos con apoyo y en la esfera motora fina, no se encuentran alteraciones para la edad.

Acerca del lenguaje, la paciente dice 3 a 4 palabra, impresiona con audición normal, es tranquila y no muestra irritabilidad.

Examen físico (datos positivos) al año de edad

Macrocránea, con circunferencia cefálica (cc) 55 cm (más del 97 percentil). Fontanela anterior presente, amplia. Facies dismórfica, con hipertelorismo, dorso nasal aplanado, implantación baja de las orejas. Hipotonía muscular generalizada, con reflejos osteotendinosos presentes, simétricos, ligeramente disminuídos.

Exámenes complementarios

Examen neuroftalmológico sin alteraciones.

Estudios por imágenes

Tomografía axial computarizada (TAC) de cráneo al año de edad (Fig. 1).

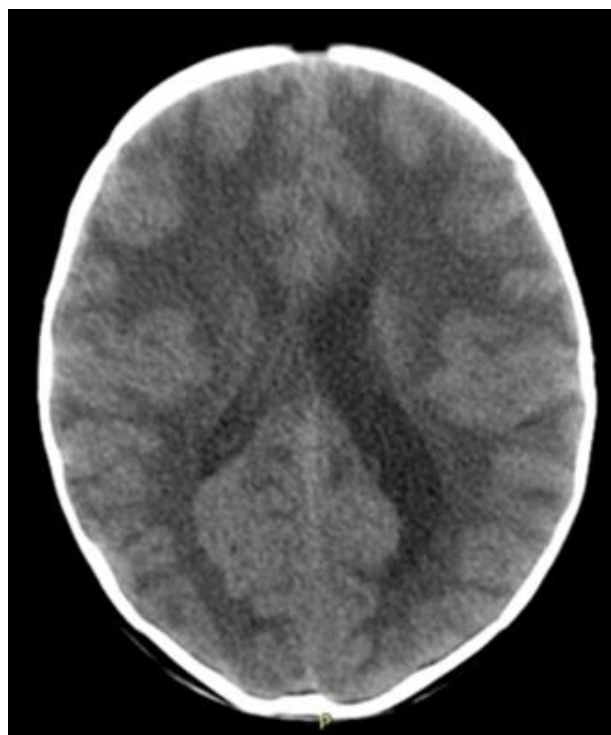

Fig. 1 - TAC Simple Cráneo, Axial (Abril/2014): macrocránea. Atrofia generalizada asociada a hipodensidad anormal de la sustancia blanca generalizada. Asimetría ventricular.

Resonancia magnética nuclear (RMN) de cráneo al año de edad (Figs. 2,3,4).

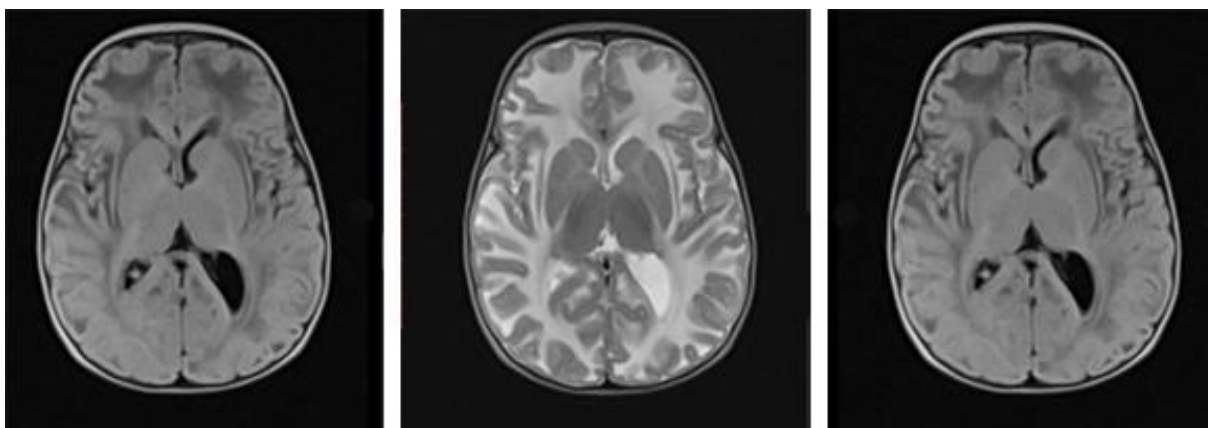


Fig. 2 - RMN cráneo: T1, T2 y Flair Axial (mayo/2014): atrofia generalizada y alteración significativa y difusa en la intensidad de señal de la sustancia blanca. No signos de hidrocefalia.

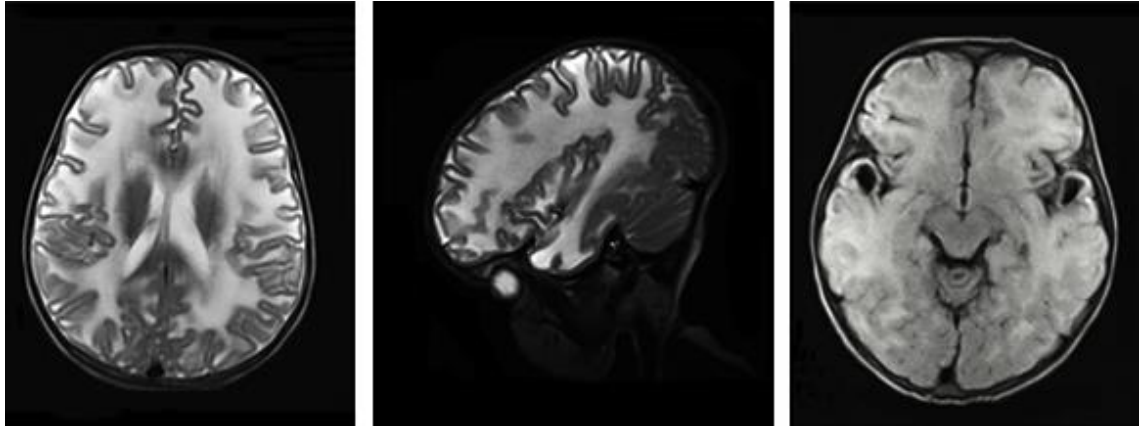


Fig. 3 - RMN cráneo T2: Axial, sagital y T1 axial (tres años de edad, agosto/2016): alteración significativa en la intensidad de señal de la sustancia blanca generalizada. Presencia de quistes subcorticales en ambas regiones temporales. No signos de hidrocefalia.

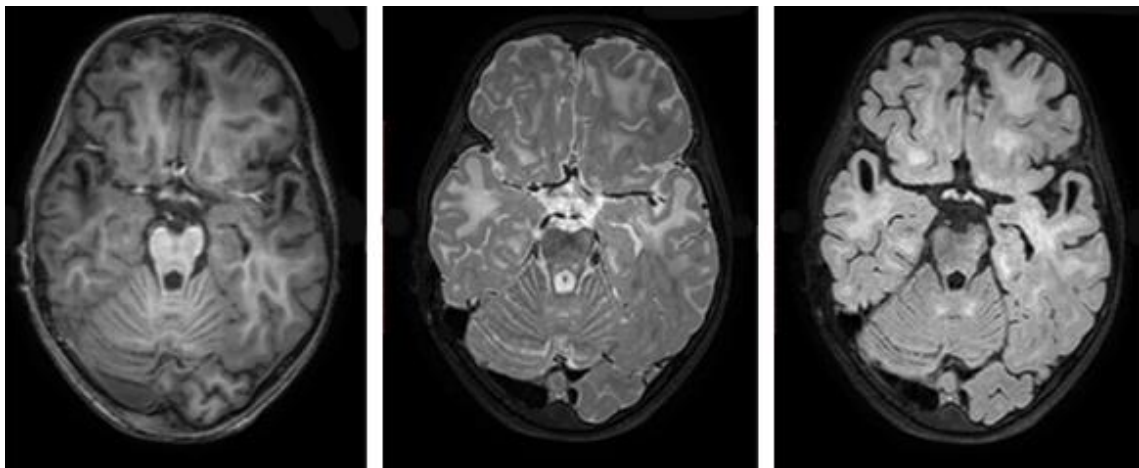


Fig. 4 - RMN Cráneo 3T: T1, T2 y Flair Axial (seis años de edad, diciembre/2019): atrofia generalizada y alteración significativa en la intensidad de señal de la sustancia blanca generalizada. Presencia de quistes subcorticales en ambas regiones temporales. No signos de hidrocefalia.

Evolutivamente la niña comenzó a presentar eventos paroxísticos inicialmente con desviación de globos oculares hacia arriba, cabeza hacia atrás, de muy breve duración y que repetían varias veces al día. Se repitió el EEG donde se registra abundante actividad irritativa multifocal. Se inició tratamiento con carbamazepina con control transitorio de las crisis. Posteriormente las crisis cambiaron y hace eventos compatibles con crisis mioclónicas, se realizó EEG que presenta signos severos de irritación cortical generalizada. Se cambió la medicación a valproato de sodio con control de las crisis.

Evolutivamente el desarrollo del lenguaje se retrasó y al llegar a la edad escolar presentó dificultades en el aprendizaje.

Se repitió RM de cráneo a la edad de cuatro años donde se observó patrón de leucodistrofia generalizada e imágenes quísticas en regiones bitemporales.

En estos momentos, la niña tiene 7 años, mantiene la macrocránea (CC 59,5 cm) con real desaceleración del ritmo de crecimiento cefálico, las crisis epilépticas están controladas con tratamiento de valproato de sodio y ha mejorado el aprendizaje.

Discusión

La leucodistrofia con megalocéfalia y quistes subtemporales es una de las variedades de enfermedades primarias y genéticas de la sustancia blanca cerebral, del tipo de las dismielinizantes, según el patrón de la sustancia blanca en resonancia magnética cerebral. Son tres los elementos diagnósticos en las leucodistrofias: la clínica, los estudios de laboratorio⁽⁶⁾ (bioquímicos, enzimas, genéticos) y las diferentes técnicas de RM cerebral.⁽¹⁰⁾ El reconocer que se está frente a un paciente con una enfermedad neurodegenerativa es primordial tanto para el diagnóstico como para el tratamiento y pronóstico.⁽¹¹⁾ El paciente puede llegar en diferentes momentos evolutivos de su enfermedad, retraso, detención o en franca regresión del neurodesarrollo y donde la afectación es principalmente de vías largas, espasticidad progresiva (el estándar de oro de las leucodistrofias) así como la ataxia. A lo anterior pudiera sumarse rigidez, signos bulbares y afectación de nervios periféricos en algunas de ellas, entre otros. Es de destacar la conservación relativa de la cognición y lo poco frecuente de las crisis epilépticas en esta evolución.

En esta paciente, la macrocránea, el retraso psicomotor y la hipotonía muscular se manifestaron en los primeros seis meses de la vida con un empeoramiento progresivo.

Los primeros estudios de imágenes tanto de TAC y sobre todo la RM cerebral, mostraron afectación de la sustancia blanca cerebral de predominio fronto parieto temporal. Por tratarse de una lactante, que debutó con macrocránea y patrón de dismielinización, se pensó en la enfermedad de Canavan. Evolutivamente se produjo una desaceleración del ritmo del crecimiento craneal, aparecieron las crisis epilépticas que pudieron ser controladas de forma satisfactoria y mejoría de su desempeño cognitivo. Lo anterior unido a la presencia quistes subcorticales hizo pensar en el diagnóstico de MLC, a pesar de no disponerse de los estudios genéticos específicos y contribuir con esta presentación a la divulgación de esta enfermedad, con énfasis en la utilidad de los conocimientos clínicos-imagenológicos en este diagnóstico. Podemos concluir que la evolución clínica favorable conjuntamente con el patrón de la resonancia magnética cerebral, que inicialmente mostró afectación de la sustancia blanca compatible con leucodistrofia inespecífica y en estudios evolutivos detectó presencia de

quistes subtemporales, permitieron el diagnóstico de esta rara enfermedad infantil. La paciente recibió tratamiento sintomático para la espasticidad, apoyo pedagógico y control de sus crisis epilépticas

Referencias bibliográficas

1. van der Knaap MS, Boor I, Estévez R. Megalencephalic leukoencephalopathy with subcortical cysts: chronic white matter oedema due to a defect in brain ion and water homeostasis. *Lancet Neurol.* 2012;11:973-85.
2. López-Hernández T, Ridder MC, Montolio M, Capdevila-Nortes X, Polder E, Sirisi S, *et al.* Mutant Glial CAM causes megalencephalic leukoencephalopathy with subcortical cysts, benign familial macrocephaly, and macrocephaly with retardation and autism. *Am J Hum Genet.* 2011;88:422-32.
3. Boor PK, de Groot K, Waisfisz Q, Kamphorst W, Oudejans CB, Powers JM, *et al.* MLC1: a novel protein in distal astroglial processes. *J Neuropathol Exp Neurol.* 2005;64:412-9.
4. Teijido O, Martínez A, Pusch M, Zorzano A, Soriano E, del Río JA, *et al.* Localization and functional analyses of the MLC1 protein involved in megalencephalic leukoencephalopathy with subcortical cysts. *Hum Mol Genet.* 2004;13:2581-94.
5. Schmitt A, Gofferje V, Weber M, Meyer J, Mössner R, Lesch KP. The brain-specific protein MLC1 implicated in megalencephalic leukoencephalopathy with subcortical cysts is expressed in glial cells in the murine brain. *Glia.* 2003;44:283-95.
6. EstévezR, Elorza-VidalX, Gaitán-PeñasH, Pérez-RiusC, Armand-UgónM *et al.* Megalencephalic leukoencephalopathy with subcortical cysts: A personal biochemical retrospective. *Eur J Med Genet.* 2018;61:50-6.
7. Waldman AT. Leukodystrophies. *Continuum. Lifelong Learning in Neurology. Child Neurol.* 2018;24(1):130-49. doi: 10.1212/CON.0000000000000560.
8. Ashrafi MR, Tavasoli AR. Childhood leukodystrophies: A literature review of updates on new definitions, classification, diagnostic approach and manage. *Brain Develop.* 2017;39:369-85.
9. Saini L, Chakrabarty B, Kumar A, Gulati S. A Mutation-Positive Child With Megalencephalic Leukoencephalopathy With Megalencephalic With Subcortical Cysts: Classical Imaging Findings. *Pediatric Neurol.* 2015;53:547-8.

10. Reis F, Kido RYZ, Mesquita JA, Oshima MM, Montenegro MA. Megalencephalic leukoencephalopathy with subcortical cysts (MLC) – a case with clinical and magnetic resonance imaging (MRI) dissociation. *Arq Neuropsiquiatr* 2015;73(2):171-2.
11. Zhang J, Liu M, Zhang Z, Zhou L, Kong W. Genotypic Spectrum and Natural History of Cavitating Leukoencephalopathies in Childhood. *Pediatr Neurol*. 2019 Jan; 8. pii: S0887-8994(18)31155-X.
12. Kariminejad A, Rajaei A, Ashrafi MR, Alizadeh H, Tonekaboni SH. Eight novel mutations in MLC1 from 18 Iranian patients with megalencephalic leukoencephalopathy with subcortical cysts. *Eur J Med Genet*. 2015;58:71e-4.
13. Hamilton E, Tekturk P, Cialdella F, van Rappard DF, Wolf MI, Yalcinkaya C, *et al*. Megalencephalic leukoencephalopathy with subcortical cysts. Characterization of disease variants. *Neurology*. 2018;90:e1395-e1403. doi:10.1212/WNL.0000000000005334.
14. Vanderver A, Prust M, Tonduti D, Mochel F, Hussey HM. Case definition and classification of leukodystrophies and leukoencephalopathies. *Mol Genet Metab*. 2015;114(4):494-500.
15. Bugiani M, Dubey M, Breur M, Postma NL, Dekker MP. Megalencephalic leukoencephalopathy with cysts: the Glialcam-null mouse model. *Ann Clin Translat Neurol*. 2017;4(7):450-65.
16. Choi SA, Kim SY, Yoon J, Choi J, Park SS. A Unique Mutational Spectrum of MLC1 in Korean Patients With Megalencephalic Leukoencephalopathy With Subcortical Cysts: p.Ala275Asp Founder Mutation and Maternal Uniparental Disomy of Chromosome 22. *Ann Lab Med*. 2017;37:516-21.
17. Masuda T, Ueda M, Ueyama H, Shimada S, Ishizaki M. Megalencephalic leukoencephalopathy with subcortical cysts caused by compound heterozygous mutations in MLC1, in patients with and without subcortical cysts in the brain. *J Neurolog Sci*. 2015;351:210-3.
18. Topçu M, Gartioux C, Ribierre F, Yalçinkaya C, Tokus E. Vacuolizing megalencephalic leukoencephalopathy with subcortical cysts, mapped to chromosome 22qtel. *Am J Hum Genet*. 2000;66(2):733-9.
19. Ben-Zeev B, Gross V, Kushnir T, Shalev R, Hoffman C. Vacuolating megalencephalic leukoencephalopathy in 12 Israeli patients. *J Child Neurol*. 2001;16(2):93-9.
20. Ulrick N, Goldstein A, Simons C, Taft RJ, Helman G. RMND1-Related Leukoencephalopathy With Temporal Lobe Cysts and Hearing Loss-Another Mendelian Mimicker of Congenital Cytomegalovirus Infection. *Pediatr Neurol*. 2017;66:59-62.

21. Dash PK, Raj DH, Sahu H. Megalencephalic leucoencephalopathy with subcortical cysts: subcortical diffuse leucoencephalopathy associated with white matter cystic degeneration. BMJ Case Rep. 2015;2015:bcr2015211921.

Conflictos de intereses

Los autores declaran que no existen conflictos de intereses de ningún tipo.

Declaración de contribución autoral

José Vargas Díaz: concibió el esbozo del trabajo, el análisis e interpretación de los datos y manejo del paciente, selección de las referencias y redacción de la versión final del trabajo que se publicaría.

Nicolás Garófalo Gómez: contribución sustancial en el contenido del trabajo, el diagnóstico y manejo del paciente, en la búsqueda de información, revisión crítica de la última versión del trabajo y su aprobación.

Lucía Margarita Novoa López: contribución sustancial en el contenido del trabajo, el diagnóstico y manejo del paciente, en la búsqueda de información, revisión crítica de la última versión del trabajo y su aprobación.

Sonia María Bello Carbonell: contribución sustancial en el contenido del trabajo, el diagnóstico y manejo del paciente, en la búsqueda de información, revisión crítica de la última versión del trabajo y su aprobación.

Adnolys Reyes Berazaín: tuvo a su cargo la realización del estudio imagenológico de alto campo, su informe y comentario evolutivo. Aprobó la última versión del trabajo.