

Síndrome de cascanueces y agenesia renal derecha. Una rara asociación

Nutcracker Syndrome and Right Renal Agenesis. A Rare Association

Sandalio Durán Álvarez^{1*} <https://orcid.org/0000-0001-7522-9182>

María Isabel Abijana Rodríguez¹ <https://orcid.org/0000-0003-0301-2843>

Andrea Carolina Peña Morales¹ <https://orcid.org/0000-0002-6592-8841>

Niurka Díaz Zayas¹ <https://orcid.org/0000-0002-4498-1205>

¹Hospital Pediátrico Docente “William Soler”. La Habana, Cuba.

*Autor para la correspondencia: sduran@infomed.sld.cu

RESUMEN

Introducción: El síndrome de cascanueces se considera una anomalía infrecuente y poco pensada en la práctica médica; su incidencia no está bien establecida debido a su sintomatología variada. La agenesia renal unilateral se estima entre 1/2500 y 1/4000 nacidos vivos.

Objetivos: Describir una paciente de 18 años con sospecha prenatal de agenesia renal derecha confirmada por imágenes después del nacimiento, que ingresó por proteinuria.

Presentación del caso: Paciente de 18 años con agenesia renal derecha conocida, en la que un examen de orina detectó proteinuria desde los 13 años. En su estudio se clasificó como proteinuria ortostática y evolutivamente refirió dolor lumbar izquierdo ligero y transitorio. En el ultrasonido renal, realizado para valorar crecimiento del riñón único, se detectó dilatación de la vena renal izquierda. Se repitió el estudio ecográfico para precisar ángulo aorto-mesentérico y dilatación de vena renal izquierda, y se confirmó el síndrome de cascanueces.

Conclusiones: La asociación entre agenesia renal derecha y síndrome de cascanueces, resulta extremadamente rara, y, cuando se presenta con proteinuria ortostática y dolor lumbar ocasional,



debe seguirse en forma expectante, pero no se necesita tratamiento quirúrgico en la mayoría de los casos.

Palabras clave: síndrome de cascanueces; fenómeno cascanueces; proteinuria ortostática; agenesia renal unilateral; riñón único.

ABSTRACT

Introduction: Nutcracker syndrome is considered an infrequent and poorly thought out anomaly in medical practice; its incidence is not well established due to its varied symptomatology. Unilateral renal agenesis is estimated to be between 1/2500 and 1/4000 live births.

Objectives: To describe an 18-year-old female patient with suspected pre-natal imaging-confirmed right renal agenesis after birth, who was admitted due to proteinuria.

Case presentation: An 18-year-old female patient with known right renal agenesis, in whom a urine test detected proteinuria from the age of 13. In the study it was classified as orthostatic proteinuria and evolutionarily she referred mild and transient left low back pain. Renal ultrasound, performed to assess single kidney growth, showed dilation of the left renal vein. The ultrasound study was repeated to specify aorto-mesenteric angle and left renal vein dilation, and nutcracker syndrome was confirmed.

Conclusions: The association between right renal agenesis and nutcracker syndrome is extremely rare, and, when it presents with orthostatic proteinuria and occasional low back pain, it should be followed expectantly, but surgical treatment is not needed in most cases.

Keywords: nutcracker syndrome; nutcracker phenomenon; orthostatic proteinuria; unilateral renal agenesis; single kidney.

Recibido: 04/07/2022

Aceptado: 11/12/2022.



Introducción

El síndrome de cascanueces es producido por la compresión de la vena renal izquierda (VRI) entre la aorta abdominal (Ao) y la arteria mesentérica superior (AMS) cuando existe una emergencia anormal de la mesentérica.

Debido a la variabilidad de los síntomas que pueden presentarse en esta anomalía y la ausencia de consenso sobre los criterios diagnósticos, la prevalencia exacta se desconoce.

Existen individuos que, aunque tengan la anomalía anatómica, no presentan síntomas (“fenómeno cascanueces”); incluso hay controversia para diferenciar el síndrome del fenómeno cascanueces.⁽¹⁾

En Cuba existen muy pocas referencias sobre el tema: una revisión del síndrome de cascanueces publicada en 2013,⁽²⁾ dos casos pediátricos publicados en 2014,⁽³⁾ una paciente de 55 años en 2018,⁽⁴⁾ y la caracterización del síndrome en la descripción de 9 casos pediátricos en 2020.⁽⁵⁾

La agenesia renal unilateral se estima que se presenta en 1/2500 y 1/4000 nacidos vivos.^(6,7)

De la asociación entre estas dos anomalías (síndrome de cascanueces y agenesia renal unilateral), solo se tiene referencia de dos pacientes,^(8,9) y un caso de riñón único (por nefrectomía previa del contralateral),⁽¹⁰⁾ lo que nos motivó a presentar a la paciente, que aparentemente es el primer caso latinoamericano que se registra con síndrome de cascanueces y agenesia renal derecha y posiblemente el tercero en el mundo. El objetivo de esta presentación fue describir una paciente de 18 años de edad con sospecha prenatal de agenesia renal derecha confirmada por imágenes después del nacimiento, que ingresó por proteinuria.

Presentación del caso

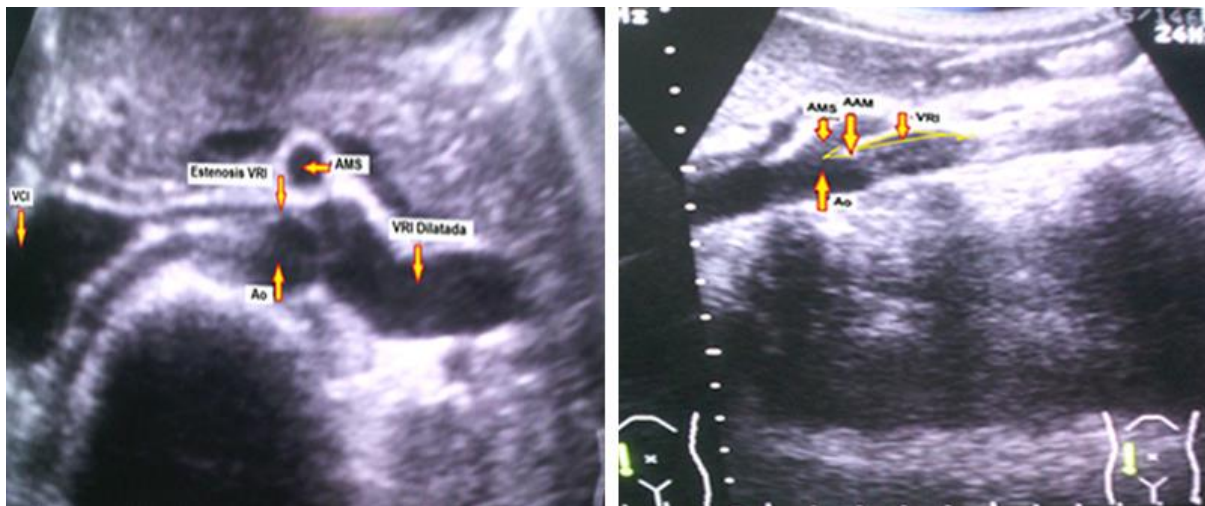
Paciente de sexo femenino de 18 años que, a los 13 años, concurrió al servicio de urgencias por presentar síntomas disúricos alrededor de las 10 a. m. y el examen de orina reveló proteinuria sin leucocituria ni microhematuria. Ingresó para estudio sin presentar otros síntomas y al día siguiente en la primera micción no se detectó proteinuria y se sospechó una proteinuria ortostática; todos los exámenes de laboratorio se encontraron dentro de límites normales. En el interrogatorio a la madre



se recogió que en el estudio ultrasonográfico prenatal, mediante pesquisa de anomalías en embarazos normales y confirmada por imágenes después del nacimiento, no se pudo precisar la presencia del riñón derecho, y en los estudios posnatales se demostró agenesia renal derecha. Se confirmó una proteinuria ortostática y se programó seguimiento expectante por consulta por la proteinuria y riñón único.

La paciente evolucionó con dolor lumbar ligero y ocasional, y mantuvo proteinuria ortostática. A los 16 años se indicó ultrasonido renal para valorar crecimiento del riñón, se detectó dilatación de la vena renal izquierda y se sospechó síndrome de cascanueces, por lo que se continuó el estudio con imágenes para precisar, en primer lugar, ángulo de salida de la AMS (ángulo aorto mesentérico: AAM) (fig. 1).

En segundo lugar, mediante gammagrafía renal con ^{99m}Tc -DMSA se precisa riñón único de aspecto normal (fig. 2).



Leyenda: AMS: arteria mesentérica superior, AAM= ángulo aorto-mesentérico, Ao = aorta, VRI = vena renal izquierda).

Fig.1 - Ultrasonido renal para precisar ángulo aorto-mesentérico. Corte coronal. Corte sagital.

En el ultrasonido renal: celda renal derecha vacía; no imagen de riñón derecho ectópico ni atrófico. Riñón izquierdo de aspecto compensador que mide 127x46x13 mm con buena delimitación, sin litiasis ni ectasia. Distancia entre la Ao y AMS a nivel de la VRI de 3 mm con AAM menor de 30 grados que produce estenosis de VRI a este nivel con posterior ectasia de la misma. Vejiga normal.

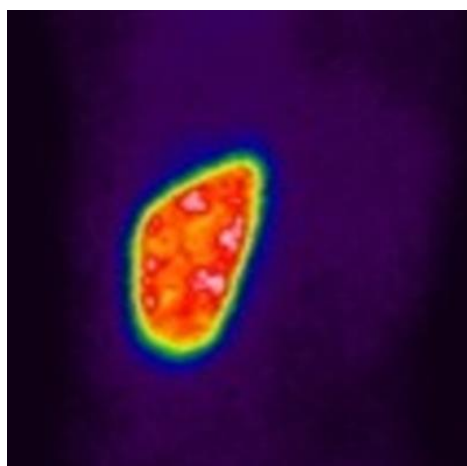


Fig. 2 - Gammagrafía estática (Tc^{99m} - DMSA) – vista posterior—: se observa riñón de aspecto normal.

Riñón izquierdo de forma y posición normal, muy aumentado de tamaño, sin defecto de captación significativo. No se observa riñón derecho. Riñón izquierdo único sin afectación parenquimatosa.

Discusión

Las manifestaciones clínicas del síndrome de cascanueces son el dolor abdominal o lumbar izquierdo, la hematuria macroscópica recurrente o la hematuria microscópica persistente o intermitente y la proteinuria, la mayoría de las veces ortostática. La paciente que se presenta llega al servicio de nefrología por agenesia renal derecha conocida y proteinuria. Por sus características la proteinuria se clasificó como ortostática.

En la búsqueda de reportes de esta asociación encontramos una paciente reportada en 2011 en Ankara, Turquía, que se presentó con proteinuria intensa y síndrome nefrótico y síndrome de cascanueces. La paciente fue tratada satisfactoriamente con transposición de la vena renal izquierda. Refieren los autores que este caso demuestra claramente la relación entre la proteinuria con síndrome nefrótico y el síndrome de cascanueces, basados en los hallazgos de la biopsia renal

y la desaparición de la proteinuria después de la cirugía.⁽⁸⁾ En ninguna de las citas bibliográficas de este reporte aparece descrita esta asociación.

Un informe periodístico destaca el tratamiento quirúrgico en el *Hospital for Sick Children* de Ontario, Canadá, en una paciente 17 años con síndrome de cascanueces, dolor lumbar persistente que limitaba sus actividades, con agenesia renal derecha conocida.⁽⁹⁾ El dolor abdominal o lumbar es muy frecuente en esta anomalía.⁽⁵⁾ También se halló el caso de una mujer de 33 años, con nefrectomía derecha previa por riñón atrófico infectado que se presentó con sensación de pesadez pelviana, dolor pélvico premenstrual y dispareunia. En el ultrasonido abdominal se encontró dilatación preaórtica de vena renal izquierda de 12 mm. En la tomografía computarizada (TC) 64 pistas se visualiza pinzamiento de la VRI entre la Ao y la AMS. En el sector del pinzamiento el diámetro de la VRI no superaba los 2 mm, mientras en el resto de su trayecto la VRI presentaba un diámetro aproximado de 12 mm; se apreció dilatación de la vena gonadal izquierda, y existía circulación colateral hacia plexos venosos peripiélicos y periureterales.⁽¹⁰⁾ Este caso es una curiosidad: una mujer nefrectomizada, de 33 años y dos embarazos anteriores normales, que manifestó síntomas compatibles con un síndrome de cascanueces demostrado por los estudios imagenológicos.

En ninguna de las 14 citas bibliográficas de este trabajo aparece descrita esta asociación (riñón único y síndrome de cascanueces con los síntomas de la paciente aquí presentada, como se explicará a continuación. El caso que se informa en este trabajo es una paciente con una asociación muy rara, ya que el riñón único o agenesia renal unilateral se presenta entre 1 caso/2500 y 4000 nacidos vivos y el síndrome de cascanueces, aunque su verdadera incidencia se desconoce, no se trata de una anomalía vascular frecuente. Se clasifica como “síndrome” de cascanueces por la proteinuria ortostática y el dolor lumbar ligero, ya que “fenómeno cascanueces” implica la demostración de la anomalía vascular incidentalmente, que indica: sin síntomas imputables.⁽¹⁾

La diferencia de la paciente que aquí se presenta con los dos casos de síndrome de cascanueces con agenesia renal derecha está en la sintomatología, ya que una de las pacientes⁽⁸⁾ presentaba proteinuria con síndrome nefrótico secundario y la otra,⁽⁹⁾ dolor lumbar que limitaba su actividad cotidiana, mientras que la paciente que aquí se describe solamente presentaba una proteinuria ortostática que se mantiene en la actualidad (proteinuria de 24 h, 0,94g), y dolor lumbar no intenso y ocasional que no interfiere en su actividad diaria.



En pacientes con hematuria importante, dolor en flanco o pélvico intenso o afectación de la función renal, y en varones con varicocele izquierdo, el tratamiento quirúrgico puede estar indicado. Se describe varias opciones quirúrgicas que incluyen nefropexia, derivación gónado-cava, transposición de la AMS, autotrasplante renal, transposición de la VRI y colocación de *stents* endovenoso.⁽¹¹⁾ Aunque la colocación de *stents* gana adeptos en el tratamiento del síndrome de cascanueces, pueden ocurrir migraciones hacia vena cava inferior (VCI), y corazón que pueden requerir cirugía y sustitución valvular.⁽¹²⁾

Algunos autores utilizan procedimientos quirúrgicos en niños,⁽¹²⁾ pero en la edad pediátrica el tratamiento observacional es lo más indicado.^(2,3,5,13)

Un paciente estudiado⁽⁵⁾ por presentar proteinuria (por supuesto, con riñón contralateral normal) y que además presentaba otros síntomas del síndrome fue seguido hasta los 19 años; a los 15 años desaparecieron los episodios recurrentes de dolor abdominal, a los 17 años la microhematuria y a los 18 años la proteinuria en dos controles evolutivos.

Lo descrito en la literatura permite recomendar en la adolescente presentada, el control clínico expectante sin ninguna intervención terapéutica, por la remota posibilidad de que en su vida adulta aparezca algún síntoma que necesite cambio de conducta. Las recomendaciones a la paciente son las mismas orientadas a todo paciente que vive con un solo riñón funcionante.⁽¹⁴⁾

Se concluye que la asociación de agenesia renal derecha y síndrome de cascanueces es extremadamente rara, y cuando se presenta con proteinuria ortostática y dolor lumbar ocasional debe seguirse en forma expectante, pero no es necesario el tratamiento quirúrgico en la mayoría de los casos.

Referencias bibliográficas

1. Kurklinsky AK, Rooke TW. Nutcracker phenomenon. *Mayo Clin Proc.* 2010 [acceso 02/01/2022];85:522-9. Disponible en: http://www.ncbi.nlm.nih.gov/pmc/articles/PMC2878259/pdf/mayoclinproc_6_008.pdf.



-
2. Durán Álvarez S. Fenómeno y síndrome de cascanueces asociados a hematuria y proteinuria. *Rev Cubana Pediatr.* 2013 [acceso 30/12/2019];85:242-51. Disponible en: http://scielo.sld.cu/scielo.php?script=sci_arttext&pid=S0034-75312013000200011&lnq=es
3. Campaña Cobas NG, Durán Álvarez S, Abradelo Rodríguez AF, Díaz Zayas N. A propósito de dos casos de síndrome de cascanueces, *Rev Cubana Pediatr.* 2014 [acceso 30/12/2019];86:390-6. Disponible en: http://scielo.sld.cu/scielo.php?script=sci_arttext&pid=S0034.753120140003000148-inf=es
4. Morejón Palacios EL, Guzmán Martínez DM, Castillo Duprés Y, Gil Mendieta Y. Síndrome renal del cascanueces. *Rev Cubana Med Milit.* 2018 [acceso 07/01/2020];47(4). Disponible en: http://scielo.sld.cu/pdf/mil/v47n4/912_139pdf.
5. Serrano Canto EM, Durán Álvarez S, Díaz Zayas N, Campaña Cobas NG, Sosa Palacios O, Hernández Hernández JS. Caracterización del síndrome de cascanueces. *Rev Cubana Pediatr.* 2020 [acceso 21/05/2021];92(4):e1085. Disponible en: http://scielo.sld.cu/scielo.php?script=sci_arttext&pdf=0034-75312020000400013&lnqes
6. Laurichesse Delmas H, Kohler M, Doram B, Lémere D, Francannet C, Marie C, *et al.* Congenital unilateral renal agenesis: Prevalence, prenatal diagnosis, associated anomalies. Data from two birth-defected registries. *Birth Defects Res.* 2017 [acceso 30/12/2019]:1204-11. Disponible en: <https://citeseerx.ist.psu.edu/viewdoc/download?doi=10.1.1.954.7927&rep1&type=pdf>
7. Westland R, Schreuder M, Ket J, van Wijk J. Unilateral renal agenesis: A systematic review on associated anomalies and renal injury. *Nephrol Dial Transplant.* 2013;28(7):1844-55. DOI: <https://doi.org/10.1093/ndt/gft012>
8. Ozcakar ZB, Valcinkaya F, Fitoz S, Cipe G, Soygür T, Ozdemir H, *et al.* Nutcracker syndrome manifesting with severe proteinuria: A challenging scenario in a single kidney. *Pediatr Nephrol.* 2011;26:987-90. DOI: <https://doi.org/10.1007/s00467-011-1793.1>
9. Forani J. World-first Toronto procedures cures teen's rare nutcracker syndrome. *CTV News.* 2019 [acceso: 30/12/2019]. Disponible en: <https://www.ctvnews.ca/health/world-first-toronto-procedure-cures-teen-s-rare-nutcracker-syndrome->
-



[1.4278480?cache=pajhxigfncymiz+%3Fot%3DAjaxLayout%2F7.352558%2F7.364947%2F7.369356](https://doi.org/10.4278480?cache=pajhxigfncymiz+%3Fot%3DAjaxLayout%2F7.352558%2F7.364947%2F7.369356)

10. Mattar F, Katsin IR, Martínez H. Caso 5, Colegio Argentino de Cirugía Venosa y Linfática, (acceso: enero 3/2020), Disponible en: <http://calvic.org/area-cientifica/caso-del-mes/caso-5/>
11. Hulsberg PC, McLoney E, Partovi S, Davidson JC, Patel U. Minimally invasive treatment for venous compression syndromes. *Cardiovasc Diagn Ther.* 2016 [acceso: 08/01/2022];6:582-92. Disponible en: <https://www.ncbi.nlm.nih.gov/Pmc/articles/PMC5220193/pdf-06-052.pdf>
12. Anathan K, Owida S, Davies AH. Nutcracker syndrome: Update on current diagnostic criteria and treatment guidelines. *Eur J Vasc Endovasc Surg.* 2017;53:886-94. DOI: <https://doi.org/10.1016/j.ejvs.2017.02.015>
13. Osegueda de Rodriguez EJ, Hernandez-Villegas AC, Serralde-Zúñiga AE, Reyes-Ramírez ALC. The two sides of superior mesenteric artery syndrome conservative or surgical treatment, *Nutr Hosp.* 2017;34(4):97-100. DOI: <https://dx.doi.org/10.209607/nh.1006>
14. Schreuder MF. Life with one kidney. *Pediatr Nephrol.* 2018;33:595-604. DOI: <https://doi.org/10.1007/s00467-3686-4>

Conflicto de intereses

Los autores declaran que no existe conflicto de intereses.

