

Presentación de caso

Dermatosis por IgA lineal de la infancia inducida por cefalosporina

Linear IgA dermatosis of childhood induced by cephalosporin

Glenda Fernández Ychaso^{1*} <http://orcid.org/0000-0002-7352-7669>

Nadia Alejandra Castillo Niño² <http://orcid.org/0000-0002-3143-4632>

Ana Herminia Casas García¹ <http://orcid.org/0000-0001-8201-8228>

Yuldor Wolfgang Gándara Cadavid² <http://orcid.org/0000-0001-8420-9001>

¹Hospital Universitario “William Soler”, Servicio de dermatología. La Habana, Cuba.

²Hospital Universitario “Enrique Cabera”, Servicio de dermatología. La Habana, Cuba.

* Autor para correspondencia: glendafer@infomed.sld.cu

RESUMEN

Introducción: La dermatosis por IgA lineal es un trastorno ampollar raro, que afecta sobre todo a niños menores de 5 años y se caracteriza por depósitos de IgA en la membrana basal dermoepidérmica. Se presenta con ampollas tensas que suelen localizarse en la zona peribucal y perineal.

Objetivo: Describir una dermatosis por IgA lineal en la infancia inducida por cefalosporinas.

Presentación de caso: Niño de 2 años de edad, fototipo III, que presentó una erupción vesículo-ampollar después de tratamiento con cefalosporinas por una infección en la piel. Por su presentación clínica característica y los hallazgos en la histopatología e inmunofluorescencia directa se diagnostica como dermatosis IgA lineal.



Conclusiones: La dermatosis por IgA lineal es una enfermedad rara. Se conoce que en los últimos 20 años se han diagnosticado solo 4 casos en Cuba, por lo que es importante tener este hecho presente en el momento de plantear posibles causas de dermatosis ampollosas, para su intervención precoz. Es importante tener en cuenta que se puede manifestar por la exposición a fármacos como ocurrió en este caso.

Palabras clave: dermatosis IgA lineal; infancia; cefalosporinas.

ABSTRACT

Introduction: Linear IgA dermatosis is a rare blistering disorder, which mainly affects children under 5 years of age and is characterized by IgA deposits in the dermoepidermal basement membrane. It presents with tense blisters that are usually located in the perioral and perineal area.

Objective: To describe linear IgA dermatosis in childhood induced by cephalosporins.

Case Presentation: 2-year-old boy, phototype III, who developed a vesicle-blister rash after treatment with cephalosporins for a skin infection. Due to its characteristic clinical presentation and findings in histopathology and direct immunofluorescence it is diagnosed as linear IgA dermatosis.

Conclusions: Linear IgA dermatosis is a rare disease. It is known that in the last 20 years only 4 cases have been diagnosed in Cuba, so it is important to have this fact present at the time of raising possible causes of bullous dermatoses, for early intervention. It is important to note that it can be manifested by exposure to drugs as happened in this case.

Keywords: linear IgA dermatosis; childhood; cephalosporins.

Recibido: 12/07/2022

Aceptado: 30/07/2021



Introducción

La dermatosis IgA de la infancia representa un reto diagnóstico debido a que debe hacerse el diagnóstico diferencial con las otras enfermedades ampollares presentes en la infancia de causa no infecciosa como la dermatitis herpetiforme, el eritema multiforme y la epidermólisis ampollosa adquirida; y de causa infecciosa como el impétigo ampolloso, la varicela y el síndrome de piel escaldada, entre otras.⁽¹⁾ Es una rara enfermedad ampollar, no hereditaria de causa autoinmunitaria. Es la enfermedad ampollosa autoinmune más común en la niñez y se le conoce como la enfermedad ampollar crónica de la infancia.⁽²⁾

Su tasa de incidencia varía en diferentes regiones, más baja en la Baviera, Alemania (0,22/millón/año) y la más alta se encuentra en los países en vías de desarrollo como Túnez y Uganda, debido a la distribución por edades en esta región, donde la mayoría de los habitantes de estos países son menores. La distribución por sexo varía. Tiene 2 picos en la incidencia: desde los 6 meses de edad a los 6 años, y en adultos, en especial a partir de los 60 años.⁽³⁾ El objetivo de este trabajo fue describir una dermatosis por IgA lineal en la infancia inducida por cefalosporinas.

Presentación del caso

Paciente del sexo masculino de 2 años de edad, fototipo III, sin antecedentes patológicos personales ni familiares de importancia. Recibió tratamiento antibiótico con cefalosporinas en otro centro de salud debido a una dermatosis infecciosa bacteriana. Tres semanas después comienza con lesiones vesículo-ampollares diseminadas excepto en la región facial, palmas y plantas con predominio en extremidades. Las lesiones son tipo ampollas de paredes firmes que no se rompen fácilmente, arriñonadas, en roseta y acompañadas de prurito. El paciente mantiene buen estado general (Fig. 1).

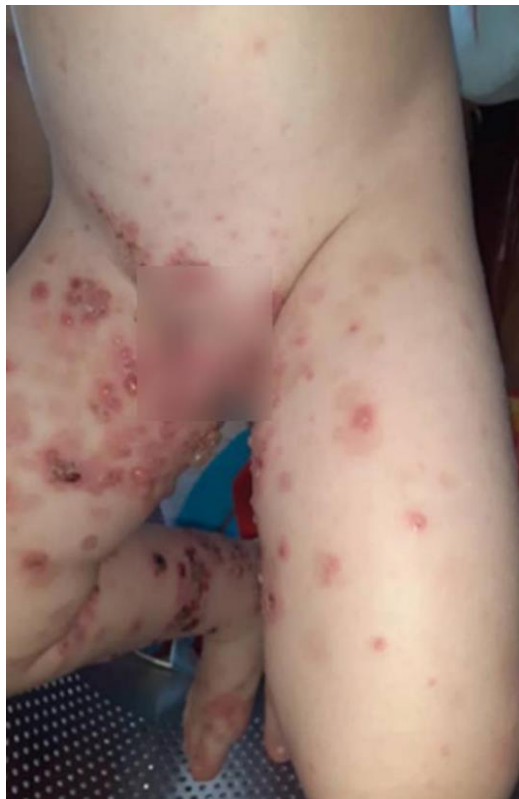

Fig. 1 - Ampollas de configuración anular en región genital, ingle y muslos, algunas asociadas a costras hemáticas.

Al ingreso se le inició tratamiento con prednisona 1 mg/kg/día, con mejoría inmediata de las lesiones, pero sin su desaparición. Se realizó biopsia de piel para análisis anatomopatológico y por inmunofluorescencia directa (IFD) ante sospecha de dermatosis por IgA lineal.

Se aprecian los depósitos de IgA lineal en la membrana basal (Fig. 2).

En la histopatología se ve la ampolla subepidérmica con infiltrados de neutrófilos y eosinófilos en la dermis papilar (Fig. 3).

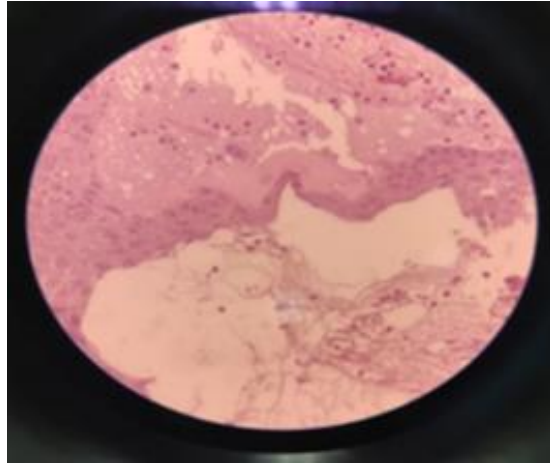


Fig. 2 - Ampolla subepidérmica.

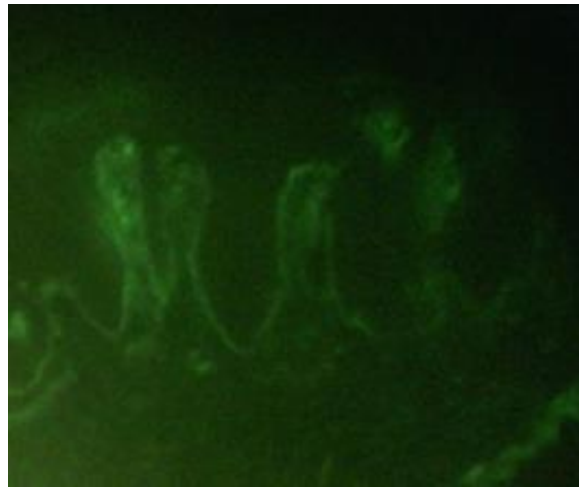


Fig. 3 - Inmunofluorescencia directa. Se aprecia el depósito de IgA en disposición lineal sobre la zona de la membrana basal.

Confirmado el diagnóstico, se inició tratamiento con salazosulfapiridina (sulfasalazina) a dosis de 50 mg/kg/día, dividido en dos dosis, con mejoría posterior del cuadro clínico.

Por medio de la secuencia de eventos, se constata que el paciente ingirió cefalosporina antes de que aparecieran las lesiones, se deduce que en este caso la dermatosis IgA lineal se produjo por la exposición a este fármaco.

Mediante la escala de probabilidad de reacciones adversas de *Naranjo* y otros, se realizó la evaluación de causalidad de posibles interacciones medicamentosas. Al emplearse la escala, arrojó el siguiente puntaje: Si existe notificaciones concluyentes sobre esta reacción (+1), se produjo la reacción adversa después de administrar el fármaco sospechoso (+2), y no existen causas alternativas (diferentes al fármaco) (+2). Dando un total de +5 puntos, puntaje correspondiente a probable, que va desde un rango de 5 a 8. Se concluye que, según la secuencia temporal de los eventos, el medicamento sospechoso, en este caso la cefalosporina, y la aparición de la reacción adversa medicamentosa están relacionados y su aparición es probable que haya ocurrido debido a la administración de dicho fármaco.

Discusión

La dermatosis por IgA lineal (DAL) se presenta como una erupción vesículo-ampollosa que tiene especial predilección por la zona perioral, periocular y anogenital con inclusión de la parte inferior del abdomen, periné, genitales, glúteos y muslos. Un hallazgo clínico patognomónico es el signo de “collar de perlas” o “grupo de joyas” (Fig. 1).

La afectación de mucosas por erosiones o úlceras orales, conjuntivitis y hemorragia nasal es menos frecuente.⁽⁴⁾

Por su parte, la dermatosis IgA lineal inducida por fármacos clínicamente es similar a la necrólisis epidérmica tóxica, el pénfigo ampollosa y el eritema multiforme. La afectación de mucosas aparece en aproximadamente 40 % de los casos inducidos por fármacos, a diferencia de la presentación clásica que se ve en 80 %.⁽⁵⁾ La falta de afectación de las mucosas indica que se trata de la variante inducida por medicamento, como sucedió en este caso.

El más conocido de los medicamentos inductores de la DAL es la vancomicina, desde la primera publicación en 1981. Otros fármacos involucrados son los antibióticos, los antiinflamatorios no



esteroides, antiepilépticos y los antihipertensivos. Su patogenia no se conoce por completo. Los fármacos involucrados pueden provocar una respuesta autoinmunitaria por reacción cruzada con epítomos diana con alteración de su configuración o exposición del sistema inmune antígenos previamente captados.⁽⁶⁾

Hasta el momento, existen poca información de dermatosis IgA lineal inducida por fármacos en edad pediátrica. La amoxicilina sola o en combinación con clavulanato,⁽⁷⁾ el trimetoprima-sulfametoxazol y los antiinflamatorios no esteroideos, están relacionados con la inducción de dermatosis IgA en niños. Según *Sezgi* y otros, hasta el momento están publicados solo 7 informes de dermatosis IgA lineal presuntamente inducida por cefalosporina.⁽⁸⁾

El tiempo que media entre la inducción de la dermatosis por del fármaco involucrado y el inicio de la erupción varía entre 2 a 28 días. La resolución de las lesiones de la DAL inducida por fármacos sucede de manera espontánea a las 2 a 7 semanas posteriores a la interrupción del medicamento responsable.⁽⁵⁾ Esto se pudo apreciar en este paciente donde las lesiones aparecieron 3 semanas después del inicio del tratamiento antibiótico, por lo que se encontraba en el intervalo de tiempo esperado.

El hallazgo de los siguientes tres criterios es indispensable para el diagnóstico: 1) aparición de vesículas o ampollas en la piel o mucosas; 2) hallazgo anatomopatológico de ampollas subepidérmicas con infiltrado de neutrófilos y 3) depósitos de IgA en la zona de la membrana basal con un patrón lineal y la ausencia de otras inmunoglobulinas en la inmunofluorescencia directa (IFD).⁽⁹⁾ Este caso cumple con los criterios anteriormente mencionados.

Las sulfonas (dapsona) es la terapia de primera línea de la DAL. Como alternativas bien toleradas están las sulfonamidas, entre las que se describen la sulfapiridina y la sulfametoxipiridazina. La sulfapiridina es un antibiótico que posee 8 % de actividad antiinflamatoria. Una opción es la sulfasalazina, usada de manera segura a nivel mundial, a dosis de 40 a 60 mg/kg/día; 2g de sulfasalazina es equivalente de 800 mg de sulfapiridina, usada de manera segura en pacientes pediátricos.⁽¹⁰⁾ Teniendo en cuenta estas recomendaciones se inició tratamiento con sulfasalazina en el paciente presentado.

Se concluye que la dermatosis por IgA lineal es una enfermedad rara. Se conoce que en los últimos 20 años se han diagnosticado solo 4 casos en Cuba, por lo que es importante tener este hecho presente en el momento de plantear posibles causas de dermatosis ampollosas, para su intervención precoz. Es importante tener en cuenta que se puede manifestar por la exposición a fármacos como ocurrió en este caso.

Agradecimientos

Los autores agradecen a los familiares del paciente que permitieron la publicación de este trabajo y a especialistas de anatomía patológica del Hospital Universitario “William Soler” y del Hospital Clínico Quirúrgico “Hermanos Ameijeiras”, por los resultados de la histopatología y la inmunofluorescencia directa, respectivamente, así mismo, por la atención brindada en todas las ocasiones.

Referencias bibliográficas

1. Herminia A, García C, Ychaso IGF, González IA, Juan II, Fernández M, *et al.* Dermatitis ampollosa por IgA de la infancia. Rev Cubana Pediatría. 2017 [acceso 15 /04/2021];89(4):1-9. Disponible en: http://scielo.sld.cu/scielo.php?script=sci_arttext&pid=S0034-75312017000400014
2. Juratli HA, Sárdy M. Lineare IgA–Dermatose. Hautarzt. 2019;70:254-9. DOI: <http://doi.org/10.1007/s00105-019-4377-9>
3. Carlos E, Dimatos OC, Porro AM, Santi CG. Consensus on the treatment of autoimmune bullous dermatoses: dermatitis herpetiformis and linear IgA bullous dermatosis. Brazilian Soc Dermatol. 2019;94:48-55. DOI: [10.1590/abd1806-4841.2019940208](https://doi.org/10.1590/abd1806-4841.2019940208)
4. Stamenkovic HM, Lazarevic D, Stankovic T, Vojinovic J, Lekic B, Marinkovic A, *et al.* Linear IgA dermatosis of the childhood-Report of an amoxicillin-induced case. Dermatol Ther. 2019;2-5. DOI: [10.1111/dth.13173](https://doi.org/10.1111/dth.13173)



5. Battista MN, Dhaybi AI, Hatami A, Marcoux D, Desroches A, Kokta V, *et al.* Childhood linear IgA bullous disease induced by trimethoprim-sulfamethoxazole. *J Dermatol Cases Reports.* 2010;4(3):33-5. DOI: [10.3315/jdcr.2010.1053](https://doi.org/10.3315/jdcr.2010.1053)
6. Lammar J, Hein R, Roennerberg S, Biedermann T. Drug-induced Linear IgA Bullous Dermatitis: a Case Report and Review of the Literature. *Acta Dermato Venereol.* 2019; 99(6). DOI: [10.2340/00015555-3154](https://doi.org/10.2340/00015555-3154)
7. Editor D. Linear IgA bullous dermatosis: A rare manifestation of amoxicillin-clavulanic acid treatment. *Dermatol Ther.* 2020;33(6):e14187. DOI: [10.1111/dth.14187](https://doi.org/10.1111/dth.14187)
8. Solak SS. Cephalosporin-induced linear IgA dermatosis in a child: Case report and literature review. *Dermatol Ther.* 2019;32(4):e12927. DOI: [10.1111/dth.12927](https://doi.org/10.1111/dth.12927)
9. Yuri T, Machado S, Iida TM, Iru H, Àuvw WKH, Lq W, *et al.* Adult linear IgA bullous dermatosis: report of three cases *An Bras Dermatol.* 2018;93(3):435-7. DOI: <http://dx.doi.org/10.1590/abd1806-4841.20187304>
10. Yang Z. Successful treatment of a case of idiopathic linear IgA bullous dermatosis with oral sulfasalazine. *Dermatol Ther.* 2020:e13210. DOI: <http://doi.org/10.1111/dth.13210>

Conflicto de intereses

Los autores declaran que no existe conflicto de intereses.

