

## *Cirugía Plástica de los Nevos Pigmentarios*

Por el DR. ALBERTO BORGES\*

Los nevos pigmentarios son las manchas cutáneas de color obscuro consecutivas a trastornos congénitos de la pigmentación. Se observa gran variación de estas anomalías en cuanto a su número, tamaño, distribución, color y consistencia. Cuando asientan sobre tejido hipertrofiado se elevan sobre la superficie cutánea vecina. Su superficie puede ser lisa o verrucosa y además presentar un desarrollo exagerado de pelos. Generalmente estos nevos crecen lentamente al principio, después de lo cual permanecen estacionarios.

La extensa clasificación de los nevos pigmentarios y su posible degeneración maligna son temas extensos sobre los cuales no vamos a tratar aquí. Sólo señalaremos que el nevo piloso y el verrucoso no tienen tendencia a la degeneración maligna por lo que su escisión se lleva a cabo con fines estéticos y no como profilaxis cancerosa. Sin embargo, debemos señalar que cualquier nevo que comience a crecer, a engrosarse, a inflamarse, a hacerse más oscuro, o a tener propensión al sangramiento y a la ulceración deben ser escindidos y examinados al microscopio. Por su peligrosidad deben escindirse u observarse con mayor cuidado los nevos de las manos (lecho ungueal!), pies, genitales y mucosas. En un interesante trabajo el Dr. Carlin del "Memorial Hospital of New York" señala que "los melanomas no aparecen durante la pubertad. Los casos reportados de nevo pigmentario maligno durante la infancia son tan raros que se pueden considerar como curiosidades médicas... El diagnóstico clínico de los melanomas, exceptuando los casos típicos, puede ser difícil... Si el tumor presenta pelos en su superficie, el nevo es sin duda benigno". En un artículo sobre nevos el Dr. G. T. Pack dice que "gran número de historias clínicas atestiguan que la irritación crónica repetida de nevos preexistentes puede desencadenar la degeneración maligna de los mismos... que probablemente intervienen las secreciones internas (hormonas) en la transformación de un nevo inactivo en un melanoma maligno, lo que parece confirmar el hecho de observarse estos cambios durante la pubertad.

\* Jefe de los servicios de cirugía plástica de los hospitales Universitarios Mercedes e Instituto del Radium.

el embarazo y también con la administración de cortisona y de corticotropina”.

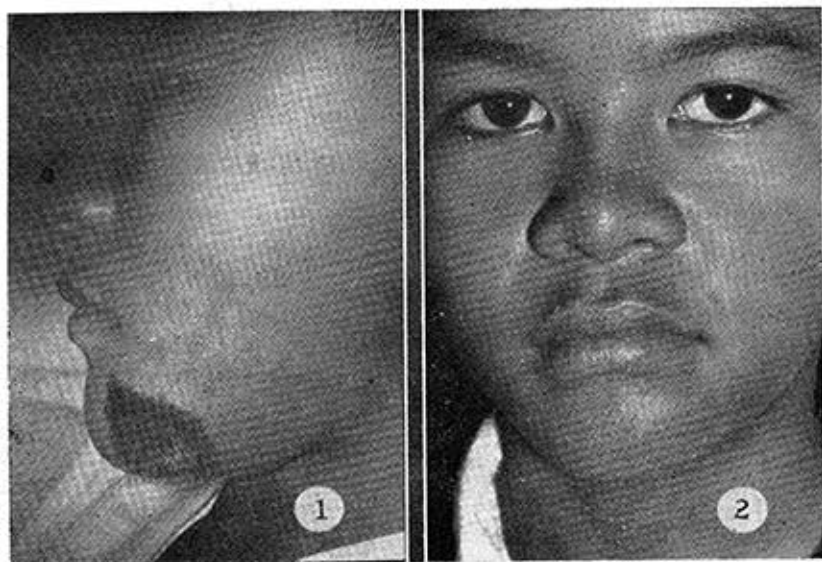
La escisión quirúrgica es el tratamiento de elección. La técnica a seguir depende de la edad del paciente, la localización y el tamaño de la anomalía. Los nevos pequeños no ofrecen ninguna dificultad en su escisión ya que ellos pueden ser extirpados incluyéndolos dentro de un huso de tejido a escindir y aproximando inmediatamente los bordes del defecto así creado. Desde el punto de vista estético si es de gran importancia que el huso siga la misma dirección de las líneas de tensión de la piel aún cuando la forma del nevo no se proyecte en esa dirección.

La escisión de los nevos mayores o en aquellos que son relativamente pequeños pero que se encuentran ubicados en regiones que no admiten escisiones de tejidos sin desfiguro subsiguiente, requiere el concurso de maniobras plásticas en una o varias intervenciones. Donde se desee un resultado cosmético ideal como en la cara, la porción del nevo más visible debe ser reemplazado, si fuese posible, con colgajos pediculados de tejidos vecinos, no con injertos libres ni colgajos a distancia. Estas dos últimas técnicas se utilizan cuando no hay más remedio por el tamaño y localización de la anomalía.

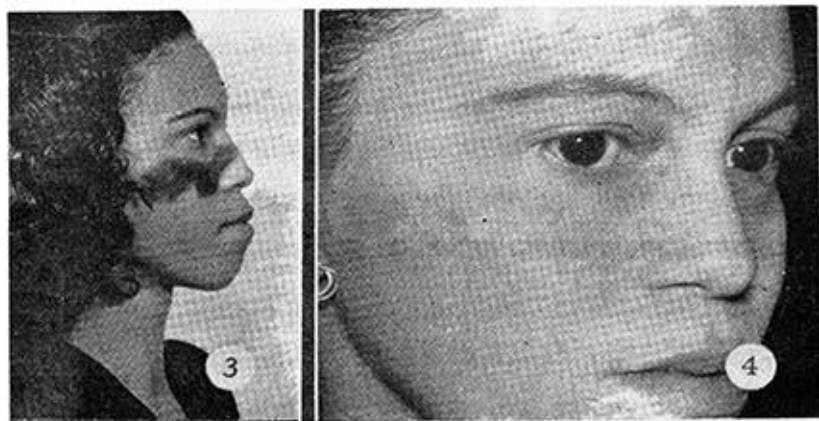
Como plan básico a seguir en un caso típico recomendamos como primer paso la técnica de escisiones múltiples (Morestin-Davis). Con ella se logra disminuir el tamaño de la lesión sin producir cicatrices fuera de la misma. Como segundo paso utilizamos los colgajos de tejidos vecinos traídos a la región mediante Z-plastias u otros colgajos que requieran injerto libre del área donante. En tercer lugar hacemos uso de los injertos libres para reemplazar aquellas porciones del nevo que no hemos podido cubrir con colgajos vecinos. Finalmente procuramos mejorar la estética y visibilidad de las cicatrices haciendo Z-plastias de tal forma que la mayoría de las mismas no atraviesen las líneas de tensión de la piel.

La técnica del Dr. Cronin en el tratamiento del nevo piloso en áreas donde normalmente hay pelos (cuero cabelludo y cejas) es muy interesante pero no hemos tenido oportunidad de usarla. Consiste en escindir con la ayuda del bisturí o el dermatomo de Padgett las capas superficiales del nevo donde se encuentra el pigmento y las células névicas dejando las capas profundas del dermis y el tejido subcutáneo donde asientan los folículos pilosos y glándulas sebáceas con los cuales se regenera la epidermis y los pelos.

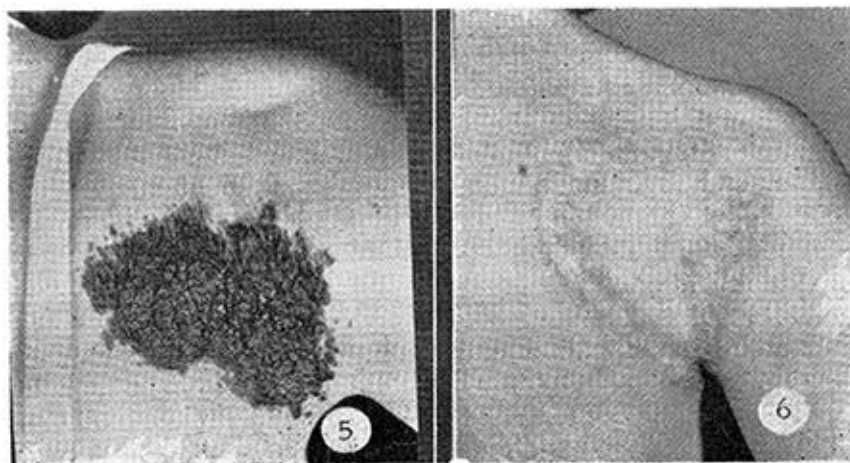
**Caso A.**—M. C. H. Paciente de doce años de edad que presentaba un nevo piloso pigmentario (Prep. I. R. 12179) a nivel de la región mentoniana. A pesar de su tamaño fue escindido en un solo tiempo sin producir desfiguro alguno en la boca. Véase figuras 1 y 2.



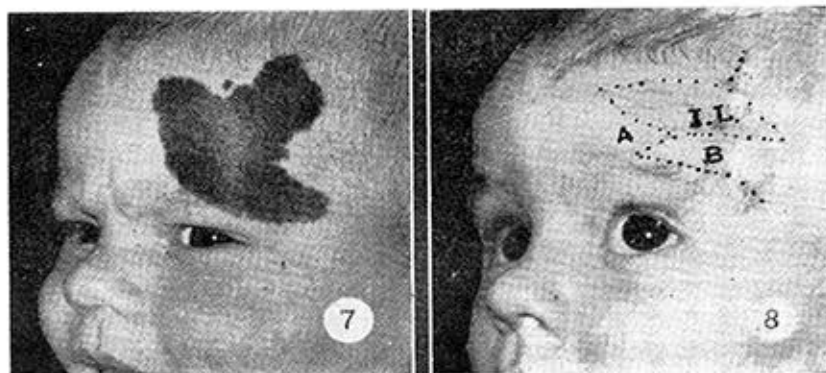
**Caso B.**—M. P. S. Paciente de 24 años de edad con un nevo pigmentario de aspecto nervioso (Prep. I. R. 12503) a nivel de la mejilla y dorso nasal derecho. Se trató con escisiones múltiples, injerto libre a nivel de la nariz y pequeñas Z-plastias en la cicatriz final. Véase figuras 3 y 4.



**Caso C.**—R. H. A. Paciente de once años de edad con un melanoma (en la región escapular derecha. Fue escindido y el área cruenta cubierta con un injerto libre. Figuras 5 y 6.

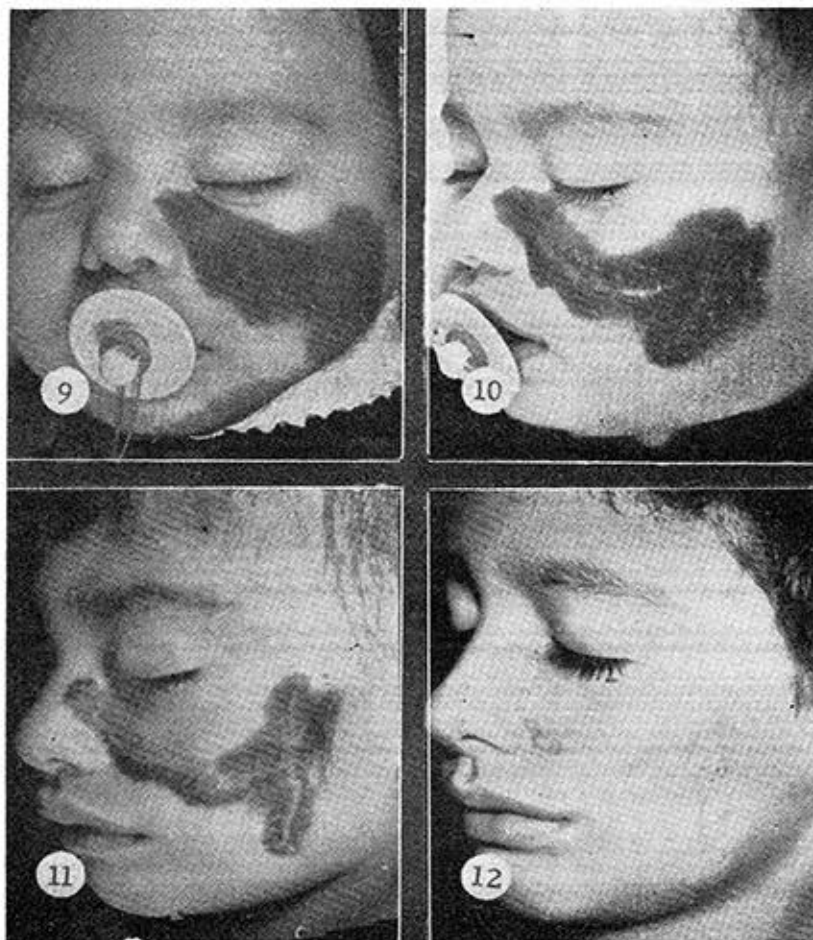


**Caso D.**—F. R. G. Niño de dos meses de edad. Nevo pigmentario de la región frontal escindido en un solo tiempo y reconstrucción con colgajos laterales (A y B) e injerto libre (I. L.). Figuras 7 y 8.

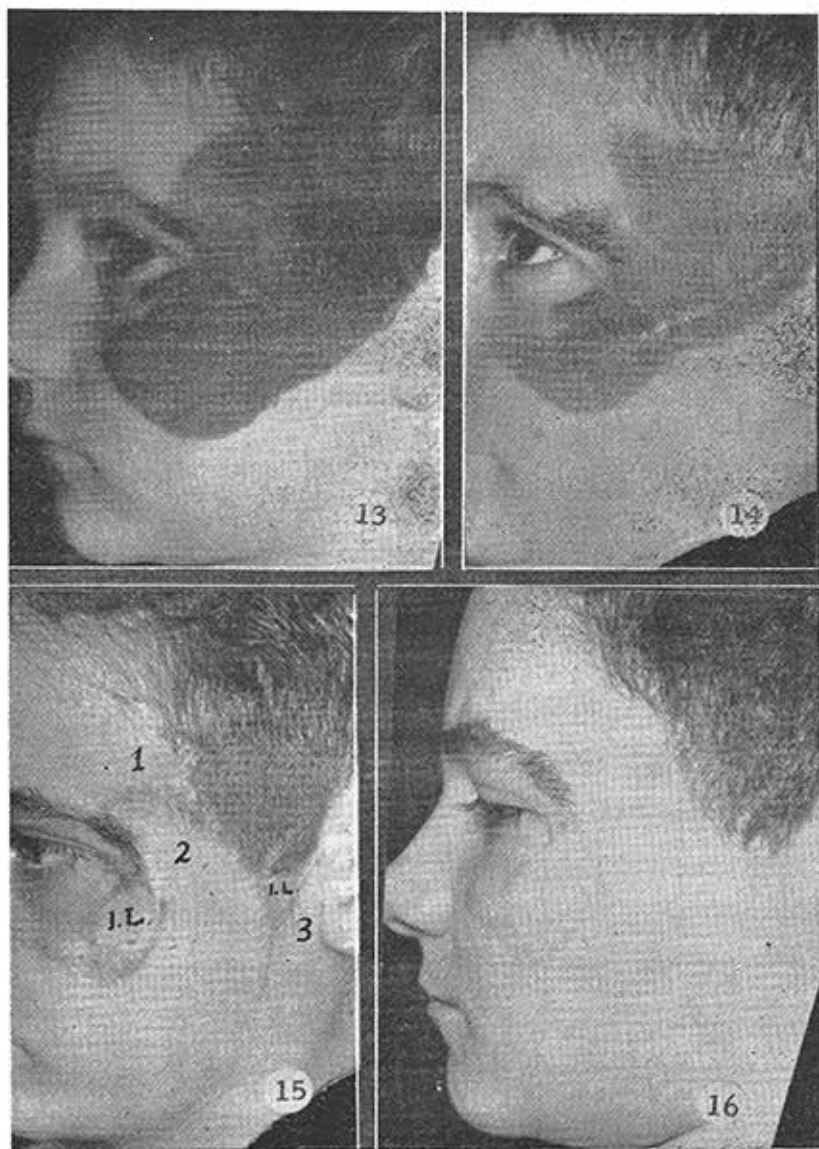


CIRUGÍA PLÁSTICA DE LOS NEVOS PIGMENTARIOS

**Caso E.**—M. M. G. Pacienta de año y medio de edad con nevo piloso pigmentario en mejilla izquierda. Tratada con tres escisiones múltiples y un injerto libre a nivel del dorso izquierdo de la nariz. Figuras 9, 10, 11 y 12.

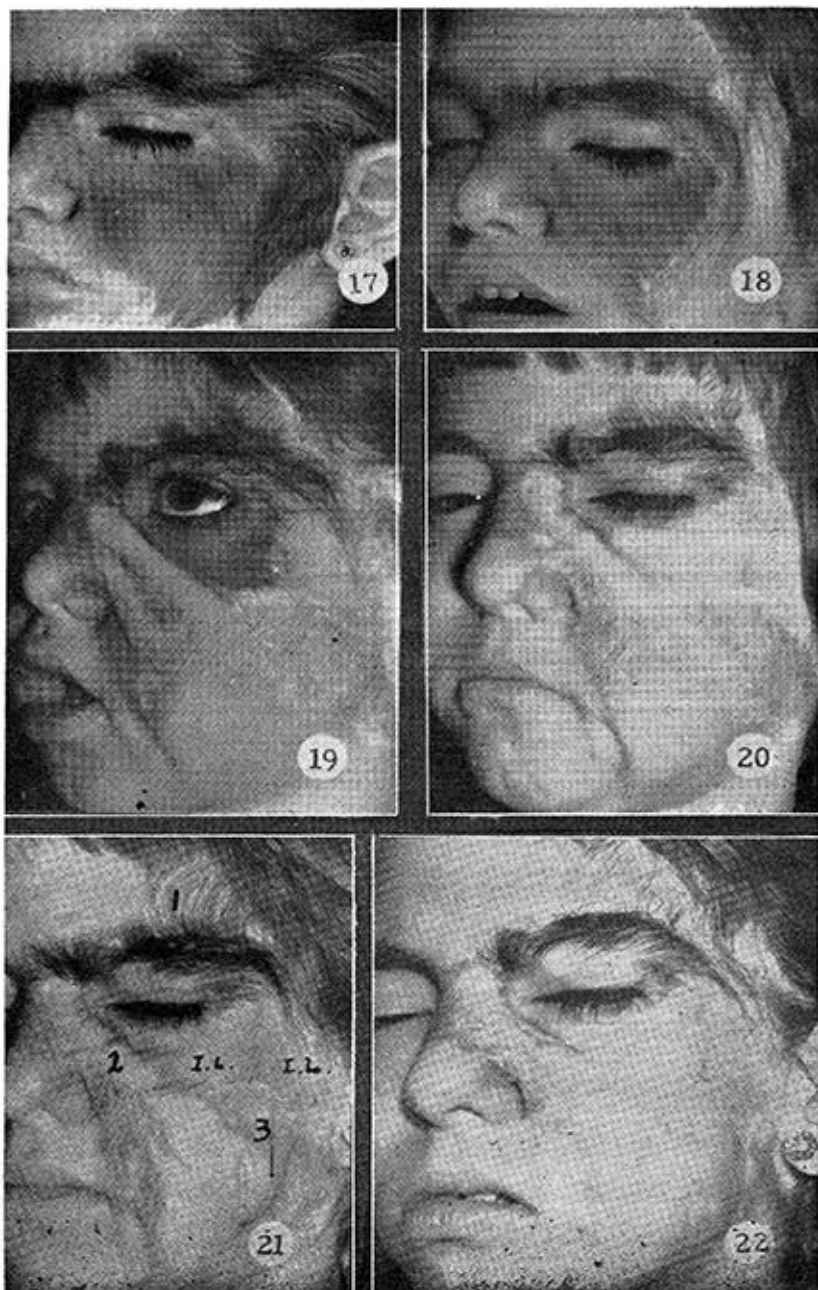


**Caso F.**—B. R. C. Paciente de siete años de edad. Con tres operaciones se logró la erradicación de un gran nevo de la cara. Se utilizaron las técnicas de escisiones múltiples, Z-plastias, avance de tres colgajos y dos injertos libres (I. L.). El colgajo N° 1 es frontal y ha sido avanzado hacia afuera; el N° 2 es de tejido preauricular y el N° 3 es de tejido retroauricular. Todavía requiere revisión final de las cicatrices. Figuras 13, 14, 15 y 16.





**Caso G.**—A. A. O. Este interesante caso ha sido operada ocho veces y comenzamos a intervenirla a la edad de dos años. A groso modo tiene tres colgajos (frontal, 1, pre-auricular, 2, y retroauricular, 3), dos injertos libres; escisiones múltiples y varias Z-plastias. El nevo en la parte media y derecha del dorso de la nariz ha sido rebajado con navaja de afeitar ("planing"). Véase figuras 17 a la 22.



ALBERTO BORGES

B I B L I O G R A F I A

- Borges, A.*—Scar Prognosis. *British J. of Pl. Sur.* 1960.
- Borges, A.*—Improvement of Anti-tension lines scar by the W-plastic operation. *British J. of Pl. Surg.* 12:29 (1959).
- Borges, A.*—Cirugía Plástica de una Herida Cutánea. *Rev. de la Conf. Médica Panam.* 5:1 (1958).
- Catlin, D.*—Melanomas of the Skin of the Head and Neck. *Annals of Surgery.* 140:796 (1954).
- Cronin, T. D.*—Extensive Pigmented Nevi in Hairbearing Arcas; Removal of Pigmented Layer while Preserving the Hair Follicle Pl. and Rec. *Sur.* 11:94 (1953).
- Davis, J. S.*—Removal of Wide Scars and Large Disfigurement of the skin by Gradual Partial Excision with closure. *Ann. Surg.* 90:645 (1929).
- Morestin, H.*—Bull. et mem. Soc. d. chirurgiens de Paris, 42:2052 (1913).
- Pack, G. T. & J. Davis.*—Los Nevos. *New York State J. of Med.* 56:3498 (1956).
- Piñeyro, Raúl.*—Melanoma y nevos pigmentarios. *Boletín de la Liga Contra el Cáncer*, 1954.