

Relación del diámetro de la arteria pulmonar y sus ramas en el contraste del levoangiocardiógrama en la tetralogía de Fallot del niño

Por los Doctores:

A. CASTELLANOS* y R. PEREIRAS**

Este estudio está basado en el análisis de 128 casos de Tetralogía estudiados en la Fundación "A. Castellanos" de La Habana.

En esta anomalía, la cantidad de cuerpo radio-opaco y por lo tanto, de sangre, que pasa del ventrículo derecho a la circulación pulmonar y de ella a las cavidades izquierdas está bajo la dependencia de varios factores. Estos son: 1.—Diámetro del tronco de la arteria pulmonar y sus ramas. 2.—Grado de cabalgamiento de la aorta sobre el septum. 3.—Circunferencia del anillo aórtico. 4.—Desarrollo de las venas pulmonares.

El primer factor ha sido estudiado por nosotros insistentemente en los últimos dos años^{1, 2}. El segundo ha sido considerado por otros autores aunque sin el objetivo nuestro. El tercero ha sido analizado pocas veces. Y el cuarto es tratado por nosotros en un trabajo próximo a publicar³.

Queremos destacar que Metianu, C. y Durand, M., de París, en el trabajo ya citado⁴ estudiaron sobre bases teóricas los dos primeros factores y lo justipreciaron exactamente. Estos autores no establecen que estos factores pueden ser bien analizados por la angiocardiógrafía clásica intra-venosa o selectiva como lo hemos hecho nosotros. Pero de todos modos, los grabados que aparecen en su trabajo tienen un

* Director de la Fundación A. Castellanos. Honorary Member of the American College of Radiology.

** Jefe del Departamento de Radiología del Hospital Municipal de Infancia de la Habana.

gran valor didáctico. Nosotros los hemos utilizado para que se tenga en cuenta en los mismos la influencia que dichos factores tienen en el diámetro recíproco de la arteria pulmonar y de la aorta misma.

Un compañero nuestro⁵ en una publicación reciente ha estudiado en el cadáver un número importante de casos de Tetralogía y ha insistido en los diámetros del tronco de la arteria y de sus dos ramas

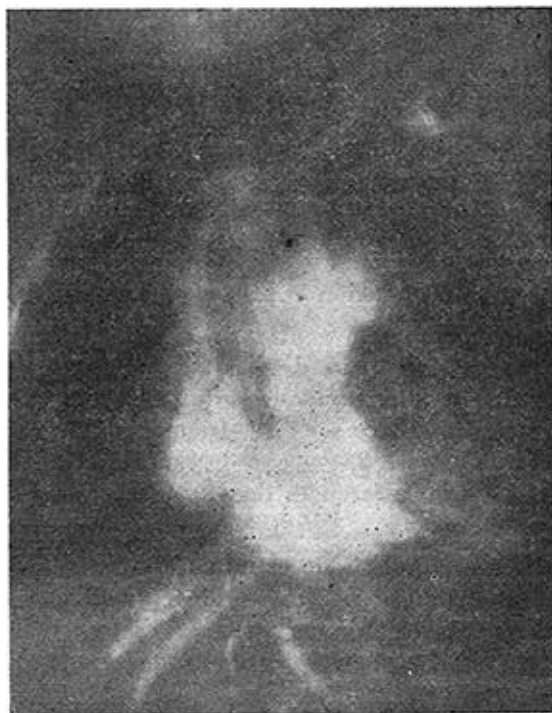


FIG. 1

Niño Rodríguez. Dextro-angiocardiógrama realizado por el lado izquierdo mostrando aurícula derecha, ventrículo derecho y arteria pulmonar, principalmente la rama derecha, la cual muestra dilatación de la misma. Véase la suprahepática.

en los casos estudiados, constituyendo un estudio que debe ser tenido en cuenta por radiólogos, cardiólogos y cirujanos.

Volvemos a citar también a los autores franceses al hacer notar que solamente ellos son los que han analizado los distintos tamaños que

el tronco de la arteria pulmonar y sus ramas pueden tener en los casos de Fallot, enfatizando que es un error creer que todos los casos de Tetralogía de Fallot tienen que tener esas estructuras con una hipoplasia más o menos marcada⁶. Ellos, inclusive, consideran casos que tienen esos vasos con un calibre superior al normal. En mi opinión, el tanto por ciento de casos de tal naturaleza es pequeño,

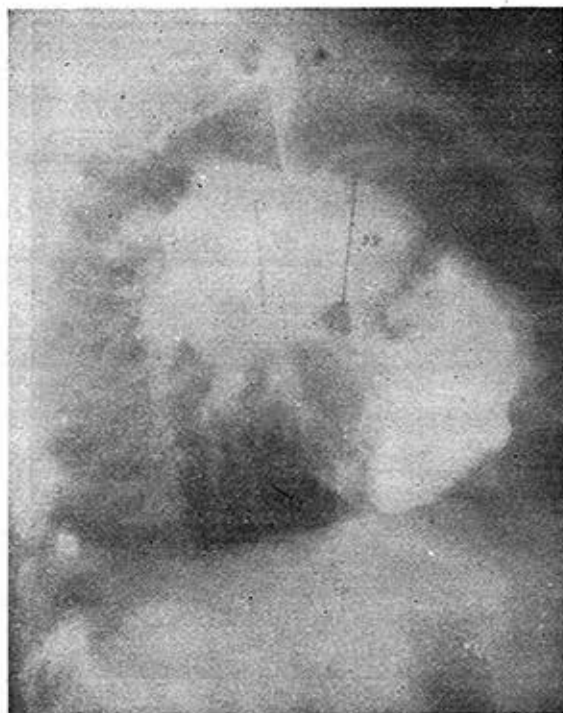


FIG. 2

Niño Rodríguez. Dextro-angiocardiograma. Vista lateral mostrando ventrículo derecho, su tracto de salida y gran dilatación de tronco y rama pulmonar. Véanse las dimensiones: 28 y 22 milímetros respectivamente. Estenosis pulmonar valvular.

aunque los que tienen estenosis valvular son en los que frecuentemente se encuentran los diámetros más elevados. No nos referimos aquí (como en otros trabajos) al infundibulum, el cual siempre está afectado en el Fallot, aun en los casos que tienen el tronco de la arteria normal o ligeramente aumentado⁷.

En nuestra serie de casos, el factor cabalgamiento es el que menos interviene en la densidad radiológica de las cavidades izquierdas y por lo tanto en el pase veno-arterial. Es decir, que en la casi totalidad de los casos prácticamente ha sido el mismo, desde el punto de vista funcional por lo menos. En 2 casos la aorta estuvo muy poco dextropuesta, recibiendo la mayor parte de su sangre desde el

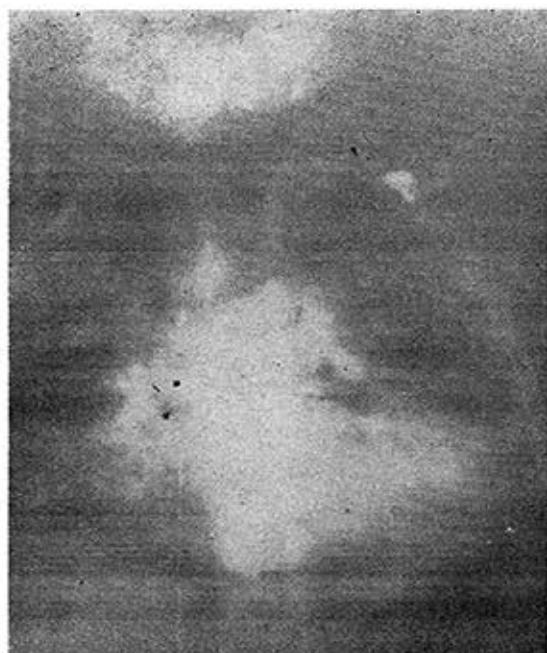


FIG. 3

Niño Rodríguez. Placa tomada a los 2½ segundos de la inyección. Véase la aurícula izquierda y venas pulmonares y obsérvese como persiste llena la rama derecha de la arteria pulmonar muy dilatada.

ventrículo izquierdo y por lo tanto se trataba de la llamada "forma acianótica" de la Tetralogía de Fallot descrita por Keith, Lowe y Vlad. Se comparten como una comunicación inter-ventricular y por eso la aorta está hipoplasiada.

La importancia del diámetro o circunferencia del anillo valvular aórtico estuvo bien visible en 2 casos también. En el dextro-angio-

LEVOANGIOCARDIOGRAMA EN LA TETRALOGÍA DE FALLOT

cardiograma se ve bien que la aorta ascendente nace ancha desde abajo y aumenta de calibre hasta el cayado. En estos casos el anillo no es anormalmente ancho. En la vista lateral este hecho es bien visible.

En consecuencia es fácil llegar a la conclusión de que la densidad radiológica del levo-angiocardiógrama depende en la mayoría de los

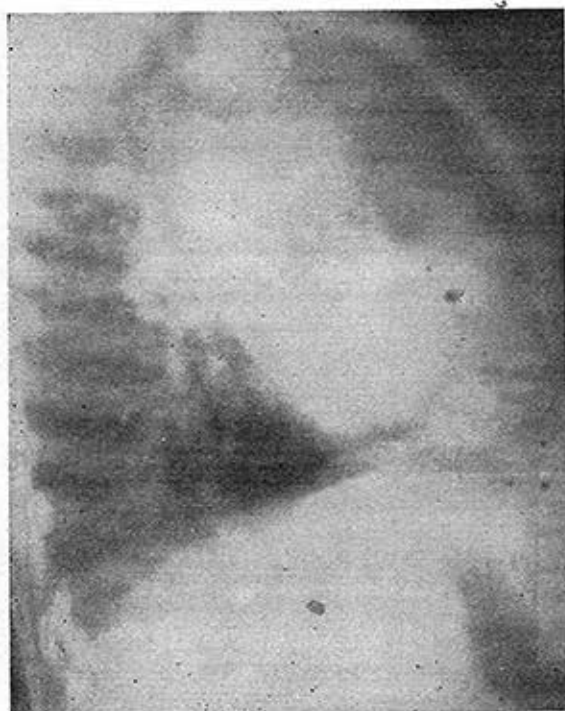


FIG. 4

Niño Rodríguez. Levo-angiocardiógrama moderado tomado a los 4 segundos. Obsérvense las cavidades izquierdas (ventrículo, aorta). Véase en la ventana aórtica el remanso y demora de la arteria pulmonar que está muy dilatada.

pacientes del diámetro de la arteria pulmonar más que del cabalgamiento sobre el septum.

Esto no quita para que haya casos en que las ramas de la arteria pulmonar y el tronco tengan una hipoplasia moderada y sin embargo,

el contraste de las cavidades izquierdas es ligero o nulo. En estos casos hay que explicar el hecho sobre la base de condiciones anatómicas de arteriolas, capilares o venas pulmonares que impden dicho contraste. Sin embargo, también es una minoría.

En un trabajo próximo a publicar nos ocupamos de las venas pulmonares y de la aurícula izquierda en la Tetralogía de Fallot.

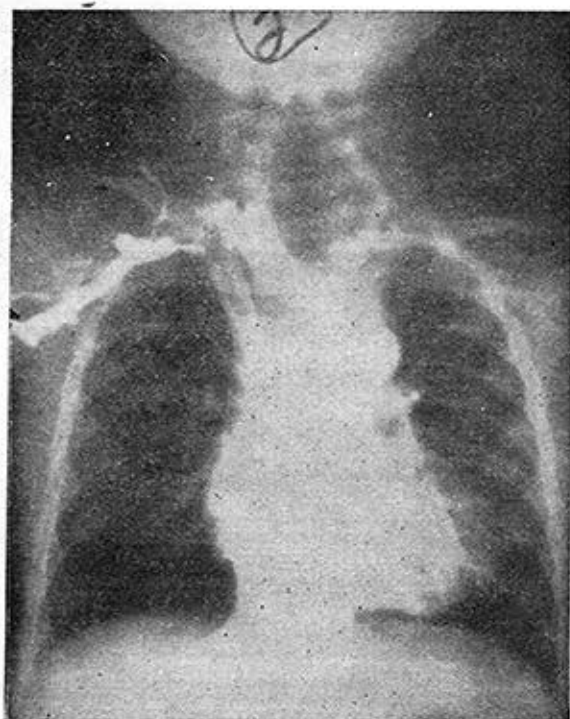


FIG. 5

Niño Espínosa. Placa tomada a los $2\frac{1}{2}$ segundos de la inyección. Obsérvese cava superior, aurícula derecha, ramas intrahepáticas, ventrículo derecho, aorta y sus ramas. Débilmente teñidas la pulmonar y sus ramas. Hipoplasia pulmonar.

pero aquí sólo nos referimos al contraste de las cavidades izquierdas y de la aorta globalmente.

Material y métodos.—Ha sido el mismo que hemos descrito en otras publicaciones. Por eso no la describiremos aquí.

LEVOANGIOCARDIOGRAMA EN LA TETRALOGÍA DE FALLOT

Un punto sí requiere destacarse. Desde que nosotros comenzamos estos estudios hemos seguido un sistema para expresar el diámetro del tronco de la arteria pulmonar y sus ramas. En nuestras observaciones y en los informes de las angiocardiógrafías en general, la primera cifra representa el diámetro de la arteria pulmonar, la segunda el de la rama derecha y la tercera la de la rama izquierda. En

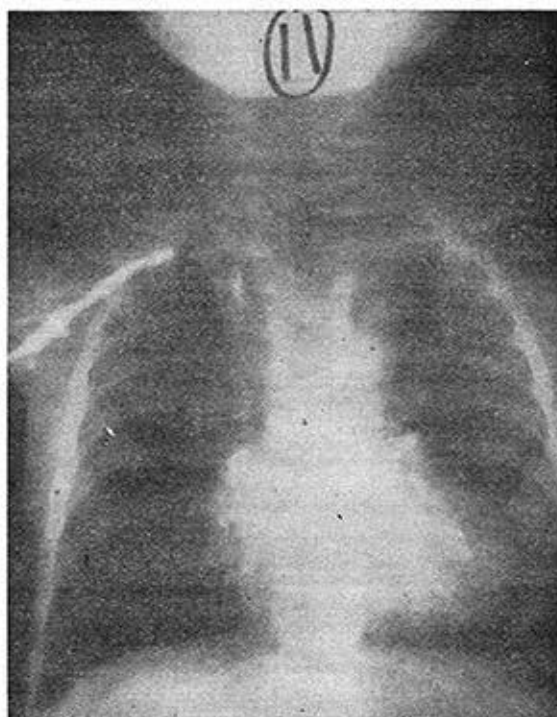


FIG. 6

Niño Espinosa. Placa tomada $5\frac{1}{2}$ segundos después de la inyección. Obsérvense algunas de las ramas pulmonares y la aorta. Levo moderado.

cuanto al diámetro de las ramas, no la determinamos como se ha aconsejado por autor inglés, al centímetro de la bifurcación de la pulmonar sino en el sitio en que ellas tienen el mayor diámetro, independientemente de la distancia a la división del tronco⁸.

Vamos a presentar el cuadro que resume estos datos todos y al final haremos unas consideraciones.

Podemos resumir esta Tabla en la siguiente forma:

CASOS ESTUDIADOS 128

Levo-angiocardigramas influenciados por estos factores:

1.—Cabalgamiento de la aorta	4
2.—Circunferencia del anillo aórtico	2
3.—Diámetro del tronco de la arteria pulmonar y sus ramas	122

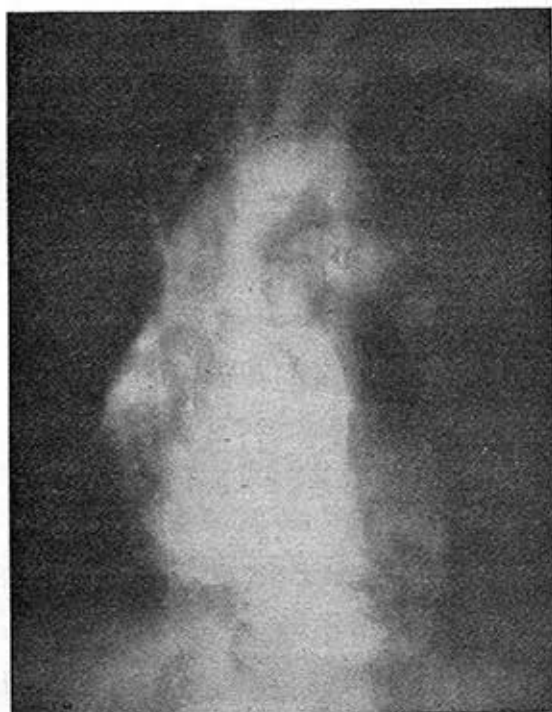

FIG. 7

Niño Ventura. Placa tomada a los $1\frac{1}{2}$ segundos. Véase aurícula derecha, aorta y arteria pulmonar mostrando en su inicio 10 milímetros de diámetro y la rama izquierda 15 milímetros. Pulmonar hipoplasiada en el tronco.

CASOS CON ALGUN CONTRASTE DE LAS CAVIDADES IZQUIERDAS

Se encontró en 50 casos en la serie de 128 o sea en el 39.40%.

En 36 casos existió una hipoplasia intensa del tronco de la arteria pulmonar y sus ramas, o sea en el 72% de los 50 casos.

LEVOANGIOCARDIOGRAMA EN LA TETRALOGÍA DE FALLOT

En 29 casos hubo una hipoplasia moderada del tronco de la arteria pulmonar e hipoplasia intensa de las dos ramas.

En 1 caso hubo hipoplasia moderada de arteria pulmonar y sus ramas y en 1 caso hubo hipoplasia intensa de tronco de la arteria y rama derecha con hipoplasia moderada de rama izquierda.

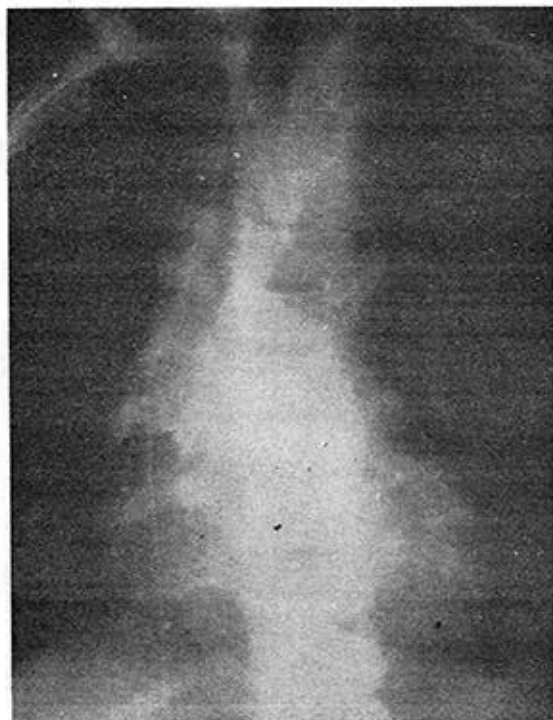

FIG. 8
Niño Ventura. No hay levo.

2 casos de hipoplasia moderada de AP y ramas-Dilatación aneurismática de la aorta ascendente.

CASOS CON CONTRASTE INTENSO DE LAS CAVIDADES IZQUIERDAS

Se encontró en 28 casos que hace un 21.94% de los 128 casos estudiados.

En 23 veces hubo una hipoplasia moderada de la arteria pulmonar y sus ramas.

En 1 caso hubo hipoplasia intensa del tronco de la arteria pulmonar y sus ramas.

En 1 caso había un tronco de la arteria pulmonar normal con hipoplasia moderada de las ramas.

En 1 caso hipoplasia moderada de arteria pulmonar con ramas sub-normales.

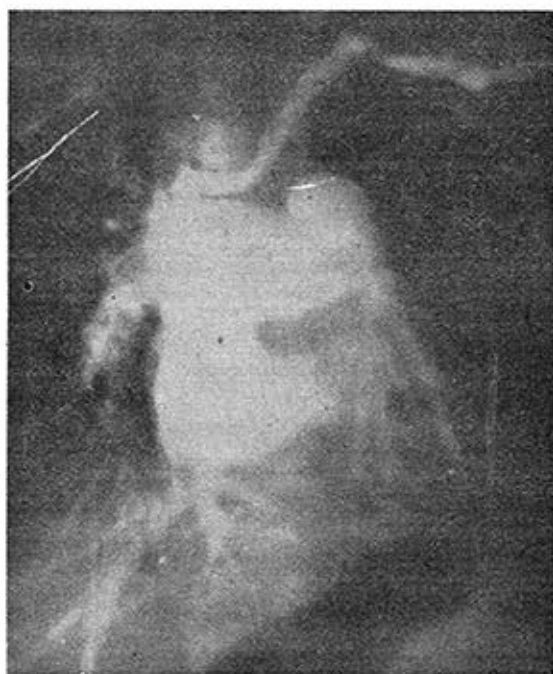

FIG. 9

Niño Castro. Dextro-angiocardiógrama tomado a los $1\frac{1}{2}$ segundos. Véase aurícula derecha, ventrículo derecho en sístole y la dilatación aneurismática de la rama derecha de la arteria pulmonar. Estenosis pulmonar valvular y probable estenosis en el origen de las ramas pulmonares.

En 1 caso hipoplasia intensa del tronco con hipoplasia moderada de las ramas.

En 1 caso hipoplasia moderada de rama derecha con dilatación aneurismática de la rama izquierda.

LEVOANGIOCARDIOGRAMA EN LA TETRALOGÍA DE FALLOT

CASOS CON CONTRASTE LIGERO DE LAS CAVIDADES IZQUIERDAS

Son 16 casos entre 128 o sea hallaron en el 12.50% de los casos.

En solo 3 casos había hipoplasia moderada del tronco y de las dos ramas.

En 4 casos había hipoplasia intensa del tronco y de las dos ramas.

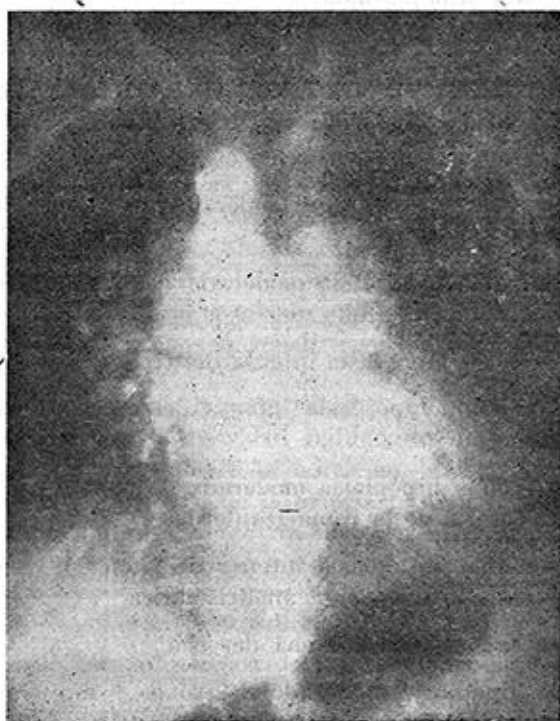

FIG. 10

Niño Castro. Levo-angiogram tomado a los $4\frac{1}{2}$ segundos. Véase la aurícula izquierda, la aorta a la izquierda de la línea media y cabalgando y descendiendo a la derecha de la línea media en el tórax. Todavía se observa el remanso de la rama derecha de la arteria pulmonar. Marcado levo pulmonar contrastado.

En 1 caso hipoplasia moderada del tronco de la pulmonar con hipoplasia intensa de las ramas.

En 3 casos hubo hipoplasia intensa de la arteria y rama derecha con la rama izquierda normal o dilatación aneurismática.

En 2 casos hubo hipoplasia intensa del tronco y moderada de las dos ramas.

1 caso tenía hipoplasia moderada de tronco y rama derecha con rama izquierda hipoplasiada.

En 2 casos hipoplasia moderada de tronco y rama izquierda con rama derecha muy hipoplasiada.

CASOS CON CONTRASTE MEDIANO DE CAVIDADES IZQUIERDAS

Se encontró en 34 casos o sea en el 26.55% de la serie.

En 14 casos hubo hipoplasia moderada del tronco de la arteria y de sus ramas.

En 1 caso había hipoplasia moderada del tronco con dilatación aneurismática de la izquierda.

En 2 casos había hipoplasia intensa del tronco y de las dos ramas.

En 2 casos había hipoplasia intensa del tronco y moderada de las dos ramas.

En 7 casos había hipoplasia moderada de tronco y rama derecha con hipoplasia intensa de la rama izquierda.

En 6 casos hubo hipoplasia intensa de tronco y rama izquierda con rama derecha con dilatación aneurismática.

En 1 caso agenesia de la rama derecha.

En 1 caso hipoplasia moderada de tronco y muy intensa de las dos ramas.

CONSIDERACIONES

El análisis de los casos de Tetralogía de Fallot que no tienen ningún contraste de las cavidades izquierdas en el levo-angiocardio-grama demuestra que el 72% de los casos corresponden a aquellos que tienen una hipoplasia intensa del tronco y de las dos ramas. Después hay una categoría de un 18% que tienen hipoplasia moderada del tronco y muy intensa de las dos ramas y sumando estas dos condiciones anatómicas resulta que el 80% está ligado a ramas de-

LEVOANGIOCARDIOGRAMA EN LA TETRALOGÍA DE FALLOT

recha e izquierda muy hipoplasiadas. Esto quiere decir que en la práctica, el calibre de la arteria y sus ramas es lo que establece el hecho de un levo-angiocardiógrama patológico con ningún contraste de las cavidades izquierdas y de la aorta.

En los 28 casos de levo-angiocardiógramas normales, es decir con una alta densidad radiológica, en 23 había una hipoplasia moderada del tronco y de la arteria, es decir en el 82.14%.

En este grupo debemos considerar 2 casos especiales en los cuales uno tenía un tronco de la arteria con calibre normal y ramas ligeramente hipoplasiadas y uno con hipoplasia moderada del tronco con ramas casi normales.

El estudio de estas cifras indican que la intensidad normal del levo-angiocardiógrama, en la casi totalidad de los casos está subordinada al calibre del tronco y de las ramas.

Los casos con un contraste ligero plantean una serie de variaciones anatómicas diversas lo mismo que los que tienen un contraste mediano los que no vamos a repetir porque aparecen bien en las páginas anteriores.

Por lo tanto, después de este estudio podemos llegar fácilmente a la conclusión de que la densidad radiológica de la aurícula y ventrículo izquierdo así como de la aorta en la Tetralogía de Fallot está relacionada al diámetro de la arteria pulmonar y sus dos ramas como factor principal. Existen otros factores desde luego, pero actúan menos frecuentemente.

R E S U M E N

1.—La densidad radiológica de las cavidades izquierdas y de la aorta en la Tetralogía de Fallot está en relación con el débito pulmonar.

2.—Esta densidad o contraste depende de cuatro factores: 1º Del grado de cabalgamiento de la aorta sobre el tabique. 2º Del calibre de la arteria pulmonar y sus dos ramas. 3º De la circunferencia del anillo aórtico y por lo tanto del diámetro de la porción ascendente del cayado aórtico. 4º Del desarrollo de las venas pulmonares y de la aurícula izquierda.

3.—El análisis de todos estos factores permiten llegar a la conclusión de que el calibre del tronco de la arteria y de sus dos ramas son los factores más importantes en dicho contraste.

TETRALOGIA DE FALLOT. TRONCO Y RAMAS. LEVOANGIOCARDIOGRAMA

N	E	T	RD	RI	Levo	Desarrollo de las Ramas y del Tronco
1.—SPA . . .	6 a	11	10	16	Mediano	Hipoplasia moderada de tronco y rama derecha. Dilatación de la rama izquierda.
2.—GCF . . .	5 m	?	4	3.5	No levo	Hipoplasia intensa de AP y sus ramas.
3.—PMC . . .	7 a	12	7	17	Intenso	Hipoplasia moderada de AP y sus ramas.
4.—QAR . . .	2 m	?	?	3	No levo	Hipoplasia muy intensa de AP y ramas.
5.—PGY . . .	9 m	4	5	3	No levo	Hipoplasia muy intensa de AP y ramas.
6.—CDO . . .	2 a	15	8	?	Mediano	Hipoplasia moderada de AP y ramas.
7.—PGJ . . .	4 a	14	?	5	No levo	Hipoplasia moderada del tronco de AP y muy intensa de las dos ramas.
8.—GRR . . .	3 a	10	12	10	No levo	Hipoplasia intensa de AP y sus ramas. Aorta con dilatación aneurismática.
9.—BFR . . .	3½ a	11	11	10	No levo	Hipoplasia moderada de AP y ramas.
10.—AIP . . .	4 a	6	11	14	Ligero	Hipoplasia acentuada de tronco. Moderada de ramas. Rama izquierda ligeramente dilatada.
11.—RK	11 m	5	6	5	No levo	Hipoplasia intensa de AP y ramas.
12.—GHL . . .	5 m	2	9	15	Moderado	Hipoplasia intensa de tronco y rama derecha. Dilatación de la rama izquierda.

N: Nombre. E: Edad. T: Tronco de AP. RD: Rama Derecha. RI: Rama Izquierda.

TETRALOGIA DE FALLOT. TRONCO Y RAMAS. LEVOANGIOCARDIOGRAMA (Continuación)

N	E	T	RD	RI	Levo	Desarrollo de las Ramas y del Tronco
13.—VFC . . .	8 a	19	?	?	Mediano	Ligera dilatación de rama derecha. Hipoplasia más acentuada de la rama izquierda. Estenosis Valvular.
14.—GRF . . .	1 a	?	7	7	No levo	Hipoplasia muy intensa de AP y ramas.
15.—RVR . . .	3 a	?	9	11	Intenso	Hipoplasia moderada de ramas de AP.
16.—ROE . . .	3 a	6	8	7	No levo	Hipoplasia intensa de AP y sus ramas.
17.—SCA . . .	4 m	4	?	?	No levo	Hipoplasia intensa de AP y sus ramas.
18.—SCRE . . .	3 a	5	?	8	No levo	Hipoplasia intensa de AP y sus ramas.
19.—SGA . . .	4 m	4	?	?	No levo	Hipoplasia muy intensa de AP y ramas
20.—CPA . . .	7 a	9	11	13	No levo	Hipoplasia muy intensa de AP y moderada de las ramas.
21.—MCA . . .	15 m	9	11	13	Mediano	Hipoplasia muy intensa de AP y moderada de las ramas.
22.—RCJL . . .	9 m	8	8	10	Intenso	Hipoplasia moderada de AP y ramas.
23.—CRS . . .	14 a	Intenso	Lateral: 22-13-15. Levo intenso. Estenosis Valvular. Hipoplasia moderada de AP. Menos intensa de las ramas.
24.—HGZ . . .	7 a	15	?	16	No levo	Hipoplasia moderada de las ramas. C.I.A. Aorta aneurismática.
25.—SRAC . . .	5 m	5	5	6	Mediano	Hipoplasia acentuada de AP y ramas.
26.—AHM . . .	15 m	5	6	7	Intenso	Hipoplasia moderada de AP y ramas.

N: Nombre. E: Edad. T: Tronco de AP. RD: Rama Derecha. RI: Rama Izquierda.

TETRALOGIA DE FALLOT. TRONCO Y RAMAS. LEVOANGIOCARDIOGRAMA (Continuación)

N	E	T	RD	RI	Levo	Desarrollo de las Ramas y del Tronco
27.—PCM . . .	11 m	4	8	9	Ligero?	Lateral: 5-5-7. Hipoplasia acentuada de tronco y rama derecha. Rama izquierda más ancha.
28.—FRR . . .	3 a	8	13	11	Ligero	Lateral: 15-9-11. Hipoplasia acentuada de AP y menos acentuada de las ramas.
29.—GHL . . .	25 a	Ligero	Hipoplasia moderada de AP y rama izquierda. Muy intensa en rama derecha. 14-18-20.
30.—HSM . . .	2 a	8	8	9	Mediano	Hipoplasia moderada de AP y ramas.
31.—PSJ . . .	4 a	11	10	9	Intenso	Lateral: 10-11-11. Levo intenso. Hipoplasia moderada de tronco de AP y sus dos ramas.
32.—VCR . . .	3 a	7	8	7	Muy ligero	Hipoplasia intensa de AP y ramas.
33.—RPF . . .	2 a	?	9	12	Moderado	Lateral: 10-8-7. Hipoplasia moderada de tronco y ramas.
34.—MZR . . .	7 a	7	16	16	Mediano	Hipoplasia intensa de AP. Hipoplasia moderada de las dos ramas.
35.—SRE . . .	4½ a	No levo	Lateral: 10-?-?. Pocas placas para saber si tenía levo o no.
36.—CMC . . .	4 a	10	11	9	Mediano	Lateral: 10-12-17. Levo-intenso. Hipoplasia moderada de AP y rama derecha. Rama izquierda dilatada.
37.—GPJ . . .	4 a	9	9	10	Ligero	Lateral: 9-9-12. Hipoplasia moderada de AP y sus ramas.
38.—MLJM. . .	5 a	10	13	15	Moderado	Lateral: 14-11-15. Estenosis Sub-infundibular y de la porción media del tronco de AP.

N: Nombre. E: Edad. T: Tronco de AP. RD: Rama Derecha. RI: Rama Izquierda.

TETRALOGIA DE FALLOT. TRONCO Y RAMAS. LEVOANGIOCARDIOGRAMA (Continuación)

N	E	T	RD	RI	Levo	Desarrollo de las Ramas y del Tronco
39.—DCM . . .	5 a	No levo	Lateral: 10-9-10. Hipoplasia intensa de AP y ramas.
40.—JJR. . . .	15 m	8	7	9	No levo	Lateral: 9-5-6. Hipoplasia acentuada de AP y ramas.
41.—LTJ . . .	11 a	25	12	17	Intenso	Dilatación del tronco de AP. Ramas ligeramente hipoplasias. Levo intenso. Estenosis valvular.
42.—ABY . . .	8 a	9	10	10	No levo	Hipoplasia intensa de AP y sus ramas.
43.—NRN . . .	1 a	5	3	3	No levo	Hipoplasia muy intensa de AP y ramas.
44.—PBS . . .	5 a	?	10	10	Ligero	Lateral: 10-7-10. Hipoplasia mediante AP y ramas.
45.—AMR . . .	4 a	10	9	11	Intenso	Lateral: 7-?-7. Hipoplasia moderada de AP y ramas.
46.—RCR . . .	7 a	14	18	13	Mediano	Lateral: 13-10-?. Estenosis valvular. Hipoplasia moderada de tronco y de AP y ramas.
47.—PID . . .	2 a	10	7	5	No levo	Lateral: 9-5-?. No levo. Hipoplasia moderada de AP e intensa de las ramas.
48.—GCA . . .	8 a	15	20	15	Moderado	Hipoplasia moderada de AP y sus ramas. Estenosis valvular.
49.—OAM . . .	9 m	?	4	5	No levo	Hipoplasia muy intensa de AP y sus ramas.
50.—NTBE . . .	13 m	No levo	Lateral: 10-2-5. Hipoplasia moderada de AP y muy intensa de ramas.

N: Nombre. E: Edad. T: Tronco de AP. RD: Rama Derecha. RI: Rama Izquierda.

TETRALOGIA DE FALLOT. TRONCO Y RAMAS. LEVOANGIOCARDIOGRAMA (Continuación)

N	E	T	RD	RI	Levo	Desarrollo de las Ramas y del Tronco
51.—AAR . . .	1 a	No levo	Lateral: 10-6-9. Hipoplasia moderada de AP y muy intensa de ramas.
52.—LGM . . .	14 m	7	7	10	No levo	Hipoplasia intensa de AP y sus ramas
53.—DRO . . .	9 m	?	4	2	No levo	Hipoplasia muy intensa de AP y sus ramas.
54.—LGN . . .	2 a	8	7	7	No levo	Hipoplasia muy intensa de AP y ramas.
55.—SVN . . .	4 a	16	11	11	Intenso	Hipoplasia moderada de AP y ramas.
56.—DBJ . . .	7 a	7	11	7	Moderado	Hipoplasia acentuada de AP. Hipoplasia moderada de las ramas.
57.—JGMH. . .	16 d	?	7	5	No levo	Hipoplasia muy intensa de AP y sus ramas.
58.—PSR . . .	3 m	?	?	?	No levo	Hipoplasia muy intensa de AP y sus ramas.
59.—GTL . . .	2 a	?	11	11	Intenso	Hipoplasia moderada de AP y ramas.
60.—MCVR. . .	6 m	12	11	15	Intenso	Hipoplasia moderada de AP y ramas.
61.—MMM . . .	6 a	18	13	15	Intenso	Hipoplasia moderada de AP y ramas. Estenosis valvular.
62.—VSR . . .	5 m	?	5	8	Moderado	Hipoplasia acentuada de AP y ramas.
63.—FLE . . .	16 m	9	?	?	No levo	Hipoplasia intensa de AP y ramas.
64.—PFL . . .	8 m	9	?	?	No levo	Hipoplasia muy intensa de AP y ramas.
65.—GRPE. . .	3 a	13	14	13	Intenso	Hipoplasia moderada de AP y ramas. Estenosis valvular.

N: Nombre. E: Edad. T: Tronco de AP. RD: Rama Derecha. RI: Rama Izquierda.

TETRALOGIA DE FALLOT. TRONCO Y RAMAS. LEVOANGIOCARDIOGRAMA (Continuación)

N	E	T	RD	RI	Levo	Desarrollo de las Ramas y del Tronco
66.—AGM . . .	9 m	7	5	5	No levo	Hipoplasia intensa de AP y ramas.
67.—GPR . . .	2 a	11	?	?	No levo	Hipoplasia intensa de AP y ramas.
68.—GPJM. . .	2 a	10	10	12	Intenso	Hipoplasia moderada de AP y ramas. Estenosis valvular.
69.—MCN . . .	8 a	10	11	16	Ligero	Hipoplasia acentuada de tronco de AP y ramas. Estenosis del origen de la rama izquierda. Dilatación aneurismática de esta rama.
70.—AGL . . .	6 m	10	6	6	Intenso	Hipoplasia moderada de AP y muy intensa de ramas.
71.—MGR . . .	20 m	6	9	?	No levo	Hipoplasia intensa de AP y ramas.
72.—PPN . . .	2 a	9	9	10	Intenso	Hipoplasia moderada de AP y ramas.
73.—PSYC. . .	2½ a	10	10	8	Moderado	Hipoplasia moderada de AP y ramas.
74.—CHLM . .	15 a	21	19	11	Mediano	Hipoplasia moderada de AP y rama derecha. Más acentuada rama izquierda. Estenosis valvular.
75.—MMA . . .	2 a	7	16	8	Mediano	Hipoplasia intensa de AP y rama izquierda. Coartación ligera de rama derecha. Post estenótica.
76.—SMG . . .	7 a	10	15	12	Intenso	Hipoplasia moderada de AP y ramas.
77.—SCJ . . .	5 m	11	9	9	Intenso	Hipoplasia moderada de AP y ramas.
78.—OGJ . . .	15 m	12	9	9	Ligero	Hipoplasia moderada de AP. Más intensa de sus ramas.

N: Nombre. E: Edad. T: Tronco de AP. RD: Rama Derecha. RI: Rama Izquierda.

TETRALOGIA DE FALLOT. TRONCO Y RAMAS. LEVOANGIOCARDIOGRAMA (Continuación)

N	E	T	RD	RI	Levo	Desarrollo de las Ramas y del Tronco
79.—GTJ . . .	3½ a	13	11	13	Intenso	Hipoplasia moderada de AP y ramas.
80.—APM . . .	3 a	8	10	9	No levo	Hipoplasia intensa de AP y ramas.
81.—BLM . . .	1 a	8	11	8	Mediano	Hipoplasia intensa de AP y rama izquierda. Rama derecha más ancha.
82.—BGM . . .	3 a	10	7	11	No levo	Hipoplasia intensa de AP y ramas.
83.—EAA . . .	4 m	?	3.5	3	No levo	Hipoplasia muy grave de AP y ramas.
84.—ADR . . .	5 a	11	?	10	No levo	Hipoplasia acentuada de AP y ramas.
85.—FER . . .	4 m	6	?	3	No levo	Hipoplasia intensa de AP y ramas.
86.—CLD . . .	5 m	7	7	7	Moderado	Hipoplasia moderada de AP y ramas. Poca dilatación de aorta.
87.—BCA . . .	20 m	9	7	6	Ligero	Hipoplasia muy intensa de AP y ramas.
88.—VPR . . .	5 a	10	0	15	Mediano	Agenesia de rama derecha. Ligera dilatación de la rama izquierda.
89.—HVJ . . .	7 m	?	5	5	No levo	Hipoplasia intensa de AP y ramas.
90.—CMG . . .	12 m	6	5	6	No levo	Hipoplasia muy intensa de AP y ramas?
91.—PCJ . . .	4 a	10	9	7	Mediano	Hipoplasia moderada de AP y ramas?
92.—GVB . . .	3 a	12	8	10	Mediano	Hipoplasia moderada de AP y ramas.
93.—VAO . . .	13 a	?	?	?	No levo	Lateral: 6-25-20. Hipoplasia muy intensa del tronco de AP. Ramas casi normales.

N: Nombre. E: Edad. T: Tronco de AP. RD: Rama Derecha. RI: Rama Izquierda.

TETRALOGIA DE FALLOT. TRONCO Y RAMAS. LEVOANGIOCARDIOGRAMA (Continuación)

N	E	T	RD	RI	Levo	Desarrollo de las Ramas y del Tronco
94.—SCJJ . . .	16 m	4	9	7	Mediano	Hipoplasia intensa de AP. Moderada de ramas.
95.—HPM . . .	2 a	12	10	7	No levo	Hipoplasia moderada de AP y rama derecha. Más acentuada en la rama izquierda.
96.—CSJ . . .	2 a	10	10	10	Ligero	Hipoplasia moderada de AP y ramas.
97.—PPH . . .	3 a	15	15	15	Moderado	Lateral: 18-18-25. Estenosis del origen de las dos ramas. Dilatación post-estenósica de ella.
98.—LLJM. . .	15 m	?	7	7	Ligero	Hipoplasia intensa de las ramas de AP. Tronco de AP no visible.
99.—CTC . . .	5 m	7	5	6	No levo	Hipoplasia intensa de AP y ramas.
100.—COE . . .	10 a	17	16	15	No levo?	Hipoplasia moderada de AP y ramas superiores.
101.—CHR . . .	5 a	16	10	9	No levo	Hipoplasia moderada de AP muy intensa de ramas C.I.A.
102.—AGL . . .	2 a	?	9	10	No levo	Hipoplasia intensa de AP y ramas.
103.—MFN . . .	3 a	6	8	10	Mediano	Hipoplasia acentuada de AP y ramas.
104.—DRE . . .	7 a	17	10	12	Mediano	Estenosis Sub-infundibular y valvular. Hipoplasia moderada de AP y ramas.
105.—SHC . . .	21 a	35	26	30	Mediano	Lateral: 29-31-30. Ramas normales? Estenosis valvular.
106.—ASM . . .	2 m	9	9	9	Muy intenso	Estenosis valvular. Tronco y ramas normales.

N: Nombre. E: Edad. T: Tronco de AP. RD: Rama Derecha. RI: Rama Izquierda.

TETRALOGIA DE FALLOT. TRONCO Y RAMAS. LEVOANGIOCARDIOGRAMA (Continuación)

N	E	T	RD	RI	Levo	Desarrollo de las Ramas y del Tronco
107.—FAE . . .	2 a	9	7	9	Moderado	Hipoplasia moderada del tronco de AP y ramas.
108.—RLC . . .	11 m	21	20	18	Moderado	Tronco de AP, normal. Dilatación aneurismática rama derecha. Estenosis valvular.
109.—MGL . . .	3 a	Muy intenso	Lateral: 10-9-9. Levo muy intenso. Hipoplasia moderada de AP y ramas.
110.—HPH . . .	5 a	12	10	10	Intenso	Hipoplasia ligera de AP y sus ramas.
111.—OTA . . .	7 a	Intenso	O.A.D. 13-12-11. Hipoplasia moderada de AP y ramas. Estenosis valvular.
112.—GPC . . .	8 a	Muy ligero	Lateral: 23-226. O.A.I. ?. ?-?-22. O.A.D. deficiente Estenosis valvular. C.I.A.
113.—JAA . . .	11 a	12	?	15	No levo	Hipoplasia intensa de AP y ramas, más de la derecha.
114.—AJR . . .	4 a	15	10	12	Ligero	Estenosis valvular. Tronco normal. Ramas con hipoplasia acentuada.
115.—PMMR . .	11 a	0	12	24	Intenso	Hipoplasia moderada rama derecha. Tronco no visible. Dilatación aneurismática de rama izquierda.
116.—ZGO . . .	2 a	13	11	8	Mediano	Hipoplasia moderada de AP y rama derecha. Hipoplasia intensa rama izquierda.
117.—CHRG. . .	2 a	4	2	4	Ligero	Hipoplasia intensa de AP y ramas.

N: Nombre. E: Edad. T: Tronco de AP. RD: Rama Derecha. RI: Rama Izquierda.

TETRALOGIA DE FALLOT. TRONCO Y RAMAS. LEVOANGIOCARDIOGRAMA (Continuación)

N	E	T	RD	RI	Levo	Desarrollo de las Ramas y del Tronco
118.—RLG . . .	1 m	5	4	5	Intenso	Hipoplasia intensa de AP y ramas.
119.—CFM . . .	3 a	15	9	9	Moderado	Hipoplasia moderada de AP y muy intensa de ramas. Estenosis valvular sub-infundibular y valvular.
120.—VCL . . .	19 m	Moderado	Lateral: 16-S-12. Ligera hipoplasia de tronco y ramas. Levo moderado y muy demorado.
121.—TGF . . .	9 m	6	7	8	Moderado	Hipoplasia moderada.
122.—GPE . . .	2½ a	9	12	9	No levo	Hipoplasia intensa de tronco de AP y rama izquierda. Moderada de rama derecha.
123.—MMR . . .	5 m	5	4	3	No levo	Hipoplasia muy intensa de AP y ramas.
124.—RPC . . .	23 a	29	22	21	Intenso	Hipoplasia ligera del tronco de AP y ramas.
125.—LPD . . .	2 m	4	4	3	No levo	Hipoplasia muy intensa de AP y ramas.
126.—BMM . . .	3 a	20	10	11	Intenso	Hipoplasia ligera del tronco de AP. Moderada de las dos ramas.
127.—RAM . . .	6 a	17	9	15	Moderado	Hipoplasia moderada de AP y rama izquierda. Intensa de rama derecha.
128.—SJE . . .	18 m	10	8	5	Ligero	Hipoplasia moderada de AP y rama derecha. Hipoplasia intensa de rama izquierda.

N: Nombre. E: Edad. T: Tronco de AP. RD: Rama Derecha. RI: Rama Izquierda.

B I B L I O G R A F I A

- 1.—*Castellanos, A.*—Selección de los casos de Tetralogía de Fallot para la reconstrucción completa de la Tetralogía de Fallot. Primer Congreso Nacional de Cardiología de Perú. 1958. Nov., Lima. Publicado en la Rev. de la Soc. Cub. de Ped. XXXI. 541-556. Habana, Cuba. 1959.
- 2.—The levo-angiocardiógrama in the Tetralogy of Fallot. Its practical importance. In Press. Radiology, U.S.A.
- 3.—*Castellanos, A.*—Levo-angiocardiógrama global y venas pulmonares en la Tetralogía de Fallot. En prensa.
- 4.—*C. Metianu y M. Durand.*—Traité des Cardiopathies congénitales Par R. Heim de Balsac, et col. pág. 601-602. 1954. Masson et Cie. Editeurs. Paris.
- 5.—*Giral, A.* y col.—Estudios necrópsicos en la Tetralogía de Fallot. Primer Symposium Internacional de la Fundación "Shalo". Colombia. Sept. 1959. Trabajos presentados en el Primer Symposium Internacional de la Fundación Shalo de Julio 27 a 30 de 1959. Bogotá, Colombia. Miembros del Hospital Municipal de Infancia de la Fundación A. Castellanos. Rev. Cub. de Ped. Vol. XXXII, No. 5. Págs. 249-257. 1960.
- 6.—*Metianu, C. y Durand, M.*—Traité des Cardiopathies congénitales. Par R. Heim de Balsac, etc. col. pags. 617-618. Masson etc. Cie. Editeurs. 1954.
- 7.—*De la Cruz, Maria Victoria.*—Embriología y anatomía patológica de la Tetralogía de Fallot. Conferencias pronunciadas en el Curso de Cardiopatías congénitas bajo los auspicios del Colegio Médico Nacional y la Sociedad de Antiguos Alumnos del Hospital Universitario "Calixto García". Habana. 1960.
- 8.—*Loce, J. B.*—The angiocardiógram in Fallot's Tetralogy. Brit-Heart Journ. XV. 319-329. 1953.