

## *“Enfermedad de Krabbe. - Enfermedad Degenerativa del S. N. C.”*

(Reporte de un caso Anatómo-Clinico)

Por los Dres:

DAVID CAZAÑAS ALDAMA \*

ANGEL MARTÍNEZ \*\*

TRINIDAD VALDÉS PÉREZ °

ANTONIO GUERNICA \*\*\*

El motivo de este trabajo lo constituye la oportunidad de haber tenido en nuestro Servicio de Lactantes del Hospital Infantil “Aballi” un caso interesante de Neuro-Pediatría y aunque solo somos Pediatras, intentamos hacer un diagnóstico correcto en vida, viendo con satisfacción que el estudio necrópsico corroboró nuestro planteamiento. Tiene también el interés de tratarse de un ca-

so poco frecuente, pues el mismo Krabbe recopiló solo unos 5 casos, y si revisamos la literatura médica nacional no encontramos ningún reporte de algún caso similar. Estas Afecciones degenerativas del S. N. C. presentan una variedad casi ilimitada de manifestaciones clínicas, pero tienen en común ciertos aspectos patológicos. Debe ser establecido en primer término, que quienes están afectados por este proceso son casi siempre normales al nacimiento, siendo éste un dato de valor ya que nos permite distinguir las degeneraciones de las malformaciones congénitas que también pueden ser hereditarias.

\* Jefe de Clínica del Hospital Infantil “Aballi”.

\*\* Médico Residente del Hospital Infantil “Aballi”.

\*\*\* Médico Anatómo-patólogo del Hospital Infantil “Aballi”.

Otra característica a señalar es que una vez que los síntomas se han hecho presentes, son de curso invariablemente progresivo. También es llamativa la tendencia de tales procesos a aparecer aproximadamente a la misma edad en hermanos y primos, aunque a veces la edad de iniciación varía en las distintas generaciones. En muchos casos la enfermedad parece presentarse cada vez más precozmente en cada generación sucesiva. Este hecho ha sido denominado "Ley de Anticipación."

Sir Willian Gowers <sup>(1)</sup>, citado por Ford, da a estos procesos el nombre de Abiotrofias, queriendo significar con este término "que el S. N. C., ha sido dotado de una resistencia vital inadecuada o incapacidad para sobrevivir y que finalmente determinadas estructuras dejan de funcionar y se desintegran."

En la mayoría de los casos la enfermedad parece ser primitiva del S. N. C.

En otros casos se señala que representan un trastorno primario, heredado, del Metabolismo, como sucede en la degeneración Hepato-lenticular ó Enfermedad de Wilson que se considera debida a una incapacidad primaria para la formación de Cerulo-plasma, perturbándose el metabolismo del Cobre que se acumula en cerebro e hígado. Y así también se vinculan estos procesos con un trastorno primario del metabolismo de los Esfingolípidos, desconociéndose si estas alteraciones metabólicas representan hiperproducción, mala utilización o acumulación de los productos de degeneración, y es por este criterio que se les denomina a estas afecciones, por algunos autores Lipidosis y Leucodistrofias <sup>(2)</sup>

#### Caso Clínico

M. M. M. niña de 48 días de edad, blanca, que ingresa procedente de Alacranes, Matanzas, el 20 de Febrero de 1961, en la Sala 12 del Hospital Infan-

til "Aballí", por presentar un cuadro neurológico, caracterizado por marcada irritabilidad, con vulsiones generalizadas del tipo tónico, y estridor laríngeo, frémitos torácicos audibles.

Historia de la enfermedad actual: Refiere la madre que la niña fué normal durante el primer mes de nacida, en que comienza a presentar al menor estímulo crisis de llanto con cianosis, contracturas carpo-podálicas de manos y pies, ruidos en el Tórax y "falta de aire". El resto de la historia: nada a señalar, progresa de peso, tolera bien sus alimentos, duerme bien, no trastornos digestivos.

Antecedentes pre-natales: Nada a señalar.

Antecedentes circunnatales: Nació a término. Parto fisiológico. Pesó 8 libras y media al nacer. Llanto y succión normales. No necesidad de Oxigenoterapia.

Antecedentes familiares: Niegan Atopia y consanguinidad.

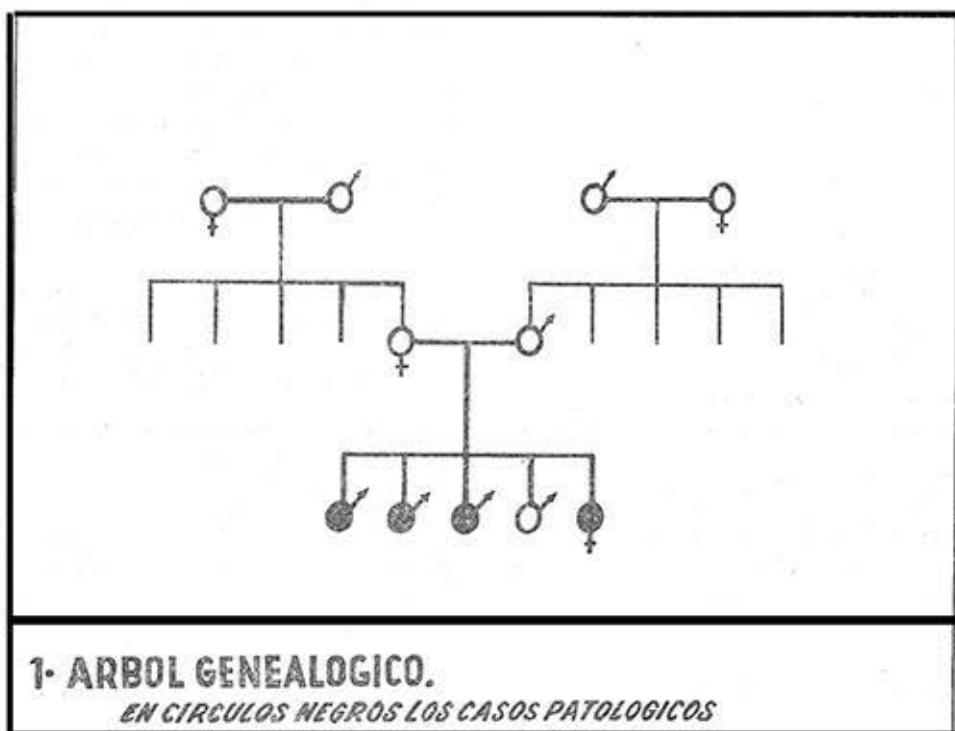
La historia familiar es muy interesante, ya que eran cinco hermanos, tres fallecidos de cuadros similares al que presentó nuestra enfermita, y uno que vive actualmente pero que tiene el antecedente de haber sido convulsivante.

Una historia familiar mas detallada señala: Abuelos maternos saludables, tuvieron cinco hijos, uno muerto (ignoran causa). Abuelos paternos también saludables y tuvieron cinco hijos, todos vivos y saludables. Tanto los tíos maternos como los paternos tuvieron hijos sanos, todos vivos actualmente. Los padres tuvieron cinco hijos, de éstos, cuatro varones y una hembra. Tres varones muertos de procesos análogos al que presentó nuestra enferma y uno vivo, que aunque convulsivante está aparentemente sano en el momento actual.

Los demás familiares no tienen signos de la enfermedad.

1.—Arbol genealógico. En negro los casos patológicos. Los tres hermanos fallecidos fueron niños saludables al nacimiento, y rápidamente comenzaron a presentar cuadros convulsivos generalizados más bien del tipo tónico quedando al final en hiperextensión de ambos

miembros superior é inferior, en rigidez descerebrada, presentando tempranamente pérdida del reflejo de deglución y pérdida de la visión. Es de señalar que en estos hermanos, la afección apareció cada vez más precozmente, recordándonos la *Ley de anticipación* antes mencionada.



El hermano vivo, aparentemente saludable, también fué un niño sano al nacer, pero prácticamente desde la etapa de recién nacido, comenzó la madre a notar convulsiones afebriles, cierta dificultad a la deglución, ingresándolo por espacio de dos semanas en el Servicio del Dr. Figueredo en el Hospital Infantil "Abrili", dándosele el alta, pero continuando su chequeo periódico en Consulta externa, manteniéndose bien hasta el momento actual.

El quinto hijo es nuestra enfermita con la historia que ya les fué descrita anteriormente:

Examen físico: Niña de 48 días de nacida, con un peso de 9 libras y media, y una talla de 57 cms. Buen estado general, no cianosis, buena hidratación, discreta polipnea con tiraje supraesternal é infracostal. Fontanela normotensa. Lesiones seboreicas de la piel del cráneo. Obstrucción nasal.

A la auscultación del Tórax, ruidos transmitidos de vías aéreas superiores.

Corazón: Normal. No soplos.

Abdomen: No visceromegalias. Hernia Umbilical.

Examen neurológico: Marcada irritabilidad, contracturas carpo-podálicas de manos y pies, no rigidez de nuca, no Kernig, no Brudzinsky. No se obtienen reflejos rotulianos. Signos de Chvostek, Ciático-poplíteo externo y signo de Troussseau negativos.

Exámenes de Laboratorio: Serología Negativa. Examen de Orina Normal.

Hemograma: Discreta Anemia normocrónica.

Calcio: 6.5 mgrs. Fósforo: 5.4 mgrs. Fosfatasa alcalina: 6.8 U. Bodansky.

Proteínas totales: 6.95 mgrs. Serina: 4.7 mgrs. y Globulina: 2.20 mgrs. Reserva Alcalina: 35 Volum.

Mantoux ATB diluido (Vacunada con BCG al nacer).

Rx. de Tórax: Normal. Huesos largos: Discretos signos de Periostitis.

*Evolución:* Mantiene y se intensifica cada vez más su cornaje, su respiración es ruidosa, polipnea con marcada obstrucción nasal y gran acúmulo de secreciones. Actitud de hiperextensión de ambos miembros superiores é inferiores, más marcado durante el llanto. Los dedos de la mano no flexionados y abarca el pulgar por los demás dedos, mano de Tocólogo. Acentuación de la concavidad del arco plantar de ambos piés en posición de varo-equinismo.

Con el esfuerzo del llanto se aprecia tiraje supra-esternal é infracostal. Y ya en este momento, es decir, alrededor de doce días de estar ingresada, comienza a presentar disfagia, siendo necesario asegurar su alimentación por sonda.

Se le practica Laringoscopia (Febrero 28 de 1961), señalándose que "la consti-

tución y forma de la Laringe explicaba el Estridor que presentaba."

Después de la Laringoscopia hace un cuadro febril hasta 40 grados, acentuándose la irritabilidad, polipnea, y tiraje. Al examen de Tórax, hipersonoridad a la percusión. Por Rx: Neumonitis de la región parahiliar y base del pulmón derecho. Se trata con Antibióticos, Oxigenoterapia; a este cuadro se añade una Enterocolitis, con marcada deshidratación, siendo aisladas Monilias.

Desde el punto de vista neurológico: marcada espasticidad, contracturas carpo-podálicas, los cuatro miembros en hiperextensión, desviación conjugada de los ojos. Arreflexia tendinosa. Se practica punción lumbar, obteniéndose 15 cc. de un líquido céfalo-raquídeo transparente que gotea normalmente.

El examen Cito-químico es normal; el examen bacteriológico negativo.

Un nuevo examen radiográfico de Tórax señala discreta. Neumonitis en región parahiliar derecha. El Esófagograma niega la existencia de fístula traqueoesofágica.

Este cuadro febril intercurrente tiene una duración de una semana, persistiendo febrículas por varios días.

El estudio de Fondo de ojo, señala: Corio-retinitis y Atrofia del nervio óptico en ambos ojos.

Ya en este momento, (Marzo de 1961), es decir, al mes de su ingreso, la niña está sorda, ciega, en hiperextensión de los cuatro miembros, en estado de *rigidez descerebrada*. No existe parálisis facial, aparece Nistagmo rotatorio, pérdida del reflejo de deglución. Abolición de los reflejos cócleo-palpebral y óculo-palpebral; reflejos osteo-tendinosos no se obtienen, hipertonía del movimiento de flexión de miembros inferior-

res y en menor grado de los superiores, reflejos cutáneos abdominales abolidos.

Nuestra enfermita se va caquetizando y evoluciona rápidamente hacia la muerte en un lapsus de tres meses.

*Informe Necropsico:* Estudio Anatómo-patológico:

**Cerebro:** La inspección macroscópica de su superficie externa no muestra alteraciones dignas de especial mención.

Realizando cortes verticales en el sentido sagital, se observan zonas de manchas aisladas de color grisáceo y de consistencia disminuida, a todo lo largo de la sustancia blanca, más abundante hacia el polo occipital. Aunque la consistencia está disminuida en el centro, existe una moderada reacción fibrosa en la periferia. No se comprueba la existencia de rarefacción cavitaria. Las lesiones observadas son simétricas en ambos hemisferios cerebrales.

El estudio histo-patológico de esta zona degenerativa, empleando la técnica de Weigert para Mielina, revela la existencia de zonas degenerativas que no tomen el colorante por corresponder a zonas desmielinizadas. Existe degeneración glial.

En cuanto al estudio de pulmones, se comprobó proceso neumónico de carácter fibrino-leucocitario en pulmón derecho.

En Intestinos: Enterocolitis crónica y adenopatías mesentéricas. Resto del examen histo-patológico normal.

#### Comentarios

Nuestro primer planteamiento diagnóstico fué el de una *Tetania hipocalcémica*, basándonos en las contracturas carpo-podálicas, típicas de estos estados, los síntomas de laringo-espasmo, y la baja del Calcio en el plasma que era de

6.5 mgrs., ya que se señala que por debajo de 7 mgrs., comienzan a presentarse las manifestaciones de Tetania, y así comenzamos nuestro tratamiento por Gluconato de Calcio al 10% endovenoso a la dosis de 0.50 cc. por Kg de peso, pero no hubo respuesta satisfactoria a este tratamiento, continuando sus síntomas neurológicos y si se quiere intensificándose y manteniéndose baja la tasa de Calcio en el plasma, lo que ya nos hizo dudar de este primer diagnóstico, pues es bien sabido que cuando se administra Calcio endovenoso a estos casos, desaparecen todos esos síntomas, y la Calcemia aumenta, cosa que no sucedió en nuestra enfermita, lo que nos hizo eliminar este diagnóstico.

También descartamos la posibilidad de que se tratara de un *Hipoparatiroidismo primario*, ya que éste es una de las causas menos frecuentes de Tetania, en el niño, según señala Wilkins en su obra "Trastornos Endocrinos y del Metabolismo del Niño y adolescente".<sup>(3)</sup>

Al encontrarnos en el estudio del fondo del ojo una Coriorretinitis y atrofia del nervio óptico de ambos ojos, tratamos de descartar todas las afecciones por *degeneración Cerebro-macular*, como la Idiocia Amaurótica familiar de Tay-Sach, afección ésta que se caracteriza por la presencia en la mácula de una mancha color rojo-cereza, signo que no tenía nuestro caso.

También eliminamos las *degeneraciones cerebro-retinianas del tipo juvenil temprana de Bielchowsky*, pero ésta comienza alrededor de los 3 ó 4 años, y es de curso lento, así como la forma juvenil de Spielmeyer y Vogts, de iguales caracteres. En cuanto a la forma tardía de Kufs, también es de aparición tardía y de curso lento y al final hace un cuadro de ataxia cerebelosa, pero por lo general no existe pérdida de la visión.

En cuanto a la *Toxoplasmosis*, aunque la tuvimos in mente, no pudimos hacer las investigaciones pertinentes, pero tampoco existían todas las características clínicas correspondientes a esta afección.

Por último, después de una reconsideración del caso, valorando todos los factores, concluimos que se trataba de un caso de *proceso degenerativo heredo-familiar del S. N. C.*, catalogándola en el grupo de las Abiotrofias con degeneración difusa y simétrica de la sustancia blanca cerebral sin resblandecimiento ni formación de cavidades, y entre ellas la *Esclerosis Cerebral de Krabbe* que no es más que la *forma infantil aguda* del proceso descrito por Pelizaeus Merzbacher, y que también se puede clasificar dentro de la clasificación que hace David Clark en la obra de Nelson<sup>(3)</sup> como Leucodistrofia, que ya señalamos al comienzo de este trabajo.

Estas afecciones degenerativas engloban una gran variedad de procesos que han sido descritos como Esclerosis cerebral difusa. Los rasgos genéticos generalmente son recesivos, en algunos casos ligados al sexo, y en otros como en el nuestro un recesivo autosómico. Todas ellas tienen ciertos aspectos histológicos en común. La mielina se destruye precozmente y las materias patológicas, grasas libres, cerebrósidos y glucolípidos metacromáticos desaparecen y es notable la cicatrización por Astroцитos. Cuando esto ocurre, el cerebro es de una consistencia más dura que lo usual.

Lo que se describe como Esclerosis cerebral de Pelizaeus Merzbacher, es una enfermedad heredo-familiar caracterizada por una degeneración progresiva y difusa de la sustancia blanca cerebral, sin resblandecimiento, cosa que la diferencia de la Encefalitis periaxial de Schilder, en la que sí existe resblan-

decimiento. Merzbacher estudió 14 casos, de los cuales doce eran varones y dos hembras.

Los estudios de Merzbacher le permitieron suponer que la enfermedad era la expresión de una falta del desarrollo, sugiriendo por tanto la denominación de Aplasia Congénita Axil. Spielmeier demostró bien pronto que Merzbacher estaba equivocado, y que el proceso era en realidad una degeneración progresiva muy lenta de la sustancia blanca. Los cambios involucran primitivamente las vainas de mielina, pero finalmente también los axones. La lesión parece iniciarse cerca de los ventrículos y extenderse hacia la corteza. Finalmente, toda la sustancia blanca cerebral, del cerebelo, del tronco cerebral y médula están más o menos degeneradas, pero se hallan áreas intactas de mielina. Existe una intensa proliferación de células gliales fibrosas que dan lugar a la denominación de Esclerosis cerebral, como también se le llaman a estos procesos.

En las márgenes de las lesiones avanzadas, la mielina destruida es fagocitada por las pequeñas células microgliales, no existiendo evidencia de procesos inflamatorios. La sustancia gris muestra por lo general muy pequeños cambios y las lesiones descritas en ella son más bien secundarias.

La enfermedad de Krabbe se considera como una variedad del Pelizaeus Morzbacher, diferenciándose sólo por su rápida progresión, por lo que se le llama "forma infantil aguda", existiendo una forma clínica de transición entre ellas que es la que se denomina forma juvenil subaguda de Scholz.<sup>(4) (5)</sup>

Histológicamente presenta los mismos caracteres, ya que el proceso anatómico parece ser esencialmente de la misma naturaleza.



Esta forma clínica fué descrita por Krabbe en 1916, presentando el estudio de cinco casos, todos los cuales eran similares si no idénticos. La enfermedad es evidentemente familiar, y por lo general están afectados varios hermanos. Son completamente de buena salud al nacer, pero al poco tiempo aparecen los síntomas caracterizados por llanto continuo, sin causa aparente, sigue después un estado de apatía o estupor; al mismo tiempo la musculatura se hace rígida, y gradualmente continúa este estado hasta que el niño queda completamente impotente. De tiempo en tiempo se producen espasmos tónicos, quedando finalmente en hiperextensión de ambos miembros superiores é inferiores. Finalmente el niño pierde el reflejo de deglución y por último aparece atrofia óptica, acompañándose también de sordera. Al final el niño está ciego, sordo y decerebrado. Es poco frecuente que la enfermedad perdure más de un año. El pronóstico es completamente desfavorable.

#### R e s u m e n

La Enfermedad de Krabbe es una afección degenerativa del S. N. C. de carácter heredo-familiar.

Se le considera una forma clínica muy aguda del proceso descrito por Pelizaeus Merzbacher, ya que histológicamente son esencialmente de la misma naturaleza.

Estos niños son sanos al nacer y poco después es que comienzan a presentar los síntomas de la enfermedad.

Tiene un curso progresivo y rápido, y de ahí que se le denomine "forma infantil aguda", para diferenciarla de la "forma infantil crónica" que es el proceso descrito por Pelizaeus Merzbacher, y la "forma juvenil sub-aguda" que es la Esclerosis cerebral de Scholz, y que la señalan como una forma de transi-

ción entre el Pelizaeus Merzbacher y el Krabbe.

Es esencialmente un proceso desmielinizante progresivo de la sustancia blanca cerebral, que involucran primitivamente las vainas de mielinas y finalmente los axones.

Produce una fibrosis cerebral, y de ahí la denominación de Esclerosis cerebral difusa con que se catalogan todos estos procesos.

El pronóstico es desfavorable.

#### S u m m a r y

A case of Krabbe's degenerative disease of the central nervous system in a forty eight days old female infant is reported. It is the first case of this rare condition observed in our country.

It was an acute form of the condition described by Pelizaeus Merzbacher.

The baby was born in good health, but about the end of the first month of life she became ill with neurological symptoms of the spasticity type, showing crises of epileptiform, tonic and clonic convulsions, and she made a downhill course with the decerebrate rigidity picture, followed later by blindness (optic atrophy) and dumbness, until death occurring three months from the onset of the illness.

She came to the autopsy table and the pathologist found extensive gray zones of degeneration in the white substance of the brain.

With the Weigert technique for myelin, the specimens taken from these zones showed patches not taking the stain, characteristic of demyelination. There was glial reaction.

Interesting enough was the fact that three elder male brothers died presen-

ting the same neurological picture and one more, brother the preceding, is alive but he was a convulsivant.

BIBLIOGRAFIA:

- 1 Enfermedades del S. N. C. en la Infancia, Niñez y Adolescencia. Texto del Dr. Frank R. Ford. (1953).
- 2 Tratado de Pediatría. Waldo Nelson M. D. (1960. 1).
- 3 Trastornos endocrinos y del metabolismo del niño y adolescente. Lawson Wilkins, M. D. (1953).
- 4 Krabbe, K. A.: A new form of diffuse brain sclerosis. Brain, 39: 74, 1916.
- 5 Jervis, G.: Early infantile diffuse sclerosis of the brain (Krabbe's type). Report of two cases and review of the Literature. Am. J. Dis. Children, 64:1055, 1942.