

## *Translocación cromosómica en una niña mongoliana con algunos aspectos atípicos*

Por el Dr. K. H. GUSTAVSON (\*)

Tjio y Levan establecieron en 1956 que el número normal de cromosomas era de 46. La mayoría de los pacientes mongolianos tienen 47 cromosomas, considerándose el cromosoma extra como un cromosoma No. 21, aunque hay, sin embargo, un pequeño grupo de mongolianos que ofrecen otras variantes cromosómicas además de la trisomía, del cromosoma No. 21, refiriéndose este reporte a un paciente mongoliano con algunos aspectos atípicos, demostrándose por el análisis citológico que el mismo tenía un cariotipo de 46 cromosomas incluyendo una probable translocación 21/22.

*Descripción del paciente.*—L.T., una niña que nació por parto de nalgas no complicado, un mes antes del término, pesando 2,600 gr., con una talla de 47 cm. y una circunferencia cefálica de 32 cm., no reportándose complicaciones neonatales.

La paciente es referida para chequeo médico a los 5 meses de edad, ingresando en el Hospital Samaritano para Niños, de Estocolmo, después de haber presentado repetidas infecciones de tractus respiratorio superior y un episo-

dio de gastroenteritis aguda. Su cuadro clínico era en este momento sugestivo de mongolismo, tomándosele en consecuencia una biopsia cutánea para análisis de los cromosomas.

Cinco meses después fue ingresada en la Clínica Pediátrica del Karolinska sjukhuset, Estocolmo, por presentar disfagia y aspecto de retardo en el desarrollo, comprobándose que la talla era menor que la normal para su edad. Al examen físico se encuentra ligera hipotonía muscular e hiperflexibilidad articular. No había manifestaciones de cardiopatía congénita. El examen de los oídos, nariz y garganta no reveló anormalidades. Se observó al examen oftalmoscópico una pigmentación periférica no fisiológica en ambos fondos oculares.

Tenía las aberturas palpebrales ligeramente oblicuas, ligero epicantus bilateral y el puente nasal aplanado.

El hélix superior de la oreja derecha formaba solapa de modo que el margen formaba un ángulo recto con la porción descendente del hélix, anomalía que es frecuente ver en los mongolianos. La configuración de las orejas era por lo demás normal. La lengua era de tamaño normal sin evidencias de protrusión, fisuras o hipertrofia papilar. Tenía solo dos incisivos centrales infe-

(\*) Del Instituto de Genética Médica, Universidad de Uppsala, Suecia.—Versión en español del Dr. E. Alemán.

riores, presentando ambos un alineamiento irregular.

Las manos eran relativamente cortas y el pliegue de los cuatro dedos se hallaba presente en la mano izquierda. Los meñiques eran normales en forma y tamaño. Los patrones de las arrugas dérmicas de las manos eran típicamente mongoloides. Los pies eran algo cortos pero no había el vacío usual en estos casos entre el primero y el segundo dedo.

El tono muscular estaba ligeramente disminuído y se notaba cierta hiperflexibilidad articular. La configuración de tórax, abdomen y genitales externos era normal. No se apreciaron signos de cardiopatía congénita ni había persistencia de reflejos primitivos. El examen psíquico y neurológico de rutina no reveló ninguna anormalidad.

#### ESTUDIO CITOLÓGICO

El análisis de los cromosomas del paciente se basó en el estudio de los cultivos de células derivadas de biopsias de piel y de médula ósea. De cada biopsia se examinó material procedente de cuatro cultivos primarios de células y seis subcultivos, usando nuestra propia técnica.

Los estudios cromosómicos de los padres se hicieron en cultivos hechos a par-

Los cultivos de células del paciente permitieron hacer conteos cromosómicos del paciente en 110 células aparentemente íntegras en la metafase mitótica, además del análisis detallado de 22 células con ayuda de microfotografías ampliadas. El número de cromosomas era de 46. Había sin embargo, solo 3 cromosomas acrocéntricos cortos del grupo 21/22 en lugar de los 4 normales. El pequeño cromosoma acrocéntrico impar fué identificado provisionalmente como un No. 22 debido a su algo menor tamaño. Además, sólo dos de los tres cromosomas acrocéntricos cortos ofrecían satélites indudables.

Se hallaron siete cromosomas en el grupo 16-18 en vez de los 6 normales. El cromosoma extra, que era metacéntrico, tenía casi la misma longitud que el No. 18 pero una posición centrómera diferente. El cariotipo está representado en la fig. 1.

En un intento para identificar los cromosomas individuales, se calcularon las longitudes relativas así como la relación entre los brazos, tomando como base las medidas obtenidas en las fotografías ampliadas. De este modo fueron analizadas 10 células<sup>1</sup>. La longitud relativa del cromosoma extra fué de 27 en comparación con 28 que tenía el No. 18 y 24

CUADRO I. Resumen del análisis cromosómico del paciente y de sus padres.

Procedencia de las células cultivadas	No. de cromosomas			Total de células analizadas	Interpretación del cariotipo
	45	46	47		
Paciente: piel	2	86	2	90	Translocación 21/22
Paciente: médula ósea	1	18	1	20	Translocación 21/22
Madre: sangre	1	13	1	15	Normal
Padre: sangre	1	14		15	Normal

tir de sangre periférica con una modificación de la técnica de Moorhead y cols.

El resultado de estos análisis se halla resumido en el cuadro I. Las desviaciones que se observan en el cuadro se hallan dentro de los límites usualmente encontrados mediante el empleo de métodos citológicos corrientes.

el No. 19. La relación entre los brazos fué de 2,4 y 1,2 para los Nos. 18 y 19 res-

(1) La longitud relativa es la longitud del cromosoma en relación con la longitud total de un grupo haploide que contenga el cromosoma X. La relación de los brazos es la longitud del brazo más largo en relación con la longitud del más corto.

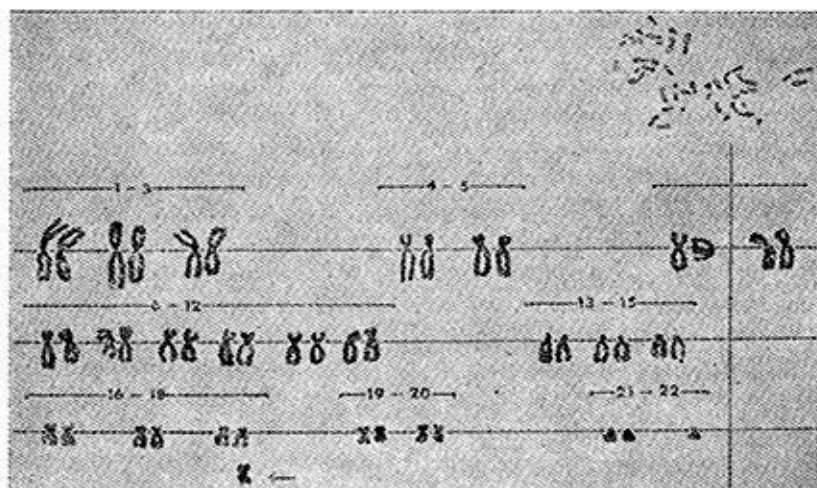


FIG. 1.—Cariotipo del paciente: 46 cromosomas, incluyendo el cromosoma de translocación marcado por una flecha. Este cromosoma se considera originado por una translocación entre los Nos. 21 y 22.

pectivamente, y 1,1 para el cromosoma impar.

Se encontró cromatina sexual típica en 45-55% de los núcleos de la interfase de los cultivos de piel o de las células de la mucosa oral. El análisis de 15 células de cada uno de los padres mostró un número normal de cromosomas, así como de cariotipos.

Aunque son teóricamente posibles varias explicaciones del cariotipo de este paciente, las siguientes parecen las más probables:

1) El cromosoma metacéntrico extra se ha originado como consecuencia de una translocación recíproca entre un cromosoma No. 21 y uno No. 22.

2) El cromosoma metacéntrico adicional es homólogo al de los cromosomas de los grupos 16-18.

La primera posibilidad parece ser la más probable desde el punto de vista morfológico. La longitud de los brazos cortos del cromosoma extra es igual a la de los brazos largos del cromosoma No. 22 y los brazos largos del cromosoma extra tienen la misma longitud que los brazos largos del No. 21. La observación

frecuente de asociaciones y atracciones entre las partes que forman la sarta de los cromosomas satelizados deberá ayudar también a favorecer esta explicación.

El hecho de que tanto la longitud del brazo como la posición centrómera del cromosoma extra sean diferentes a las de los cromosomas del grupo 16-18 habla en contra de la trisomía para uno de los miembros de este grupo. Y como la relación media de los brazos del cromosoma metacéntrico impar se aparta de la unidad, es improbable que sea un isocromosoma.

#### COMENTARIO

Se acepta universalmente que el mongolismo se caracteriza por una combinación de déficit mental con varias anomalías físicas. No hay, sin embargo, acuerdo general sobre cuáles son los aspectos particulares necesarios para hacer un diagnóstico.

La ausencia de criterios diagnósticos estrictamente definidos, así como en cuanto a las variaciones relacionadas con la edad, excluye a veces la posibilidad

de hacer un diagnóstico definitivo. En pacientes en que se sospecha mongolismo, sin embargo, podrá confirmarse o excluirse el diagnóstico mediante un análisis de su cariotipo.

En el mongolismo, la clásica trisomía para el cromosoma No. 21 es debida más probablemente a una falta de separación durante la meiosis resultando en gametos ya con 2 cromosomas No. 21 o sin ninguno. La unión de un gameto normal con un gameto que tenga dos cromosomas No. 21 da por resultado un cigote que estará destinado a desarrollar un sujeto mongoliano.

La bien conocida influencia de la edad materna sobre la incidencia del mongolismo sugiere que el error de meiosis ocurrirá más frecuentemente durante la ovogénesis que durante la espermatogénesis.

Se ha demostrado que algunos pacientes mongolianos ofrecen variaciones cromosómicas diferentes de la clásica trisomía. Fraccaro y cols. hallaron 46 cromosomas en un niño mongoliano. Había 5 cromosomas del grupo 19-20 en vez de 4 y solo un cromosoma No. 21. El nuevo cromosoma se había originado probablemente a través de una fusión central de dos cromosomas No. 21. Polani y cols. reportaron otro tipo de translocación en una niña con mongolismo. Esta niña tenía 46 cromosomas y se pensó que la translocación había ocurrido entre los cromosomas Nos. 14 y 21. Otro paciente que tenía 46 cromosomas con una probable translocación 21 y 22 fué reportado por Penrose y cols. El mongolismo familiar causado por una translocación entre un cromosoma No. 21 y uno de los cromosomas de los grupos 13-15 ha sido también descrito.

Una niña con ligero retardo mental, algunos estigmas de mongolismo, dislocación bilateral de las caderas y signos inespecíficos de degeneración de la re-

tina, con un cariotipo hasta aquí desconocido fué reportado recientemente por este laboratorio. El número de cromosomas era de 46 y el cariotipo se interpretó como una combinación de trisomía para el cromosoma No. 21 y monosomía para el No. 16, o alternativamente como una translocación entre los brazos cortos de los cromosomas nos. 16 y 21. El mosaicismo de "línea de triple tronco" en un caso típico de mongolismo fué descrito recientemente por Gustavson y Ek. Un caso de mosaicismo "trisomía 21/ complemento normal" ha sido también reportado en una niña mongoliana sin retraso físico ni intelectual.

Los casos reportados hasta ahora de pacientes mongolianos con 46 cromosomas, incluyendo una translocación recíproca entre un cromosoma No. 21 y otro de los cromosomas acrocéntricos, han sido por regla indistinguibles clínicamente de los trisómicos clásicos. Es posible, sin embargo, que pudiera resultar una modificación del cuadro clínico como consecuencia de la pérdida de sustancia genética adherida al centrómetro eliminado. De acuerdo con los síntomas y signos clínicos, la paciente reportada aquí deberá ser clasificada como un caso de mongolismo, aunque considerando su nacimiento prematuro, su desarrollo estaba solo ligeramente retardado, presentando relativamente pocos estigmas mongolianos. La hipotonía muscular y la hiperflexibilidad articular que presentaba no eran del grado usualmente hallado en el mongolismo, así como tampoco se observó el vacío entre el primero y el segundo dedos de los pies, tan frecuentemente notado en el mongolismo.

La ausencia de anomalías óseas pelvianas así como de otras anomalías esqueléticas, usualmente halladas en el mongolismo, constituye una característica de especial interés. El índice ilia-

co, en este caso, era normal. Solo un caso de mongolismo con huesos pelvianos normales ha sido reportado previamente.

#### RESUMEN

Las observaciones citogenéticas y clínicas de una niña mongoliana de 12 meses de edad con algunas manifestaciones atípicas constituyen el objeto de este reporte. Su desarrollo estaba solo ligeramente retrasado y las anomalías que sugerían mongolismo eran relativamente pocas. Además, no había anomalías esqueléticas características de mongolismo y el índice ilíaco era normal. No

había signos de desarrollo sexual anormal. Los estudios cromosómicos basados en los cultivos de células obtenidas de la médula ósea y de biopsia cutánea revelaron un número de 46 cromosomas y un patrón cariotípico que fué interpretado tentativamente como una translocación entre un cromosoma No. 21 y un cromosoma No. 22. La cromatina sexual típica se encontraba presente en 44-55% de los núcleos de interfase. Ambos padres tenían cariotipos aparentemente normales.

#### REFERENCIA

Acta Padiátrica (Escandinavia); Vol. 51: 337-343, 1962.