

## *Diagnóstico diferencial de las "masas" mediastínicas en lactantes y niños mayores*

Por los doctores:

FERNANDO R. LEYVA(\*) Y JOSEPH M. LoPRESTI(\*\*)

En el grupo etario pediátrico suele ocurrir la asociación de una "masa" dentro del mediastino con síntomas respiratorios lo suficientemente a menudo para considerar el diagnóstico de estas lesiones de gran importancia. Muchas de esas masas son susceptibles de tratamiento quirúrgico, siendo de gran significación el hecho de que algunas de ellas pueden causar la muerte del paciente si persisten no reconocidas o diagnosticadas.

La simple división radiológica del mediastino en porciones, anterior, media y posterior, resulta esencial para una localización precisa de aquellas lesiones. Con ese objeto deberán tomarse placas en posiciones ánteroposterior y lateral. *Ningún examen radiológico del tórax es completo a menos que conlleve una vista lateral.* Cuando la masa haya sido precisamente localizada dentro de uno de los tres compartimientos radioló-

gicos (figura 1) podrá aceptarse que el diagnóstico diferencial está perfilado. La localización y aspecto de la masa además de los aspectos clínicos acompañantes permitirán obtener un grado sorprendente de precisión en el diagnóstico diferencial. Con estos conocimientos y los de las estructuras anató-

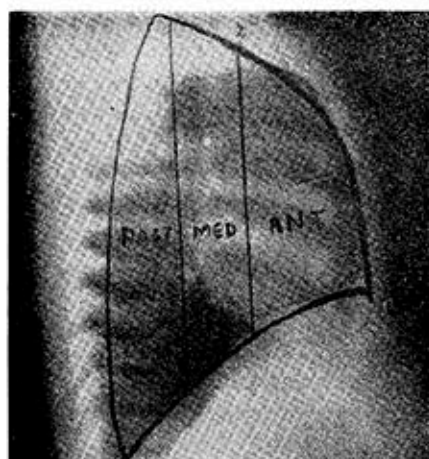


FIG. 1.

gicas contenidas en esas tres divisiones del mediastino (cuadro 1) se puede predecir a menudo la naturaleza exacta de la lesión. Si el diagnóstico permanece en duda después de una valoración cuidadosa de los datos físicos, de laboratorio y radiológicos estarán indicadas

(\*) Médico del Children's Hospital de Washington, D. C. (Jefe de la Clínica Pediátrica) Instructor de Clínica Pediátrica del Depto. de Pediatría de la Georgetown University School of Medicine.

(\*\*) Director del Depto. de Radiología del Children's Hospital y Profesor de Clínica Pediátrica de la Georgetown Univ. School of Med

Versión en español del Dr. E. Alemán, con permiso del Clinical Proceedings del Children's Hospital de Washington.

## CUADRO 1

### *Contenido anatómico del mediastino*

Anterior	Medio	Posterior
Timo	Parte posterior del pericardio y corazón	Esófago
Ganglios linfáticos mediastínicos anteriores	Arco aórtico y origen de los grandes vasos	Aorta descendente (o torácica)
Tiroides retroesternal	Arterias pulmonares	Conducto torácico
Parte anterior del pericardio y del corazón	Vena cava superior e inferior	Nervios vago y espláncico
Foramen de Morgagni	Tráquea	Nervios intercostales
	Bronquios principales	Nervios del simpático para-vertebral
	Nervios frénicos	Venas ázigos y hemiazigos
	Ganglios linfáticos paratraqueales	Foramen de Bochdalek

entonces la toracotomía y la biopsia mediastínica correspondiente. El principio de Farber que seguidamente enunciamos, es aplicable a todas las masas tumorales que se observen en un niño incluyendo las del mediastino: "Toda masa sólida observada en un lactante o niño mayor deberá ser considerada como tumor maligno mientras no se de-

termine su naturaleza exacta mediante el examen histológico del tumor una vez extirpado." La costumbre de emplear un "tratamiento de prueba" con irradiación del mediastino carece de justificación, dando sólo por resultado una pérdida valiosa de tiempo, sin ofrecer generalmente poca o ninguna información utilizable.

## CUADRO 2

### *Localización de las masas lesionales en el mediastino* *Tipos de masas*

Anterior	Medio	Posterior
Hiperplasia del timo	Linfomas	Tumores neurogénicos
Timomas	Linfadenitis secundaria	Quistes neurogénicos
Linfomas (ganglios linfáticos del mediastino anterior)	A. Sarcoidosis	Quiste gastroentérico (duplicación)
Higroma quístico	B. Tuberculosis	Quiste broncogénico
Quiste del pericardio	C. Histoplasmosis	Hernia diafragmática (Bochdalek)
Bocios intratorácicos	Aneurismas de la aorta y arterias pulmonares	Hernias de hiato esofágico
Hernias diafragmáticas (Morgagni)	Arco aórtico doble	Acalasia
		Meningoceles mediastínicos

Los aspectos clínicos originados por una masa mediastínica son fáciles de interpretar cuando se consideran las estructuras anatómicas contenidas dentro de este pequeño y bien limitado espacio (cuadro 2).

Cuando la masa se haya vuelto lo suficientemente grande, comprimirá o rodeará una o varias de esas estructuras produciendo en consecuencia sintomatología clínica. Desde este punto de vista, la tráquea resulta el órgano más frecuentemente comprometido por las lesiones del mediastino en los niños. En efecto, el síntoma más común producido por esas lesiones es una molestia respiratoria de grado variable, más frecuentemente un *estridor inspiratorio*. Con frecuencia es éste el único signo de tal lesión, yendo acompañado a menudo de una tos muy molesta. Cuando el esófago está afectado ocurrirán síntomas gastrointestinales: disfagia, hematemesis, babeo, desnutrición. Estos síntomas son más prominentes en los casos de duplicación del esófago. La obstrucción de la vena cava ocurre raramente en la niñez pero en ese caso, usualmente indica la presencia de un tumor mediastínico. La ingurgitación de las venas del cuello, el edema de una extremidad superior, y circulación colateral sobre la pared anterior del tórax comprende el llamado "síndrome de la vena cava". Según las experiencias de uno de los autores de este trabajo (J. L.) tales signos de acompañamiento de una masa mediastínica han ocurrido exclusivamente en el caso de los linfomas y específicamente en la enfermedad de Hodgkin. La invasión del nervio frénico da por resultado, como es obvio, una parálisis del hemidiafragma correspondiente. Este es un caso raro y repetimos que en nuestra experiencia sólo ocurre cuando se trata de linfomas.

El timo constituye la masa mediastínica más frecuente en la infancia. La hiperplasia del timo es un fenómeno fisiológico normal en lactantes y niños pequeños. Más de la mitad de los lactantes normales y saludables ofrecerán al examen radiológico una sombra tímica prominente. La sombra radiológica producida por el timo es muy característica y se reconoce habitualmente con facilidad. Más frecuentemente se ve el lóbulo derecho del timo con un borde inferior preciso que se extiende mesialmente y se imbrica con la sombra del corazón. En vista pósterio-anterior se manifiesta como una estructura que recuerda a la vela de un navío, el llamado "signo de la vela". El tamaño y forma de la glándula tímica y su expresión radiológica varían grandemente dependiendo de cierto número de factores, aún tratándose del mismo paciente. Un movimiento inspiratorio de poca amplitud hará aparecer la sombra tímica algo mayor, así como una ligera rotación del tórax hará aparecer un lóbulo más prominente; y en la posición decúbito prono aparecerá la sombra tímica mayor que cuando se toman las radiografías en posición de pie. Es dudoso que un timo hiperplásico origine dificultades respiratorias en un lactante. Reciente evidencia médica tiende a demostrar cierta relación entre la irradiación del timo en los lactantes y el desarrollo de carcinoma del tiroides en épocas ulteriores de la vida. Estos hechos son irrefutables: la hipertrofia del timo es normal en el niño durante el primer año; la sombra radiológica de la glándula tímica es muy variable y afectada por cierto número de factores extrínsecos; no existe prueba médica convincente de que la hipertrofia simple del timo sea capaz de causar molestias respiratorias en los lactantes;

finalmente, la irradiación del timo puede ser carcinogénica. Estos hechos deben bastar para erradicar el uso irresponsable e indiscriminado de los rayos X tanto desde el punto de vista diagnóstico como terapéutico para esta estructura mediastínica.

Los *timomas* son extraordinariamente raros en el grupo de edad pediátrico. En los archivos del Children's Hospital solo hay dos casos confirmados. Estos tumores son raras veces sintomáticos ya que sólo se manifiestan clínicamente cuando invaden las estructuras vecinas. Ellos comprimen la tráquea y la desplazan en sentido ántero-posterior para producir estridor inspiratorio. La relación entre los timomas y la *miastenia gravis* no está aclarada todavía. Ellos ocurren en el 15% de los pacientes con miastenia, pero más de la mitad de los tumores tímicos no están en asociación con dicha enfermedad. Los timomas pueden ocurrir antes o después de la aparición de la miastenia o bien la miastenia puede presentarse después de que un timoma haya sido ya extirpado. Una asociación más definida y quizás más importante resulta la tríada compuesta por: tumor del timo, agammaglobulinemia y anemia grave refractaria.

Los *linfomas* son las masas patológicas más frecuentes de observar en el mediastino del niño. Ocasionalmente estas lesiones ocupan todo el espacio del mediastino anterior y posterior como se comprueba en vista lateral. Las manifestaciones generales asociadas en los casos de linfomas facilitan usualmente el reconocimiento clínico de los mismos. El diagnóstico no requiere toracotomía y puede hacerse a menudo mediante el medulograma o la biopsia de un ganglio periférico. Otras pistas indicarán de qué tipo de linfoma se trata. Si el linfoma mediastínico tiene un aspecto lobulado es más posible que

se trate de una enfermedad de Hodgkin. El síndrome de la vena cava, cuando está presente, indicará también que la masa tumoral es causada por dicha enfermedad. La parálisis del nervio frénico cuando se asocia a un linfoma solo ha sido visto por nosotros en casos de *leucemia*. Las alteraciones esqueléticas características de leucemia pueden presentarse también en esta enfermedad, o séase el linfoma. Los linfomas son extraordinariamente radio-sensibles por lo que dosis relativamente pequeñas de rayos X causarán su rápida desaparición. Esta terapéutica es paliativa, sin embargo, por lo que puede esperarse una recaída precoz.

Los *dermoides* y los *teratomas* no son infrecuentes en los niños, y cuando ocurren en el mediastino están limitados exclusivamente al compartimiento anterior. La presencia de calcio en una masa mediastínica anterior es patognomónica de uno de dichos tumores. Desafortunadamente, sin embargo, la mayoría de los dermoides y teratomas mediastínicos en los niños no contienen elementos calcificados. Los teratomas son a menudo malignos y producen metástasis en los sistemas esqueléticos y nervioso central. El tamaño de estos tumores varía pero a veces pueden ser tan grandes como para llenar casi completamente un hemitórax y comprimir todo un pulmón. Frecuentemente, estos tumores ofrecerán un borde inferior curvo, liso, característico. La presencia de un teratoma maligno no deberá disuadirnos de un intento para su extirpación quirúrgica. Si el tumor puede ser escindido completamente el pronóstico será bueno.

La presencia de una masa en el mediastino anterior directamente en asociación con una masa quística en la región cervical es usualmente elemento de diagnóstico de un *higroma quístico*.

Solo un caso de higroma quístico extendido hasta el mediastino anterior ha podido ser observado en el Children's Hospital.

Los *quistes del pericardio* son excepcionalmente observables en los niños. Ellos aparecen en el seno cardiofrénico derecho hacia su parte anterior.

#### MEDIASTINO MEDIO

La hipertrofia infecciosa o neoplásica de los ganglios linfáticos son las más frecuentes lesiones tumorales del mediastino medio.

En la *tuberculosis primaria*, los ganglios linfáticos broncopulmonares se hallan afectados y la lesión es unilateral en contraste con el engrosamiento bilateral de los linfomas. La *sarcoidosis*, rara en niños, muestra usualmente ganglios linfáticos hiliares engrosados lateralmente.

Los *histoplasmosomas* son de ocurrencia infrecuente en lactantes. Se presentan frecuentemente en niños mayores y son lesiones bien circunscritas localizadas en el mediastino medio. Generalmente no son lo suficientemente grandes para dificultar la respiración aunque a menudo originan una tos molesta. La histoplasmosis pulmonar es una enfermedad notablemente variable y sus manifestaciones incluyen varios patrones que van desde un complejo primario simple hasta una forma miliar diseminada. Es más a menudo una enfermedad benigna y cura dejando una lesión fibrosa calcificada. Puede ocurrir como un granuloma solitario bien circunscrito del pulmón o mediastino, produciendo así el aspecto de una "masa" en la radiografía. El diagnóstico es sospechado en sujetos que hayan tenido contacto con pollos, y se establece por un test cutáneo a la histoplasmina positivo, una elevación de títulos de anticuerpos, cultivos de médula ósea y hemocultivos po-

sitivos, así como biopsia o escisión de la lesión solitaria.

El *aneurisma* de la aorta y de las *arterias pulmonares* son lesiones raras en niños. Un arco aórtico doble puede desplazar la tráquea a grado tal que puede sospecharse una masa. En tales casos, un test de la función de deglución revelará la verdadera naturaleza de la lesión. La observación de la "deglución del bario" es un auxiliar muy útil para diferenciar las lesiones mediastínicas. Este estudio deberá ser realizado en todo lactante o niño mayor que presente dificultad respiratoria y/o dificultades para la deglución. Esto es especialmente cierto cuando la causa de estos síntomas no ha sido determinada por el examen radiológico. La ingestión de bario es esencial para el diagnóstico de los anillos vasculares congénitos, hernias del hiatus esofágico y acalasia del esófago.

#### MEDIASTINO POSTERIOR

Los *quistes broncogénos* son congénitos y por lo tanto ocurren en niños pequeños. El reconocimiento precoz así como el tratamiento son imperativos puesto que ellos usualmente se originan en la carina de la tráquea, una localización que produce molestia respiratoria marcada y alarmante. Si el quiste está adherido a la carina por un pedículo, puede producir alternativamente compresión de un bronquio principal y sucesivamente el otro con el resultante cambio de sitio de la atelectasia. Una vista lateral del tórax mostrará la tráquea llena de aire con bordes dentados y desplazada anteriormente por el quiste. La extirpación quirúrgica es salvavidas y produce una curación permanente.

Las *duplicaciones del esófago* no son frecuentes; cerca del 75% de las duplicaciones gastrointestinales ocurren en el confluente ileocecal. Las duplicaciones del esófago se localizan primitiva-

mente en el mediastino posterior. De todas las masas mediastínicas, estas son las únicas en que predominan los síntomas gastrointestinales. El compromiso respiratorio es usualmente mínimo, mientras el vómito, la disfagia y la hematemesis son usualmente notables. Es de importancia el hecho de que cerca de la mitad de las duplicaciones esofágicas están asociadas con duplicaciones en otras partes del tractus intestinal, usualmente en el intestino delgado ya sea en la porción duodenal o en el íleon.

Los tumores neurogénicos comprenden más del 90% de las masas mediastínicas en los niños. Ellos se originan en el sistema nervioso simpático y pueden ser benignos o malignos. Son generalmente muy bien circunscritos. Si son suficientemente grandes, se separan y erosionan los arcos costales posteriores. Este aspecto puede ser demostrado en la radiografía de tórax simple en vista pósterioanterior. Un aspecto singular

de estos tumores es que ocasionalmente pueden extenderse en dirección mesial hacia el canal medular y lateralmente en el hemitórax. Esto dará por resultado un tumor de aspecto característico, en palanquetas de gimnasia con signos clínicos de compresión de la médula espinal combinados con signos de compresión de la tráquea. Afortunadamente, la mayor parte de los tumores neurogénicos mediastínicos son benignos y la extirpación quirúrgica bien lograda es curativa.

#### RESUMEN

El diagnóstico de las masas mediastínicas en lactantes y niños mayores se establece más fácil y lógicamente cuando se valoran las placas radiográficas pósterioanteriores y laterales del tórax, así como los síntomas y signos sobre la base de la anatomía de los compartimientos anterior, medio y posterior del mediastino.

#### BIBLIOGRAFIA

- Leyva, Fernando, R. y LoPresti, Joseph, M.: Differential diagnosis of mediastinal masses in infants and children. Clinical Proceedings of the Children's Hospital of the District of Columbia; 18: 336-343, 1962.