

Contribución al síndrome de Waardenburg

Por el Dr. EMILIO ALEMÁN(*)

En el año 1960 publican los Dres. Valledor, Liane Borbolla y colaboradores¹ los dos primeros casos de este curioso síndrome que se observan en Cuba, siendo complementado este estudio por una observación de la Dra. Liane Borbolla² en 1961, tocándonos ahora a nosotros la presentación de un cuarto caso del síndrome descrito primero por Waardenburg³, siendo este caso nuestro incompleto por faltarle uno de los elementos principales como es el mechón de cabellos blancos en la frente, aunque sí presenta los caracteres más típicos que están constituidos por las anomalías de los párpados. Asimismo informamos en este artículo la observación de un niño que presenta como única anomalía un mechón de cabellos blancos, y aunque la apariencia de la raíz nasal nos hizo de primer momento pensar que se trataba del síndrome en cuestión, las mediciones de las distancias intercantales e interpupilares eran normales en este caso.

CASO 1

Niño Juan J. R. F., Historia Clínica No. 50718 del Hospital "Ángel A. Aballí", de 2 años de edad, blanco.

Es traído incidentalmente a la consulta externa del Hospital, llamándole la atención al médico consultante las extrañas características de su fascie, por

lo que nos lo remite al Servicio de 2ª Infancia.

Al examen físico presenta: 1) heterocromía iridium (el iris derecho es de color pardo, el izquierdo es azul); 2) malformación de los ángulos internos de los ojos (*distopia cantorum*), 3) cejas muy pobladas, 4) ensanchamiento de la raíz de la nariz). Ante la sugestión de hipertelorismo efectuamos la medición de la distancia interpupilar que en este caso fue de 55 mm., por lo que quedaba eliminada la posibilidad de hipertelorismo en cuyo caso sería mayor de 70 mm. La distancia de los ángulos internos era en nuestro caso de 40 mm., y la de los ángulos externos de 30 mm. Presenta el niño además sordera que no se puede medir por razones obvias.

El niño presenta además lagrimeo continuo, debido esto a que los puntos lagrimales se hallan desplazados lateralmente y no quedan frente al conducto lagrimal como debe ser normalmente.

El examen cardiovascular es negativo de anomalías.

A nivel del coxis existe una depresión, no constatándose trayecto fistuloso alguno, considerando que se trata de un quiste pilonidal.

Los demás exámenes tanto el físico como los de laboratorio no ofrecen nada desde el punto de vista patológico.

(*) Jefe del Servicio de 2a. Infancia (varones) del Hospital "Ángel A. Aballí".

Frente a estos caracteres se plantea el síndrome de Waardenburg, basado en los siguientes criterios:

- 1) Malformación de los ángulos internos de los ojos (distopia cantorum).
- 2) Desplazamiento lateral de los puntos lagrimales con lagrimeo.
- 3) Raíz de la nariz ancha y prominente.
- 4) La parte interna de las cejas muy pobladas.
- 5) Heterocromía iridum.
- 6) Sordera.

Diagnóstico diferencial

Es muy importante no confundir este síndrome con dos procesos que si se ven de modo superficial pueden asemejarse, dos procesos que conllevan alteraciones de la mentalidad: hipertelorismo y síndrome de Down (mongolismo).

Fisch⁴ refiere que 3 de sus casos fueron diagnosticados inicialmente como afectos del síndrome de Down y 3 como portadores de hipertelorismo. Es sabido que frecuentemente se diagnostican casos de sordera intensa con ausencia de lenguaje o desarrollo tardío del mismo como portadores de déficit mental, y si un niño sordo en estas condiciones presenta además un aspecto facial que superficialmente se parece al mongolismo (aspecto debido a la anomalía del párpado) o al hipertelorismo (debido al aspecto superficialmente aparente de un espacio inter-ocular muy ancho), se pueden derivar conclusiones erróneas y perderse un tiempo valioso antes de llegar a establecer el diagnóstico correcto. El déficit mental no forma parte del síndrome que exponemos.

Ya se ha mencionado que la deformidad del párpado no constituye un pliegue del epicanto. El niño mongoliano puede tener un pliegue del epi-

canto y un puente nasal bastante deprimido, pero no existe deformidad palpebral.

En el hipertelorismo hay un aumento considerable del espacio inter-ocular debido al desplazamiento lateral de los globos oculares como lo indica el esquema que ofrecemos. El espacio inter-ocular en el síndrome que estudiamos es normal y no existen evidencias de anomalías óseas típicas del hipertelorismo.

Consideraciones con respecto a síntomas y signos

La sordera constituye numéricamente el síntoma *invalidante* más significativo de este síndrome, y cuando se consulta al médico dichos sujetos vienen frecuentemente a la consideración de un especialista de GNO, siendo importante que éste deba poseer un conocimiento preciso de los signos ya que se hallan en juego importantes aspectos de diagnóstico diferencial.

Waardenburg³ (1951) describió en detalle todas las características del síndrome por lo cual solo ofreceremos aquí una breve síntesis del mismo.

1) Deformidad del párpado

Ambos párpados confluyen en el canto interno de cada ojo casi a nivel de la porción mesial o interna de la córnea. La cantidad de esclerótica normalmente visible en el lado mesial y la correspondiente del lateral son iguales, mientras en el caso de la anomalía que consideramos no hay esclera visible alguna en el lado mesial, descendiendo el párpado superior en una curva casi vertical a nivel del límite mesial de la córnea para fusionarse con el párpado inferior, formando así un tipo inusual de comisura palpebral mesial.

La condición puede crear la ilusión de un puente nasal ancho y de estrabis-

mo, demostrando, sin embargo, la inspección cuidadosa que los ojos están derechos y que no hay desplazamiento de los globos oculares. El puente nasal que se halla frecuentemente deprimido en estos casos no es necesariamente anormalmente ancho: la distancia entre los centros de ambas pupilas es idéntico tanto en los pares de ojos normales como en los que presentan el síndrome.

La deformación es, desde el punto de vista genético, el signo de mayor penetración de los que componen el síndrome y se halla casi siempre presente, habiendo, sin embargo, casos en que varios de los otros signos pueden observarse sin que exista deformación de los párpados.

Esta anomalía no deberá ser confundida con un pliegue epicantal. Un epicantus (plica orbitalis) es un pliegue vertical verdadero, ya interno por la nariz, ya mediano, extendiéndose desde el pliegue nasal hasta el párpado superior. Esos pliegues son normales durante la época fetal desde el tercer al sexto mes, desapareciendo usualmente al nacer el niño, aunque ocasionalmente pueden persistir por algún tiempo. En las razas mongólicas persiste hasta la vida adulta, dando lugar al ojo mongólico típico.

2) El color de los ojos

El color original del iris es azul oscuro, y si existe una falla inherente al desarrollo del pigmento, los ojos retienen su original color azul oscuro.

La pigmentación defectuosa del iris ocurre en este síndrome ya como resultado de falta total de desarrollo de

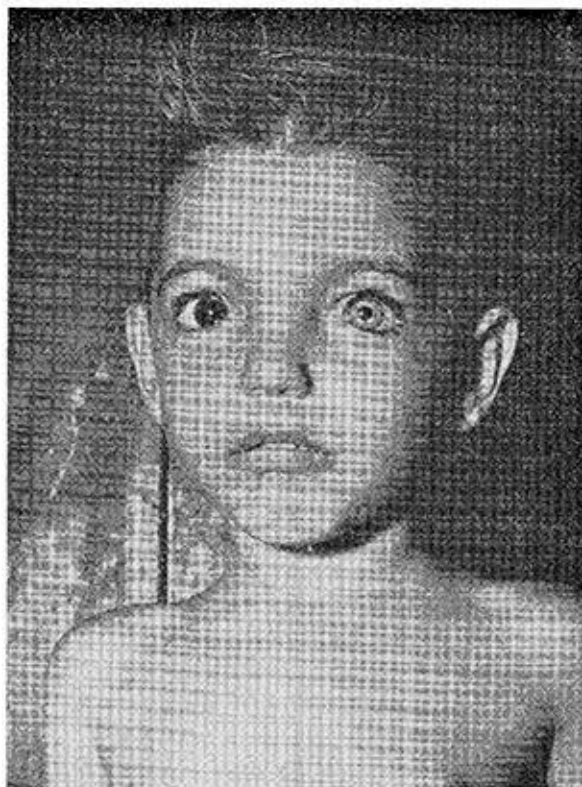


FIG. 1. El niño J. R. F. ofreciendo los aspectos característicos del síndrome de Waardenburg.

pigmento en ambos ojos (el iris es entonces de un azul oscuro) o solo de un ojo (un iris es azul y el otro pardo—heterocromía iridum—). La heterocromía puede ser también parcial cuando un ojo es pardo y en el otro una parte del iris es parda y la otra parte es azul. Ocasionalmente una heterocromía parcial ocurre en ambos ojos. En otros casos se desarrolla alguna melanina en ambos ojos y el iris azul oscuro se halla en este caso salpicado de manchitas o puntos oscuros.

Numerosas variaciones⁴ han sido observadas indicando varios grados de pigmentación, siendo, en efecto, esta graduación de grados mínimos a más pronunciados de los distintos signos, una de las características de este síndrome.

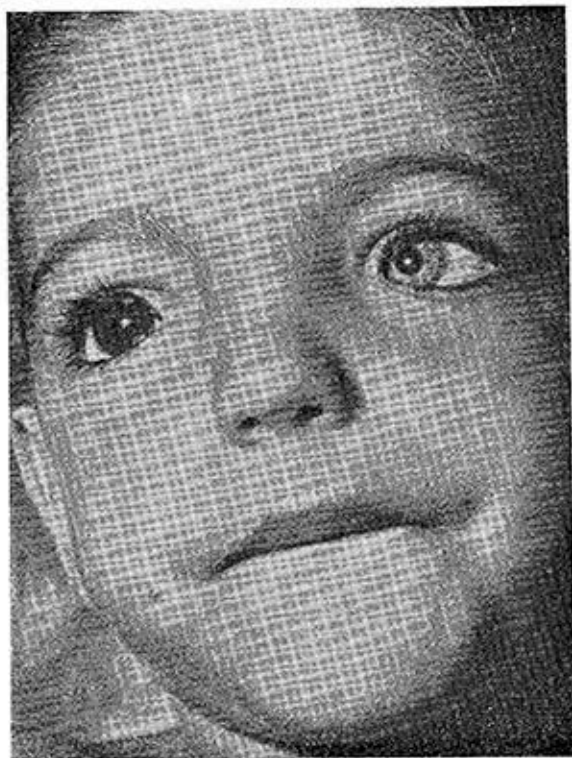

FIG. 2. Close up del mismo caso, demostrativo del síndrome de Waardenburg.

3) Mechón blanco

Este se manifiesta como una lista o banda de pelo blanco que parte del centro de la frente o un poco por fuera del mismo y se extiende desde el nacimiento de los cabellos afectados o un poco por encima del mismo, pudiendo ocurrir ya en forma de unas cuantas hebras de pelo blanco ya como una amplia guedeja.

Hay que tener presente que un mechón de cabellos blancos en el medio de la porción frontal no es ciertamente un fenómeno raro. Puede ocurrir como un signo hereditario a través de varias generaciones, y es genéticamente diferente de este síndrome de Waardenburg, existiendo un caso bien documentado, el de la familia Percy, Duques de Northumberland, en cuya familia se presentó un mechón de cabellos blancos en lo-

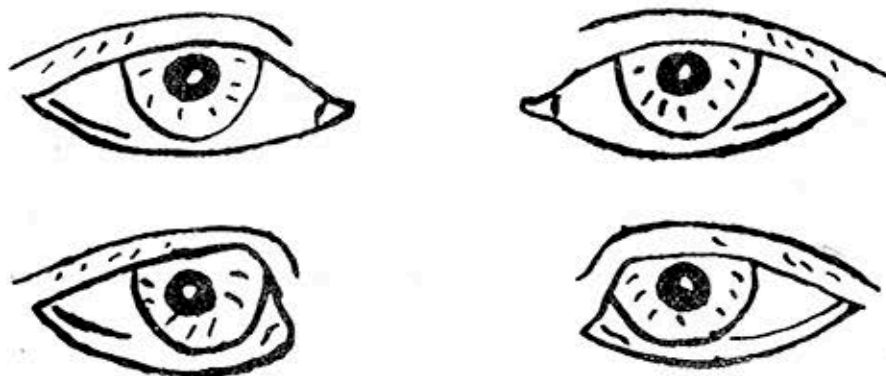


FIG. 3. En la parte superior: ojos normales, pudiéndose observar la porción de esclerótica en la parte interna, igual a la porción externa. En la parte inferior: ojos correspondientes al síndrome de Waardenburg, en los que se aprecia el desplazamiento del ángulo interno hacia afuera, reduciendo a casi cero la porción de esclerótica visible. La distancia interpupilar es igual a la de los ojos normales. (Según Fisch.)

calización frontal durante más de 500 años, notándose la primera vez en un Percy del siglo xv.

El segundo de los casos observados (fig. 4) parece corresponder a este aspecto de la cuestión, ya que el niño no presentaba ninguna de las otras características del síndrome, especialmente la de la deformidad del párpado.

4) Configuración del cráneo

Como bien señala Fisch⁴ existe indudablemente una configuración craneal típica formando parte del síndrome y cuando se agrupan las fotografías de todos los casos estudiados se nota que la semejanza es muy notable dando la impresión de que todos estos niños son hermanos, algo parecido a lo que ocurre con los niños afectados del síndrome de Down.

El perfil es típico y a menudo el puente nasal se halla deprimido, siendo frecuentes las sinusitis crónicas y la obstrucción nasal en estos niños.

Los exámenes radiológicos del cráneo efectuados en algunos de los niños afectados del síndrome a fin de investigar sinusitis y otros procesos revelaron incidentalmente que existía en muchos casos una *sutura metópica*, siendo interesante notar a este respecto que uno de los signos observados en algunos casos y descrito por Waardenburg en la presencia de una ligera depresión lineal en la frente que se extendía hasta la punta de la nariz.

La mandíbula es masiva, lo cual contribuye en gran parte a ofrecer el aspecto característico que hace que los



FIG. 4. Caso 2: Sólo presenta el mechón blanco, pero ningún otro signo atribuible al síndrome de Waardenburg.

contornos de las fotos de todos los casos, superpuestas, fueran casi idénticos.

5) Sordera

Mediante audiografía se han observado los siguientes tipos de defecto auditivo:

Tipo I: una sordera casi total con audición residual escasa para las bajas frecuencias.

Tipo II: *grado moderado* de sordera con pérdida uniforme de audición para las bajas y medianas frecuencias con conservación de las más altas, a menudo con audición normal para los 6,000 y los 8,000 c. s.

Una combinación de ambos tipos es posible en el mismo individuo, pre-

sentando el tipo I en un oído y el tipo II en el otro. La variedad tipo I ocurre más frecuentemente como sordera unilateral, aunque en los casos exclusivamente unilaterales la sordera de tipo I ocurre raras veces, observándose más corrientemente la variedad moderada o leve.

6) *Piel manchada*

Zonas de piel despigmentada y otras pardas dando un aspecto moteado es otro de los signos que forman parte de este síndrome.

Fisch⁴ ha observado una familia con este signo en grado pronunciado. El sujeto tenía cejas y pestañas blancas en ambos lados. Los ojos eran de color azul claro. Además era casi totalmente sordo. Se observaban numerosos moteados de intensidad variable en piernas, cara y cuerpo. Todos los miembros de la familia presentaban también estos moteados circulares de la piel. Varios eran sordos y algunos ofrecían un mechón de cabellos blancos.

La piel moteada es uno de los signos bastante frecuentes del síndrome, aunque no en grado tan pronunciado. Ello fue constatado al examinar material fotográfico⁴ y observar cuán frecuentemente estaba afectada la piel de la cara, lo cual se debía a que el "flash" usado para las fotos contenía rayos ultravioletas, los que destacaban el signo, que era difícilmente visible al examen directo de cada paciente, por lo cual se aconseja un estudio detallado con rayos ultravioletas planos en cada caso sospechoso.

Hay gran interés genético en este signo porque se sabe que ocurre en algunos animales y es probable que el síndrome compuesto por sordera, mechón blanco, etc., del hombre se halle en estrecha relación con el "dapple carrier state" de los perros, apareciendo en perros el "dapplling" (salpicado) co-

mo el "harlequin marking" del Gran Danés, que se observa ocasionalmente en asociación con heterocromía iridium.

Y aunque estas son anomalías menores, es importante notar, como señaló Sorsby⁵, que el gene en estado de homocigote conduce a anomalías más serias, incluyendo discolocación del pelo, sordera y ceguera por malformaciones oculares, y, lo que es más importante, pueden aparecer malformaciones groseras que llegan hasta mortinatalidad o muerte precoz, de lo cual cita Fisch⁴ varios ejemplos, y estudiando cuál malformación era la causa posible de la muerte temprana, encontró en una familia una causa a considerar: atresia de la parte inferior del esófago que condujo a muerte precoz, y que presentaba anomalía típica del párpado, el ojo derecho era azul y el izquierdo ofrecía heterocromía parcial (los dos tercios externos del iris eran pardos, mientras el tercio interno era azul); era una niña sorda y pasó la mayor parte de su vida en hospitales por la atresia del esófago.

Tenía además un gran divertículo de Meckel en la parte inferior del íleon (de 8 x 3 cm.) En la radiografía del cráneo se observó sutura metópica. Murió a la edad de 3 años y medio víctima de bronconeumonía, complicación de una intervención transtorácica para tratamiento quirúrgico de la anomalía del esófago.

El Dr. P. L. de la Harpe⁶ reportó recientemente (1962) un caso de este síndrome en una niña sud-africana nativa, que presentaba 5 de las 6 características del mismo: distopia cantorum con desplazamiento lateral de los puntos lagrimales, hipertrichosis de las porciones mesiales de las cejas con confluencia, raíz nasal ancha, ojos azul violado (mucho más oscuro que el color azul corriente) y un mechón de cabellos blancos, faltando la sordera, ofreciendo el pedigree

de la familia que, es bastante demostrativo.

RESUMEN

Reportamos un niño blanco de 2 años de edad que presentaba 5 de las 6 características del Síndrome de Waardenburg: 1) heterocromía iridum, 2) malformación de los ángulos internos de los ojos (distopia canthorum, 3) hiperplasia y confluencia de las cejas en su parte interna, 4) ensanchamiento de la raíz de la nariz y 5) sordera, faltando solamente el mechón de cabellos blancos.

El niño presentaba además lagrimeo continuo debido al desplazamiento lateral de los puntos lagrimales.

No se encontró en ninguno de los ancestrales del paciente evidencia alguna del síndrome.

SUMMARY

A case of Waardenburg's syndrome is recorded in a Cuban white boy, aged two years, in which there were five of the characteristics of the syndrome: dystopia canthorum, broad, high nasal root, hyperplasia and confluence of the medial portions of the eyebrows, total heterocromia irides, congenital deafness, lacking the white forelock.

No other member of the family had any of the characteristics of this syndrome.

BIBLIOGRAFIA

- 1.—Valledor, T.; Borbolla, L., y colaboradores: Síndrome de Waardenburg. (Presentación de dos casos.) *Revista Cubana de Pediatría*; 32: 567, 1960.
- 2.—Borbolla, L. y colaboradores: Síndrome de Waardenburg. *Rev. Cub. de Ped.*; 33: 161, 1961.
- 3.—Waardenburg, P. J.: A new syndrome combining developmental anomalies of the eyelids, eyebrows and nose root, with pigmentary defects of the iris and head and with congenital deafness. *Am. J. Human Genet.*; 3: 195, 1951.
- 4.—Fisch, L.: Deafness as part of an hereditary syndrome; *J. Laryng. & Otol.* 73: 355, 1959.
- 5.—Citado por Fisch, L.⁴
- 6.—De la Harpe, P. L.: Waardenburg's syndrome (A case report in a South African family). *South. Af. Med. Jour.*; 36: 920, 1962.