

Pólipo de la uretra posterior

Presentación de dos casos

Por los Dres.:

VICENTE OSORIO ACOSTA(*) Y ROLANDO PEREIRAS COSTA

Los tumores de la uretra posterior son raros en el niño, pero más raros son aún los verdaderos pólipos benignos que causen obstrucción urinaria.

Campbell¹ señala solamente un caso en el cual el pólipo fue descubierto por cistouretroscopia en un niño de seis años examinado por enuresis.

Scott² publica un caso en un niño de 17 meses que presentaba gran dificultad urinaria y que fue operado por talla vesical, encontrándose un gran pólipo pediculado que emergía de la uretra prostática.

Flanagan y colaboradores³ publican en 1963 otro caso similar en todo a uno de los nuestros.

También se han descrito en las hembras y en 1938 Herman⁴ publica un pólipo pediculado de la uretra en una niña de 12 años que salía a través del meato uretral y que fue extirpado por electrocoagulación.

Por otra parte Campbell¹ señala que cierto número de niños sujetos a examen urológico por presentar enuresis presentan formaciones polipoideas en el verumontánum o en sus cercanías y en los cuales la sintomatología desaparece después de su fulguración; sin embargo evidentemente no se trata de verdaderos pólipos pedunculados.

El pólipo verdadero de la uretra posterior consiste en una formación pediculada que generalmente emerge del suelo de la uretra prostática por delante del verumontánum y que penetra en la vejiga a través del cuello vesical, pero en el momento de la micción se desplaza en el sentido de la corriente urinaria hacia la uretra, provocando síntomas de obstrucción (Fig. No. 1).

Histológicamente está constituido por tejido conectivo y a veces músculo liso, recubierto por un epitelio que puede ser transicional y debe distinguirse de las vegetaciones y granulaciones de naturaleza inflamatoria en las que hay hiperplasia epitelial y edema; así como de los papilomas, que son tumores epiteliales de tipo transicional con un fino tallo de tejido conectivo.

La sintomatología de los pólipos se puede manifestar por frecuencia urinaria o disuria como en uno de nuestros casos o por obstrucción crónica con períodos de retención aguda como en el otro caso. La enuresis fue el síntoma principal del caso de Campbell.

El diagnóstico se hace por uretrrocistoscopia y por uretrografía, haciendo nosotros insistencia en la gran utilidad diagnóstica de la uretrrocistografía miccional, la cual permite hacer fácilmente el diagnóstico sin necesidad de recurrir a investigaciones más traumáticas como la uretrrocistoscopia (Figs. Nos. 4 y 6).

(*) Urólogo y Radiólogo del Hospital Infantil "William Soler".

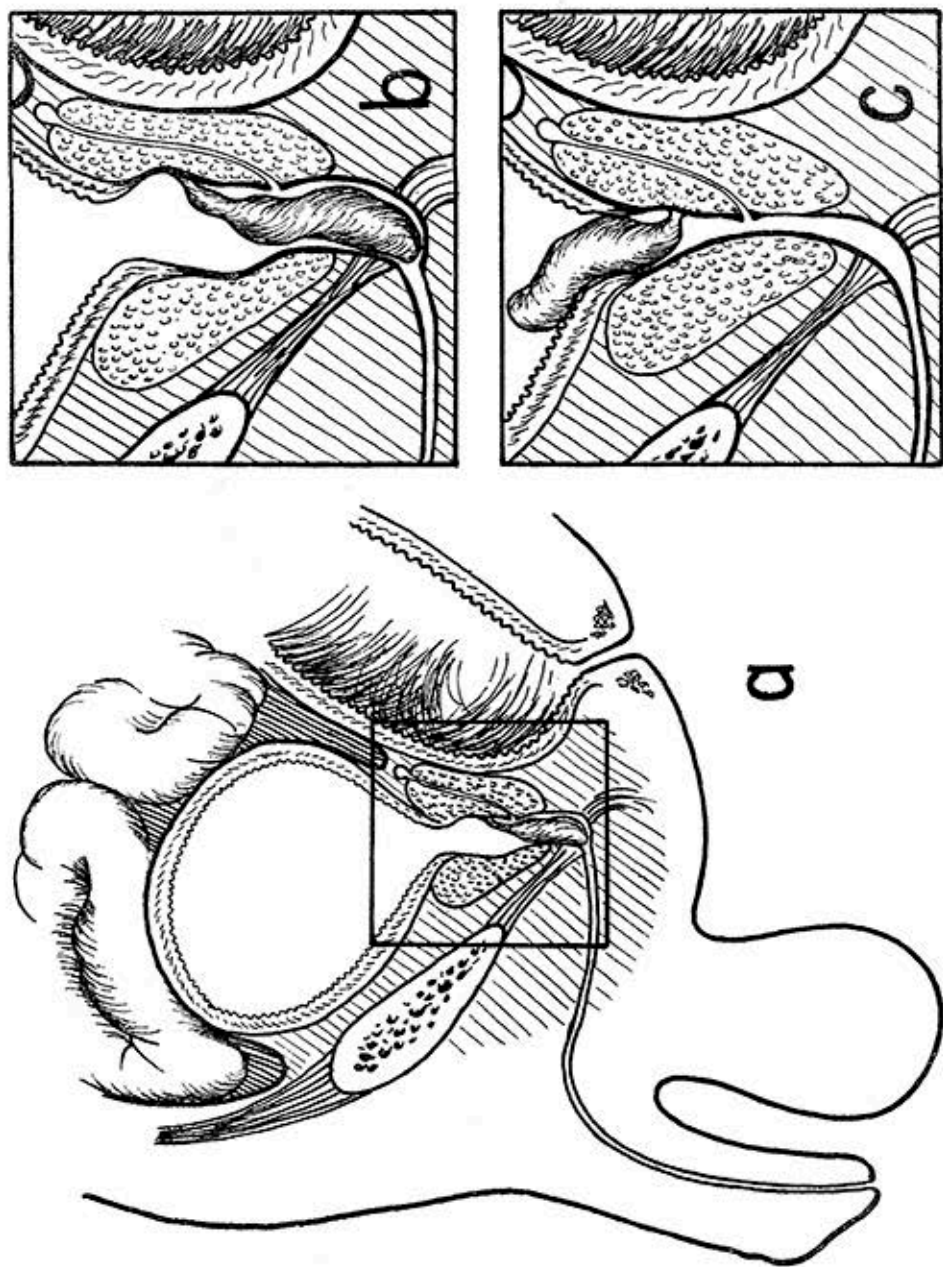


FIG. 1.—Esquema del primer caso.
 c) El pólipo, cuyo pedículo fino parte del suelo de la uretra prostática por delante del verumontánium, penetra en la vejiga a través del cuello vesical.
 b) En el momento de la micción se desplaza hacia la uretra, provocando la obstrucción de la misma.

El tratamiento consiste evidentemente en la extirpación del pólipo. Esto puede lograrse por resección y electrocoagulación por vía endoscópica, pero la gran movilidad del pólipo dificulta mucho la maniobra por lo que se recomienda como más efectiva la resección por talla vesical sobre todo en los niños más pequeños en los cuales el poco calibre de la uretra dificulta la operación endoscópica.

A continuación presentaremos un resumen de las Historias Clínicas de los dos casos de pólipos verdaderos de la uretra posterior que hemos tenido oportunidad de observar.

Caso No. 1.—J. T. E. 11 años; masculino; blanco; H. C. 69-593 del Hospital Infantil "William Soler" que ingresa por dificultad para orinar.

Refiere la madre que a los 18 meses presentó una retención urinaria durante

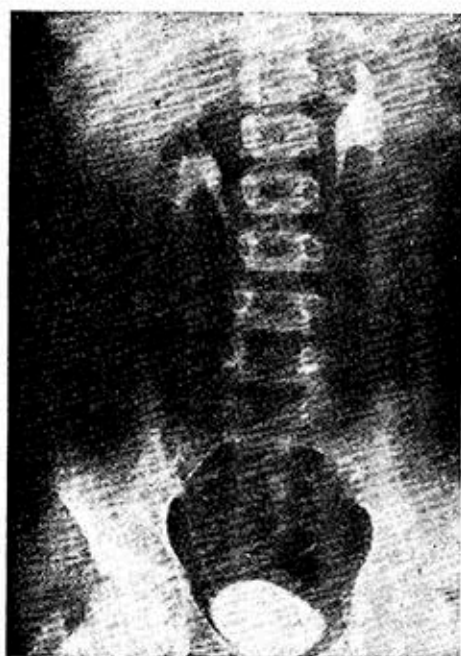

FIG. 2. Urografía excretora del primer caso: Defecto de lleno poco visible en el borde inferior de la vejiga.

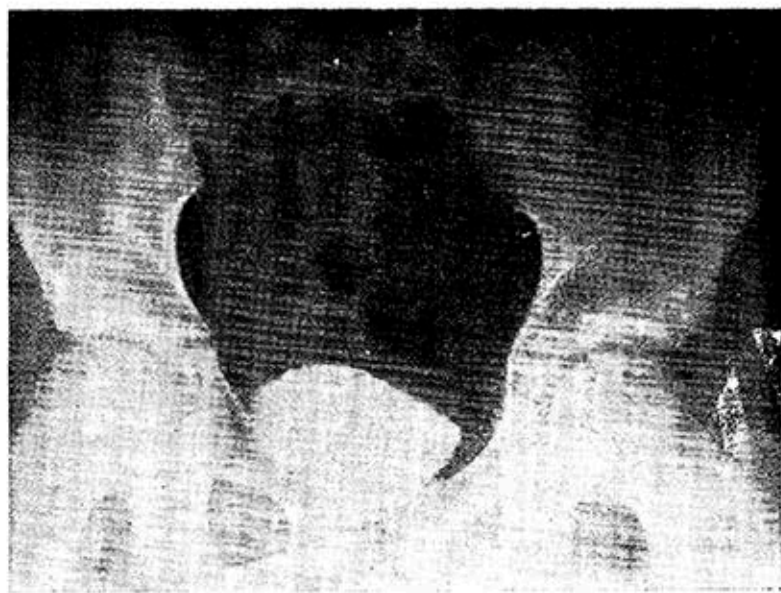


FIG. 3. Cistografía de excreción.

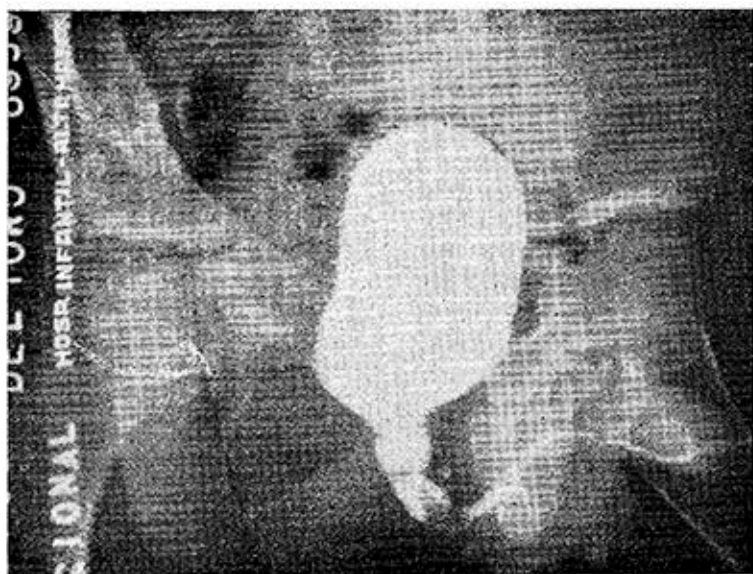

FIG. 4. Uretrocistografía miccional: dilatación de la uretra posterior. Defecto de lleno de aspecto polipoideo que llega hasta el esfínter externo.

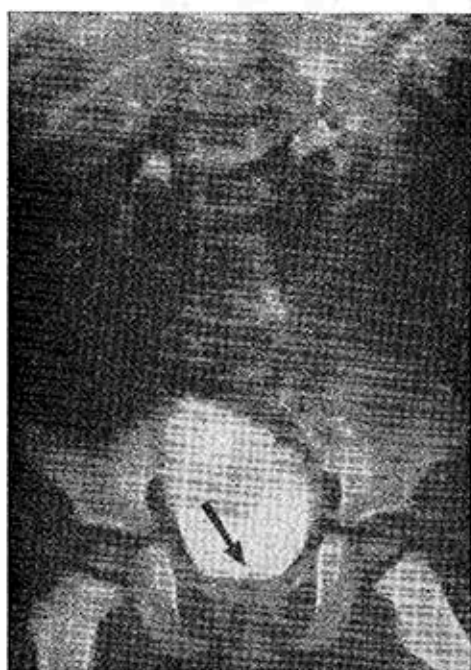


FIG. 5. Urografía excretora del segundo caso: Se observa claramente el defecto de lleno a nivel del cuello vesical (flecha).

tres días que se repitió cuando el niño tenía tres años.

Posteriormente el niño presentaba dificultad para orinar y cada vez que tenía trastornos digestivos se agudizaba la sintomatología.

Desde hace unos meses la dificultad urinaria se ha hecho mayor y hace una semana tuvo una retención aguda de orina. No refiere hematuria ni alguna otra sintomatología urinaria.

Difteria a los dos años. Examen físico negativo.

Exámenes complementarios: Hemoglobina 12.1 gm. Hematocrito: 39%. Coagulación y sangramiento normales. Orina: normal.

Urea y glicemia: normales.

Urografía descendente: (Fig. No. 2). No hay sombras de cálculos. Ambos riñones son normales. Vejiga ligeramente trabeculada con pequeño defecto de lleno en su borde inferior a nivel del cuello. (Fig. No. 3.)

Uretrocistografía miccional: Dilatación de la uretra posterior con defecto de lleno de aspecto polipoideo que llega hasta el esfínter externo. (Fig. No. 4.)

Cistoscopia: Se pasa aparato No. 14. Vejiga de buena capacidad; en el cuello vesical y partiendo de la uretra posterior por delante del verumontánum sale un pólipo de 1 cm. de largo que flota libremente en vejiga. Se intentan tomar fragmentos para biopsia y electrocoagularlo pero la extrema movilidad del pólipo dificultan las maniobras.

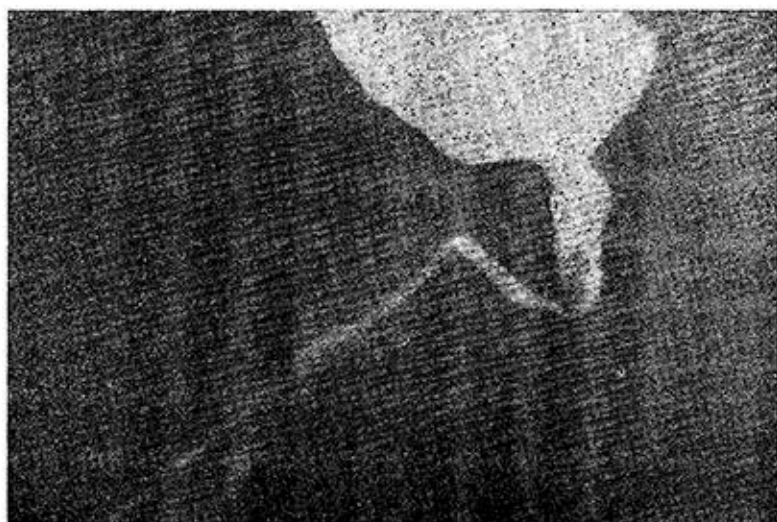

FIG. 6. *Uretrocistografía miccional:* se aprecia como el pólipo se ha desplazado de la vejiga hacia la uretra en el momento de la micción.

Evolución: En vista del tamaño del pólipo y de lo difícil de la maniobra endoscópica se decide operar por vía transvesical, encontrándose un pólipo de un centímetro de largo que emergía a través del cuello vesical y que presentaba zonas necrosadas provocadas por la electrocoagulación; se hace fácilmente la resección del pólipo y se amplía el cuello vesical haciendo incisión en V del labio posterior.

Evolución post-operatoria satisfactoria: Solamente se presentó ligero ede-

ma del prepucio y pequeña infección de la herida en el sitio donde estaba el drenaje suprapúbico. A los 10 días se le retiró la sonda teniendo alguna dificultad para orinar durante unos días. Alta a las tres semanas de operado.

Visto de nuevo a los dos meses, orinando bien y sin dificultad.

CASO No. 2.—E. R. A.: 2 años; masculino; blanco; H. C. 76-157 del Hospital Infantil "William Soler" que consulta por dificultad para orinar.

Refiere la madre que ha notado que desde hace unos meses el niño orina con cierta frecuencia, así como "que puja" al orinar. No ha tenido retención de orina ni hematuria. No hay otra sintomatología.

Examen físico es negativo.

Examen de orina: negativo.

Urografía descendente: No hay sombras de cálculos. Ambos riñones son normales. Vejiga ligeramente trabeculada con pequeño defecto de lleno en

su borde inferior, a nivel del cuello. (Fig. No. 5.)

Uretrocistografía miccional: Ligera dilatación de la uretra posterior con defecto de lleno de aspecto polipóideo que se ha desplazado al realizar la micción hasta el esfínter externo (figura 6).

RESUMEN Y CONCLUSIONES

Se presentan dos casos de verdaderos pólipos pedunculados de la uretra posterior haciendo un somero recuento sobre esta rara entidad urológica.

En ambos casos la sintomatología predominante era obstructiva, llegándose al diagnóstico por uretrocistografía miccional por lo que se insiste en "que frente a un niño con síntomas de obstrucción urinaria debe practicarse este examen radiológico después de la Urografía Descendente".

SUMMARY AND CONCLUSIONS

Two cases of true pedunculated polyps located in the posterior urethra are presented, and a brief review on

this uncommon urological entity is made.

In both cases the prevailing symptomatology was of an obstructive type, and diagnosis was established by the findings of miction urethrocytography. It is, therefore, emphasized that "this type of roentgen examination be performed after the results of a descending urography have been obtained, when in presence of children showing symptoms of urinary obstruction".

RESUME ET CONCLUSIONS

On y présente deux cas de vrais polypes pédonculés de l'urètre postérieur en faisant un brève révisión sur cette rare entité urologique.

Chez tous deux cas la symptomatologie prédominante était du type obstructif et on a atteint le diagnostic au moyen de la urétrocistographie mictionnelle, et c'est pourquoi les auteurs insistent pour que chez les enfant avec des symptômes d'obstruction urinaire on doit faire la recherche radiographique mentionnée après l'urographie descendante.

BIBLIOGRAFIA

- 1.—*Campbell:* Clinical Pediatric Urology. Saunders, 1951.
- 2.—*Scott:* Urethral Papiloma in an Infant. J.A.M.A. 7: 370, 1938.
- 3.—*Flanagan, Kiefer and Mc Donald:* Journal of Urology. Vol. 90: No. 2, Agosto, 1963. Pág. 200.
- 4.—*Herman:* Practice of Urology. Saunders, 1938.
- 5.—*Nesbit:* The Genesis of Benign Pólip in the Prostatic Urethra. Journal of Urology. 87: 416: 1962.
- 6.—*Morales, J. C:* Uretrocistografía Miccional. Revista de la Confederación Médica Panamericana No. 1, Vol. 10, 1963.