

Meningitis a Klebsiella

(Caso clínico)

Por los Dres.:

JOSÉ M. MIR DEL JUNCO(*) Y SILVIO O. RUIZ MIRANDA(**)

Muchos son los agentes causantes de Meningitis, pero entre ellos es raro que invada el Sistema Nervioso Central la *Klebsiella*, no obstante cuando lo hace constituye un gran problema su terapéutica, tanto en el niño como en el adulto.¹

En el Philadelphia General Hospital (Blockley Division), de todos los casos de Meningitis existentes en dicho Centro, tan solo el 1.5% eran debidos al Bacilo de Friedlander.

El foco primario de infección principalmente se halla localizado a nivel del aparato respiratorio, oído medio, aparato genitourinario, gastrointestinal, así como en las articulaciones, o debido a causas post-traumáticas (intervenciones quirúrgicas, accidentes) etc.

Si difícil es encontrar una afección del aparato respiratorio, o de otros aparatos, debida a *Klebsiella* más difícil será hallar una Meningitis como complicación de aquellas.² Spivack refiere que de seis casos observados en el Philadelphia Gral. Hosp. tres tenían como foco primario de infección el oído medio, dos en el aparato respiratorio y uno en el seno frontal. El período de incubación es variable, desde la infección hasta las primeras manifestaciones meningíticas

pueden transcurrir una semana o más días.³

Las edades en las cuales se ha visto la afección oscila entre los recién nacidos y los 73 años, predominando en el sexo masculino, pero es más frecuentemente observado en prematuros y en distróficos.

La sintomatología no difiere en nada de otro tipo de Meningitis, se puede observar. Cefaleas, irritabilidad, vómitos, frecuentemente en proyectil, postración, escalofríos, convulsiones, fiebre, taquicardia, respiración irregular, contractura muscular, signo de Kernig, Brudzinski, delirio, estupor, coma, herpe labial. Una fontanela hipertensa, edema de la papila óptica, petequias, púrpuras, etc. Aunque hemos de señalar que en los lactantes la rigidez de nuca y del dorso es frecuente que falten, ya que en ocasiones el niño tan sólo tiene irritabilidad como único síntoma.⁴

En cuanto al líquido cefalorraquídeo en él ha de existir hipertensión, un aumento de las proteínas, la glucosa debe ser baja y debe existir un aumento de las células a predominio de polimorfonucleares; como existe en toda Meningitis Bacteriana Purulenta.

Antes de los quimioterápicos y antibióticos la supervivencia era mínima. Bell señala que después de la utilización de tales medidas terapéuticas, la morta-

(*) Jefe del Dpto. de Neumología, Hospital Infantil Docente "A. A. Aballí".

(**) Interno Rotatorio.

lidad ha descendido en un 50%.¹ Montuschi hace la observación que de 60 casos tan sólo cuatro se recuperaron antes de empezar el uso de dichos medicamentos.² Spivack refiere que de un total de 151 casos 107 murieron y 44 se recuperaron y de ellos corresponden 46 muertes y 40 vivos con la administración de las nuevas armas terapéuticas, viéndose con ello reflejado el descenso de la mortalidad de que antes hacíamos referencia.

Por lo tanto, podemos considerar que el tratamiento de elección es a base de quimioterápicos y antibióticos (de preferencia de amplio espectro) y entre ellos las sulfas, la estreptomina y el cloranfenicol son los más usados, sólo o combinados, utilizándose de preferencia el que el antibiograma nos señala como susceptible.

Spivack también señala que en las necropsias realizadas se han encontrado abscesos metastásicos en riñones, hígado y pulmones³. También indica que la muerte es más frecuente en el sexo masculino que en el femenino con una relación de 5-1.

En la literatura médica existían 119 casos hasta 1951 (Thompson) más tarde se reportaron 21 casos nuevos, Spivack tiene 11 casos reportados en 1957, que con otros 5 reportados recientemente hacen la suma de 156 casos (dos de ellos fueron reportados en Cuba en los años 1938 y 1940).

Vamos a tratar brevemente el caso en cuestión.

M.G.N. Hist. Clínica 58478. Edad 6 meses. Sexo femenino. Raza negra.

Fecha de Nac. 29-7-63. Ingresó el 25-2-64 a los 6 meses de edad con un peso 15.5 libras. Circunferencia cefálica de 45 cms.

Antecedentes Patológicos Familiares: Tres hermanos fallecidos con convulsiones.

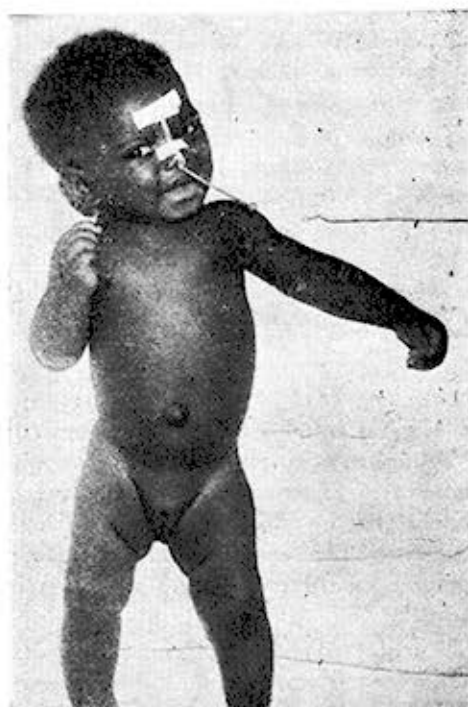

Fig. 1. Se observa contractura del miembro superior izquierdo

Antecedentes Patológicos Personales: Parto distócico. Vacunada BCG al nacer, diarreas.

Motivo de Ingreso: Convulsiones. . .

Historia de la enfermedad actual. Desde hace 2 noches, disnea, no sabemos temperatura, ayer por la tarde convulsiones. (La historia no ofrece más datos.)

Examen físico. Fiebre, fontanela anterior hipertensa, roncós diseminados en ambos hemitórax, secreción nasal, convulsión tónica del M.S.I. Discreta hipertensión de los 4 miembros. Desviación conjugada de los ojos. No rigidez de nuca, no Kernig, no Brudzinsky. No contractura de los músculos abdominales.

Se le pone tratamiento como a una Meningitis purulenta a base de Cloran-

fenicol, Penicilina y Triple Sulfa, ya que se le hizo punción lumbar y el líquido era purulento, mientras que esperábamos el resultado bacteriológico que fue el siguiente: el microorganismo aislado presentó los siguientes caracteres: bacilo pequeño, Gram negativo, aerobio, con cápsula, con tendencia a formar parejas, no esporulado, inmóvil que creció abundantemente en el medio agar san-

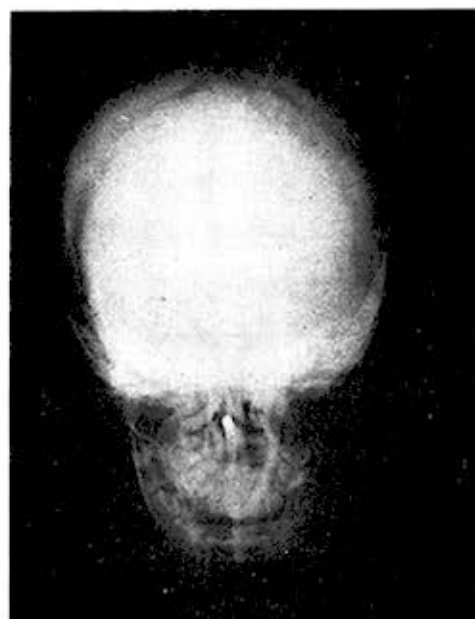


Fig. 2
Figs. 2 y 3. Rx de Cráneo. Diastasis de las suturas craneales.
Fontanela mayor prominente.—Dr. Romero Márquez

hace que lo clasifiquemos como una bacteria perteneciente a la familia Enterobacteriaceas, grupo *Klebsiella*. El antibiograma realizado por el método de difusión con discos suministrados por el Instituto de Higiene, mostró que el germen era susceptible a la Estreptomocina, Tetraciclina, Novobiocina, Neomicina y Furodone. Dr. Mallowany.

El Hemograma del día 26-11-64. Hematíes: 2.700.000, Leucocitos: 20.000, St.: 6, Sg. 87, Linf.: 7, Hematocrito: 23, C.H.C.M. 28% marcada hipocromía y anisocitosis.

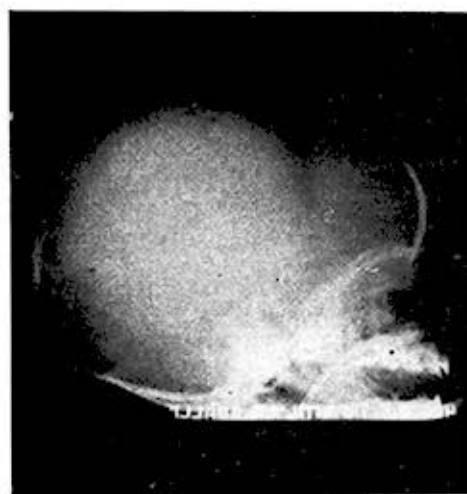


Fig. 3

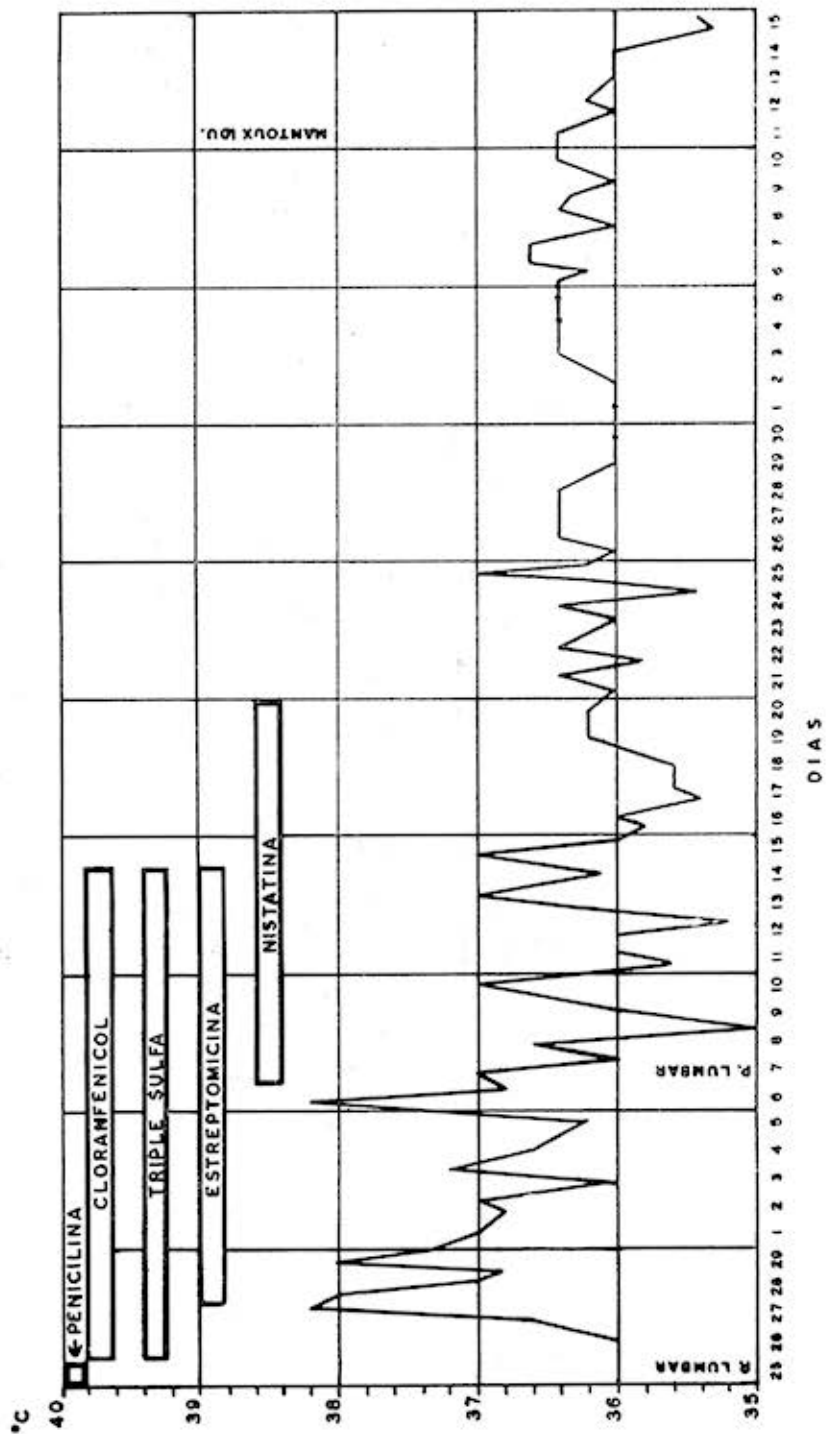
gre, desarrollando colonias grisáceas de mediano tamaño y de consistencia extremadamente mucosa.

Haciendo el estudio bioquímico, este germen resultó ser un fermentador de la lactosa, sacarosa, salicina y glucosa. No formó ácido sulfhídrico ni Indol. Utilizó el citrato como única fuente de carbono. Desdobló la urea en amoníaco después de 48 horas de incubación. Ello

Eritrosedimentación de 95.

Exudado faríngeo: Gram Cocos y Diplococos Gram +. Algunos Bacilos Gram — Bacilos Gram + escasos. V. St. No se observan Bac. con Gránulos Metacromáticos.

Rx Placas Frontal y Lateral de cráneo (Fig. 2 y Fig. 3). Diastasis de las suturas craneales así como fontanela anterior prominente. Dr. Romero Márquez.



En Figs. 4 y 5 Rx de Pulmones. Engrosamiento del cuerno superior del hilio derecho de aspecto inflamatorio. Dr. Romero Vázquez.

En el primer L. C. R. como dijimos anteriormente era de color opalescente.

Proteínas 121 mg/100ml. Glucosa 30 mg/100ml. Cloro 600 mg/100ml. Células 964 por mm. cúbico a predominio de Polimorfonucleares: 87%. Estos fueron los resultados de los primeros momentos de ingresar a la paciente, y de inmediato se le suspendió la Penicilina y empezó la administración de Estrep-

de ser hipermétrape. OI. Papila astigmática, vasos en las mismas condiciones.

Otoscopía: Oído Derecho: Tímpano normal. Oído Izq.: Tímpano ligeramente deslustrado. Como se puede observar en la Hoja de Temperatura inmediatamente que llegó el examen bacteriológico y el antibiograma se le instituyó el tratamiento antes señalado. Debido a la contractura de los múscu-

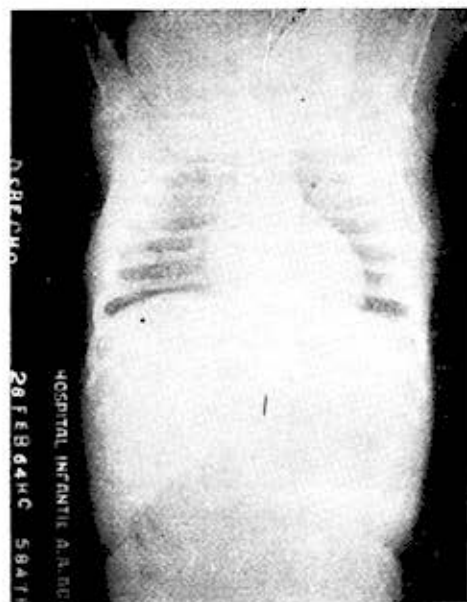

Fig. 4

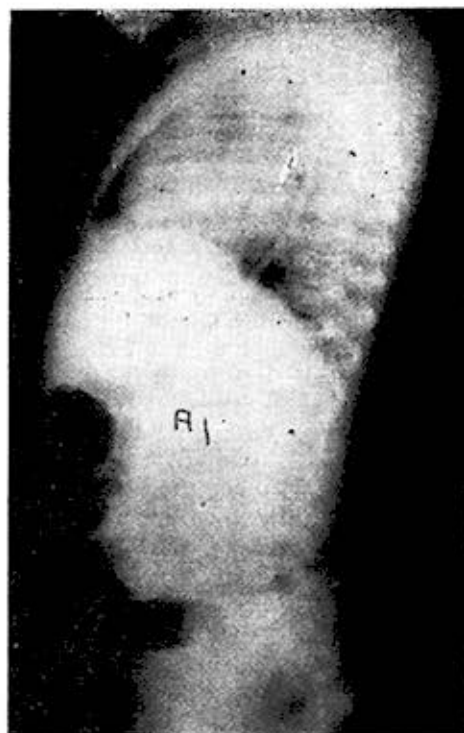


Fig. 5

Figs. 4 y 5. Rx de Pulmones. Engrosamiento acentuado del cuerno superior del hilio derecho, de aspecto inflamatorio.—Dr. Romero Márquez

tomicina, combinada con Cloranfenicol y Triple Sulfas. También se le indicaron otros exámenes.

Fondo de Ojo. OD. Papila luce ligeramente pálida, vasos finos (disminución del calibre arteriovenoso) a pesar

los maseteros se le pasó una sonda a la paciente para alimentarla por gabaje, como puede observarse en las Fig. 1 y Fig. 5.

También se le hidrató y más tarde fue necesario pasar una transfusión de

sangre. Podemos observar cómo los síntomas y la fiebre van regresando lentamente y a los 19 días después de su ingreso la niña se mantiene asintomática.

Al darle el alta se encuentra en buen estado, sin secuelas inmediatas. No obstante ello se le ordenó seguir viniendo por Consulta Externa al Neurólogo, así como electroencefalogramas seriados, para poder descartar las posibilidades de secuelas tardías.

SUMARIO

Presentamos un caso de Meningitis a *Klebsiella* en una niña de 6 meses de edad (tercera observación en nuestro medio).

El tratamiento recibido fue a base de Cloranfenicol, Estreptomina y Triple Sulfas. Se obtuvo curación sin secuelas de inmediato. Recomendándosele exámenes neurológicos e incluyendo electroencefalogramas cada 6 meses durante 2 a 3 años para detectar secuelas tardías.

BIBLIOGRAFIA

- 1.—*Bell A. Ll., Jr.*: Treatment of meningitis due to Friedlaender's Bacillus review of specific therapy and report of a case successfully treated with streptomycin and sulfadiazine that failed to respond to Chlortetracycline *New. Engl. J. Med.*, 252: 1026-29, 1955.
- 2.—*Montuschi E.*: A case of Bacterium Friedlaender's Meningitis. *Brit. Med. (Vol. 1)*: 1272-3, 1954.
- 3.—*Spivak A.P.*: *Klebsiella* Meningitis, *Amer. J. Med.* 22: 865-71, 1957.
- 4.—*Nelson W. E.*: Tratado de Ped. VII edic., pp. 924, Coop. Libro FEU, 1961.
- 5.—*Escobar Aces, A.*: Meningitis a *H. Influenzae* seguida de Meningitis a *Klebsiella*. *Bol. Soc. Cub. Ped.* 12: 341, 1940.
- 6.—*García Montes, G. y Aballes Real, W.*: Meningitis purulenta a Neumobacilo de Friedlaender curado con Dagenon. *Bol. Soc. Cub. Ped.* 1: 5, 1938.