

## *Tumores intrarraquídeos en la infancia*

Por los Dres.:

L. KARAGUIOSOV Y E. WOOD PORTUONDO

Los tumores intrarraquídeos en la infancia son raros, su cuadro clínico y su estructura histológica muestran diferencias comparándolos con el de los adultos.

En 1944 Hamby ha recolectado de la literatura mundial solamente 214 casos. Más tarde con el desarrollo de la neurocirugía infantil el número de casos ha aumentado, pero todavía las estadísticas personales no son muy elevadas. En 1952 el Dr. Valdés Rodríguez reportó 11 casos. En 1954 Ingrahan y Matson han reportado 63 casos, Svien, Thelm y Kaplam en el mismo año 41 casos. Austin en 1959 reportó 30 casos. Nuestro propósito es adicionar a esa lista ya mencionada 9 casos que hemos observado en el Departamento de Neuropediatria del Hospital de Neurología durante 2½ años, comprobados quirúrgica y dos anatómicamente. La edad en nuestros pacientes fluctuó entre 11 meses y 9 años, 5 casos eran portadores de tumores intramedulares y 4 extramedulares.

### CUADRO CLINICO

Como es habitual, en nuestros casos también fue observado macroscópicamente que los tumores intramedulares ocuparon una zona extensa de la médula, en 4 casos 6 ó más segmentos medulares y en 1 caso 3 segmentos solamente (Fig. 1).

Su localización fue:

- 1 caso región bulbo cervical
- 2 casos región cervicodorsal
- 2 casos región dorsolumbar.

En tres de los cinco casos durante la exploración quirúrgica se hizo examen biopsico que demostró astrocitoma de baja malignidad.

El inicio del cuadro clínico de los casos con tumores intramedulares no fue característico: En tres casos comienza con dolor sin localización ni características específicas, siendo dicho síntoma no constante y por esa causa algunos pacientes fueron tratados equívocamente como si fuesen portadores de otra patología. Un caso fue operado erróneamente con una laparatomía exploradora. Los otros dos casos de los cinco pacientes comienzan con déficit motor discretos. En todos los casos a pesar de que en la exploración quirúrgica se encontró una enorme invasión del tumor, los trastornos motores y sensitivos fueron poco marcados comparándolos con la extensión de su patología. Los trastornos esfinterianos sólo fueron observados en tres casos.

En el grupo de los tumores extramedulares todos los casos mostraron características malignas. Encontramos dos pacientes con simpaticoblastoma. En uno de ellos la tumoración era en forma

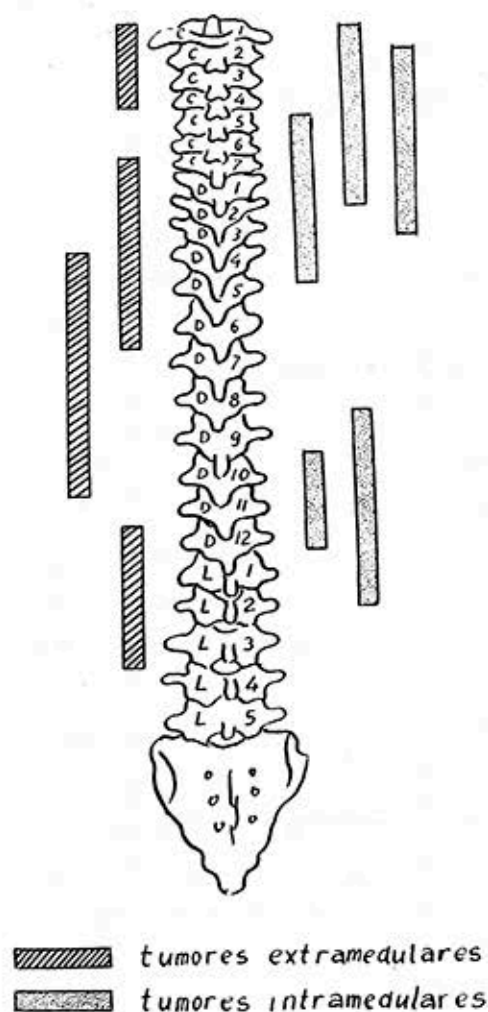


Fig. 1

de reloj de arena con una porción extradural en región dorsolumbar y otra porción con tamaño de  $8 \times 4$  cms. en cavidad abdominal paravertebral (Figura 2). Este tumor se expresaba clínicamente con trastornos medulares ligeros de 15 días de evolución y la porción abdominal no fue diagnosticada. El otro caso con simpaticoblastoma la localización fue extradural en región cervicodorsal y en las placas simples de pulmones se observó una imagen redondeada en mediastino izquierdo, la evolución fue corta, un mes aproximadamente y su característica consistió esencialmente en disfunción motora.

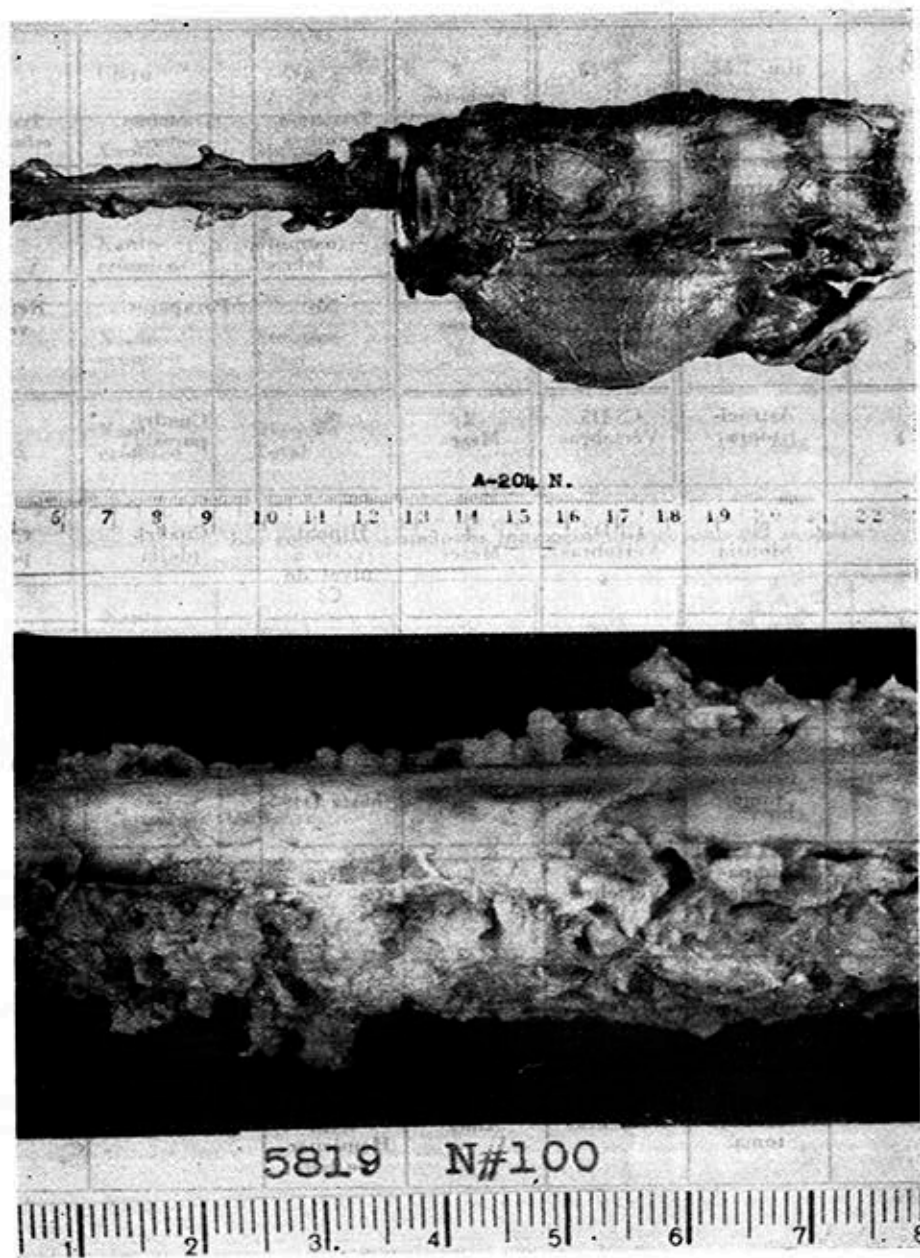
No obstante un caso portador de un ganglioneuroblastoma su evolución es de 4 años, y su cuadro clínico comenzó con tumoración del lado izquierdo del cuello y al final de su evolución presentó cuadriparesia discreta. En un caso portador de un linfosarcoma la tumoración era localizada en espacio extradural entre las vértebras D4 D10, con invasión a través de los agujeros de conjunción del lado derecho hacia la región torácica, clínicamente mostraba paraplejía con trastornos esfinterianos de 5 meses de evolución (Fig. 3). Para los cuatro casos es característico el gran tamaño de la tumoración y la invasión simultánea de las regiones intrarraquídeas y extrarraquídeas.

El siguiente cuadro nos expone los datos del líquido cefalorraquídeo.

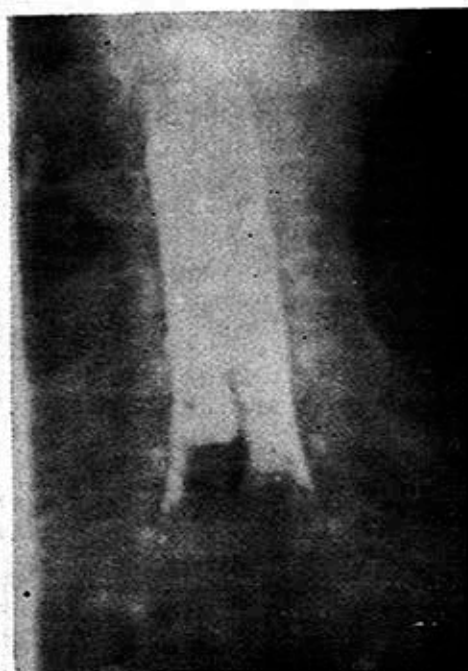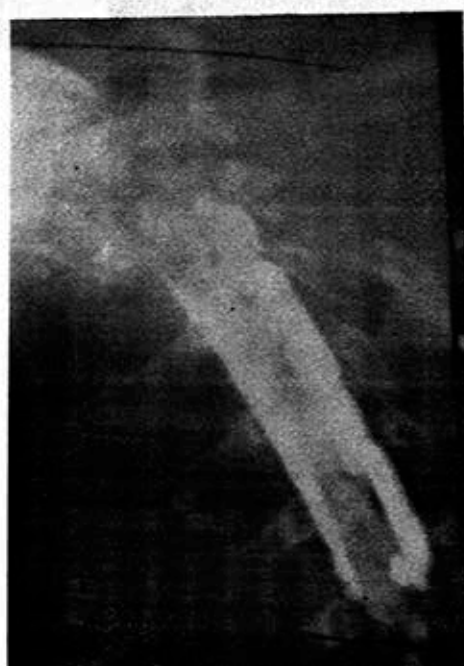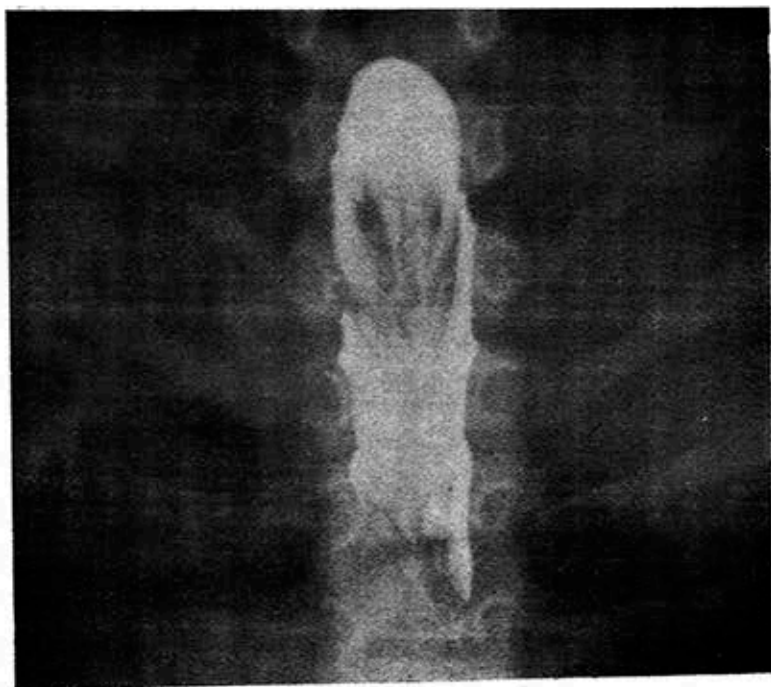
Nombre H. C. Edad	Color	Queckend- steadt	Células	Glucosa	Proteínas	Pandy
R. C. 1015 18 meses	Claro	No	2	55%	55.7 mlg	No
D. M. 11053 1½ años	Xanto- crómico	Bloqueo Parcial	0	No	579 mlg	No
A. R. 5511 3½ años	Xanto- crómico	Bloqueo Parcial	35.5	55%	193 mlg	4 +
G. M. 4266 5 años	Xanto- crómico	Bloqueo Total	No	No	Elevadas	No
A. A. 7800 9 años	Xanto- crómico	Bloqueo Total	45	79%	1930 mlg	4 +
B. C. 11282 11 meses	Las repetidas punciones lumbares solo se obtenía sangre					
F. M. 2487 18 meses	Xanto- crómico	Bloqueo Total	5	50%	578 mlg	4 +
L. L. 5819 3 años	Xanto- crómico	Bloqueo Total	165	No	No	No
D. B. 10411 5 años	Claro	Libre	45	No	964 mlg	4 +

El siguiente cuadro nos muestra los detalles motores, sensitivos, esfinterianos, evolución preoperatoria, tipo de tumor y localización.

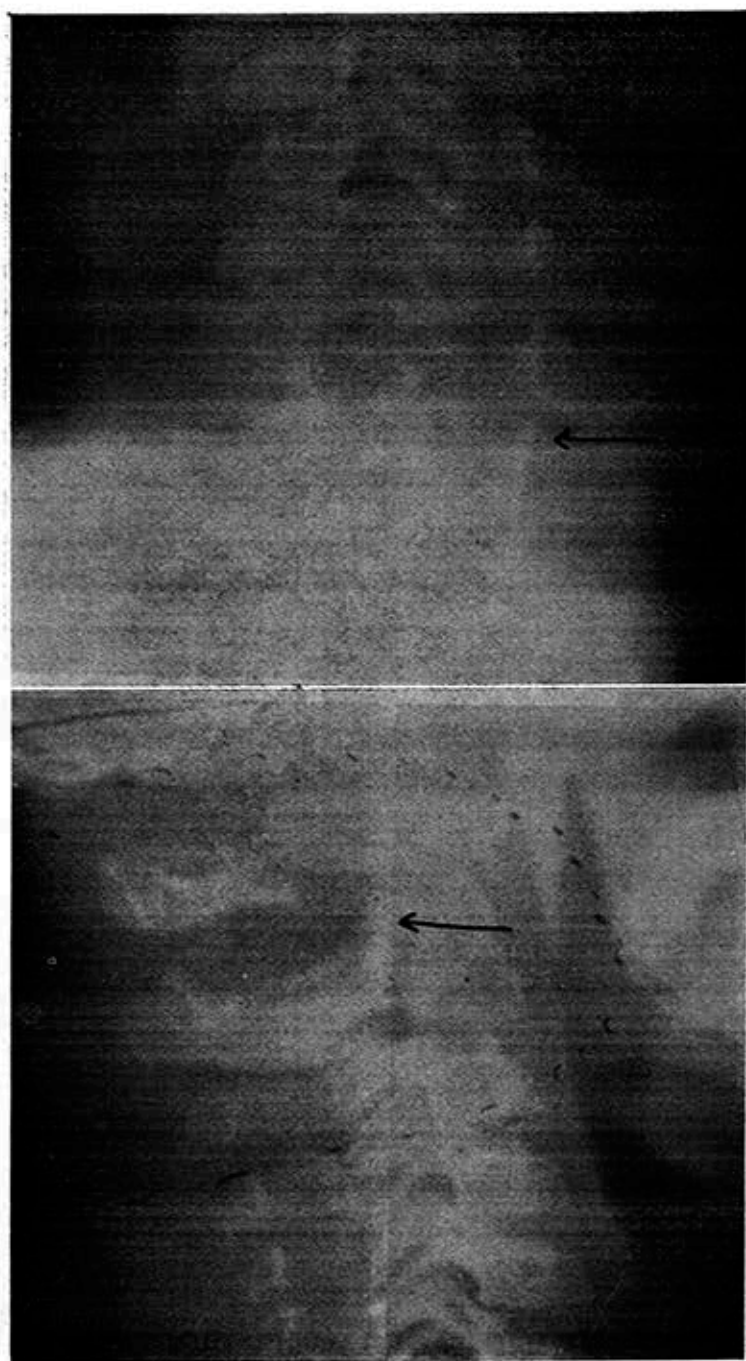
Nombre H. C. Edad Sexo Raza	Tipo de Tumor	Localización	Evolución preoperatoria	Trastornos sensitivos	Trastornos motores	Trastornos esfinterianos
R. C. 1015 18 meses M - M	Astroci- toma grado II	D9-L2 Vértebras	9 Meses	No	Paraparesia	Retención vesical
D. M. 11053 1½ a F - B	Astroci- toma	D10-D12 Vértebras	13 Meses	No	Paraparesia	Retención vesical
A. R. 5511 3½ a M - B	Astroci- toma	C5-D5 Vértebras	2 Meses	No	Cuadri- paresia	No
G. M. 4266 5 años M - B	No biopsia	C1-D2 Vértebras	4 Meses	Hipoal- gesia a nivel de C3	Cuadri- plejía	Consti- pación
A. A. 7800 9 años M - B	No biopsia	C2-D3 Vértebras	10 Meses	No	Cuadri- paresia	No
B. C. 11282 11 m M - B	Simpa- ticoblas- toma	D12-L3 Vértebras	1 Mes	Hipoal- gesia hasta D12	Paraparesia	Relajación vesical
F. M. 2487 18 m M - B	Simpa- ticoblas- toma	C7-D6 Vértebras	1 Mes	No	Paraparesia	Retención vesical
L. L. 5819 3 años F - B	Linfo- sarcoma	D4-D10 Vértebras	5 Meses	Hipoal- gesia hasta D2	Paraple- jía	Relajación vesical
D. B. 10411 5 años M - B	Ganglio neuroblas- toma	C1-C4 Vértebras	4 Años	Hipoes- tesia Hemicuer- po izq.	Cuadri- paresia	Retención vesical



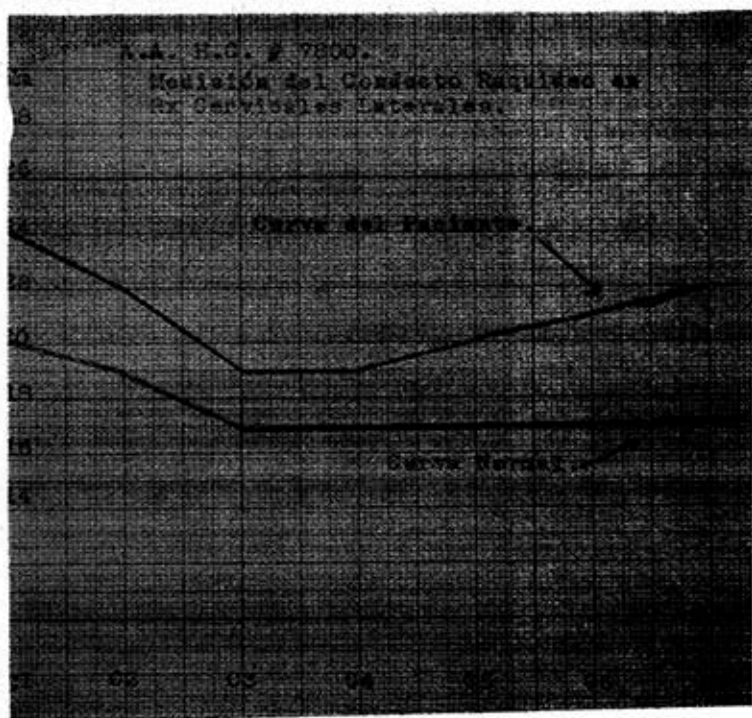
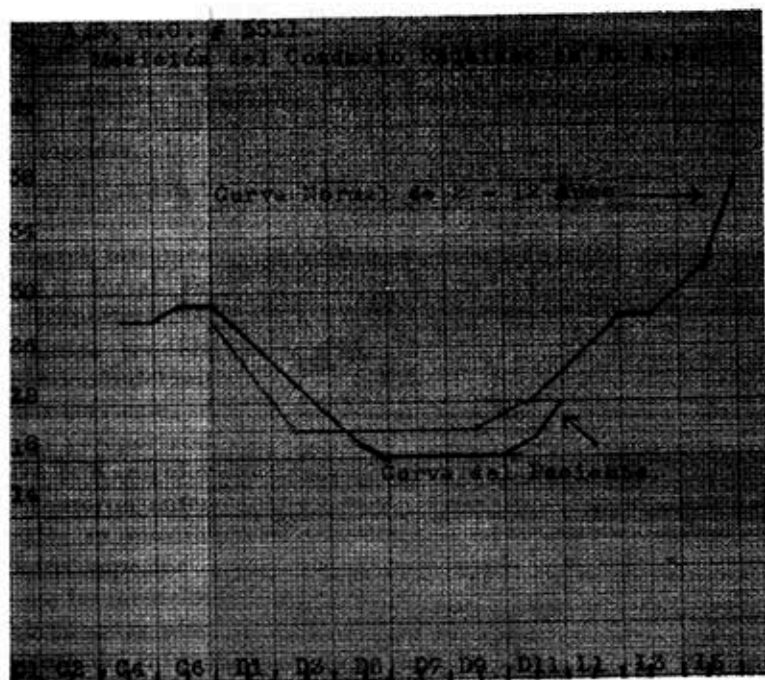
*Figs. 2 y 3*



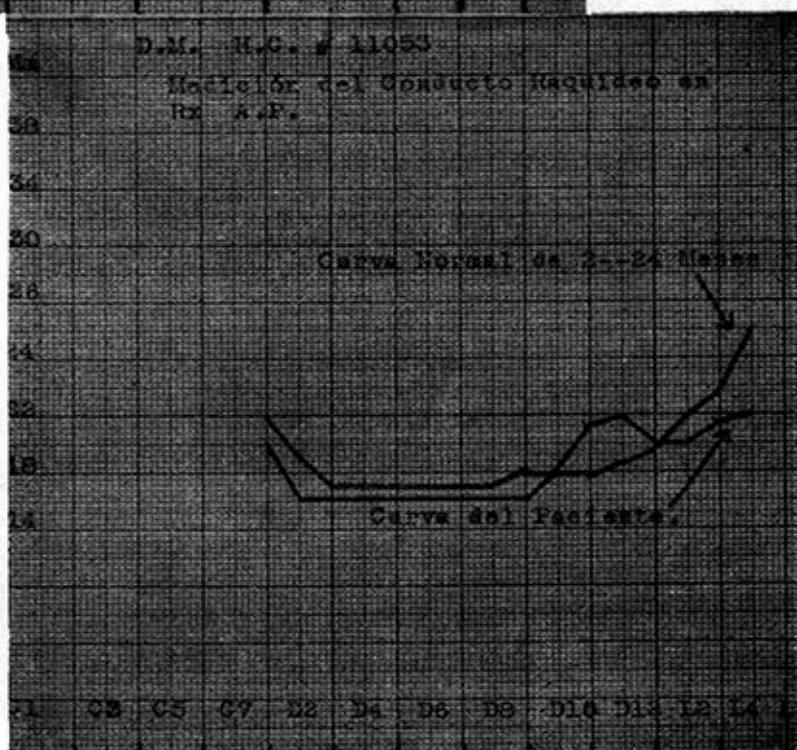
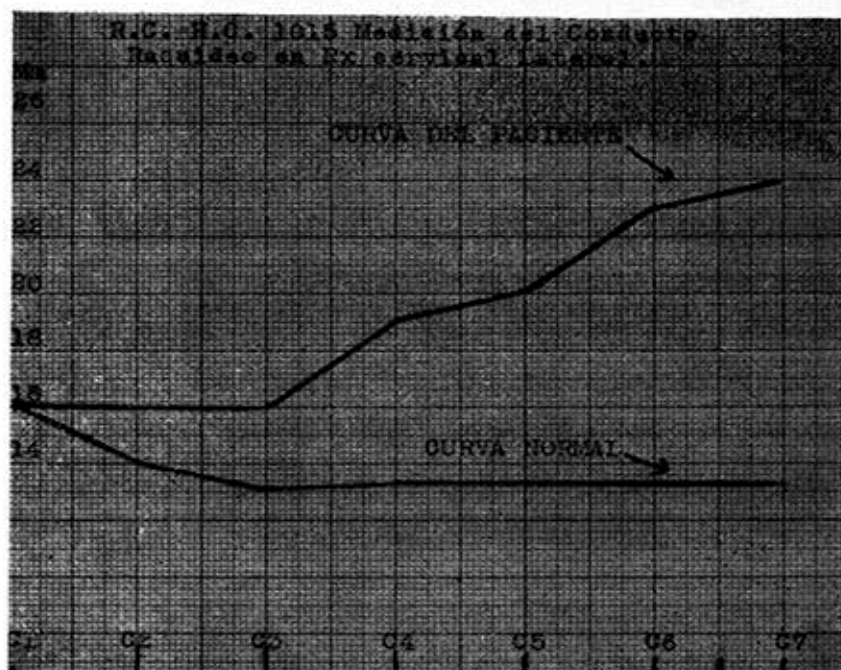
*Figs. 4, 5 y 6*



*Figs. 7 y 8*







## ESTUDIO RADIOLOGICO

En la mayoría de los casos los datos que se obtuvieron en los Rayos X simples fueron significativos de una lesión ocupativa en el conducto raquídeo, lo cual fue reafirmado más tarde por la mielografía.

Los datos de placas simples obtenidos en el grupo de pacientes portadores de tumores intramedulares fueron: Grupo Cérvidorsal. En los Rayos X simples ánteroposteriores las mediciones del conducto raquídeo demostraron ensanchamiento del mismo. En las placas laterales cervicales se observó un signo descrito y reportado por uno de nosotros (Dr. L. Karaguiosov) consistente en que el contorno anterior de los arcos vertebrales se mostraban rectificadas y su límite superior agudo. (Fig. 4). Así como las mediciones del conducto raquídeo en estas placas confirmó ensanchamiento del mismo. (Fig. 5).

En dos casos portadores de tumores intramedulares dorsolumbares las placas simples ánteroposteriores donde se realizaron mediciones del conducto raquídeo se comprobó ensanchamiento del canal.

En los pacientes con tumores extramedulares los datos más importantes que se obtuvieron en los RX simples fueron: En las placas ánteroposteriores se efectuaron mediciones del conducto raquídeo encontrándose el mismo ensanchado a nivel de la tumoración. Igual signo se encontró en las placas cervicales laterales de los pacientes que su patología estaba a nivel. Además se encontró el signo antes mencionado de rectificación del reborde anterior de los arcos vertebrales y en un caso portador de un tumor tipo ganglioneuroblastoma en forma de reloj de arena se apreció dilatación del agujero de conjunción entre CL y C2. (Fig. 6). La mielografía se efectuó en 7 de los casos, inyectándose

el medio de contraste (Myodil) por vía lumbar y en un solo caso se usó además la vía cisternal.

En cuatro casos de tumores intramedulares en que se efectuó la mielografía, se observó detención total de la columna de contraste a nivel del límite inferior de la tumoración. En dos de ellos la detención del medio opaco presentaba imagen típica, con mayor densidad de la columna opaca hacia las vainas de las raíces (Figs. 7 y 8).

En los casos con tumores extramedulares también se observó una detención completa del medio contraste y la imagen más típica fue la del paciente portador del ganglioneuroblastoma en que la columna de contraste se detenía a nivel de C2 con un borde irregular con tendencia a circunscribir una imagen circular.

## CONDUCTA TERAPEUTICA

La conducta quirúrgica que fue empleada por nosotros consistió, en los tumores intramedulares efectuar laminectomía descompresiva y biopsia cuando en la superficie de la médula no hay vasos y hay evidencia de infiltración tumoral.

En los tumores extramedulares se trató de extirpar totalmente la porción intrarraquídea, que se logró en dos casos. En un caso (con ganglioneuroblastoma) se dejó una porción pequeña adherida firmemente al bulbo raquídeo. Un paciente falleció sin operación. De los 9 casos que en el presente artículo se reportan, 7 se trataron con radioterapia. Los otros dos casos fallecieron, uno en el período postoperatorio y otro sin haber sido operado.

## RESUMEN

Los autores presentan 9 casos con tumores intrarraquídeos en niños: cinco

de esos casos son intramedulares de tipo astrocitoma y 6 extramedulares. 2 simpaticoblastomas, un linfosarcoma y un ganglioneuroblastoma. Se describe brevemente el cuadro clínico. Se ha observado

cierta mejoría después de una laminectomía descompresiva y radioterapia.

En los extramedulares se ha tratado de extirpar totalmente. Dos casos fallecieron. Y dos mejoraron su cuadro clínico.

#### BIBLIOGRAFIA

- 1.—*Austin, A.*: Tumors-Intraspinal, Pediatric neurosurgery, 351-370, 1959.
- 2.—*Hamby, W. B.*: Tumors in the spinal canal in childhood. II Analysis of the literature of a subsequent decade (1933-1942) report of a case of meningitis due to an intramedullary epidermoid communicating with a dermal sinus. J. Neuropath and Exper. Neural., 3: 397-412, 1944.
- 3.—*Ingrahan, F. and D. Matson*: Neurosurgery of Infancy and childhood, 1954.
- 4.—*Karaguiosov, L.*: Cambios radiológicos en los arcos vertebrales y en diámetro anteroposterior del conducto raquídeo en tumores medulares cervicales. Obras científicas de I.S.U.L. Sofía, 1961.
- 5.—*Svien, H. J., Thelm, E. P. and L. I. Kaplan*: Intraspinal tumors in children. J.A.M.A. 155. (959-961), 1954.
- 6.—*Valdés Rodríguez, A. G.*: Tumores intraspinales primitivos en el niño, Tesis. 1952.