

# *Anomalías vasculares múltiples en un caso de aneurisma de la arteria calloso marginal de un niño*

Por los Dres.:

HUMBERTO HERNÁNDEZ ZAYAS,<sup>(\*)</sup> ANTONIO FERNÁNDEZ-BOUZA,<sup>(\*\*)</sup>

GIL MARÍN FERNÁNDEZ,<sup>(\*\*\*)</sup> JUAN AMADO DÍAZ SARDUY,<sup>(\*\*\*\*)</sup>

BONIFACIO RIVAS MARTÍN<sup>(\*\*\*\*\*)</sup>

## INTRODUCCION

Alpers<sup>2</sup> afirma que entre el 0.5 y el 1.5% de los casos de autopsia tienen aneurismas intracraneales, pero su diagnóstico en la infancia constituye una excepción. De la serie de Wilson y col.<sup>11</sup> de 143 casos, el más joven tenía 14 años. Dandy solamente observó un caso menor de 10 años en 108 casos,<sup>4</sup> igual que MacDonald y Korb,<sup>6</sup> en 1125 casos.

Por otra parte, los aneurismas saculares periféricos tienen mucha menor frecuencia que los del polígono<sup>2, 4, 11</sup>, no llegando en todas las series ni al 20% del total, y en particular son menos frecuentes los de la arteria calloso marginal. Hamby<sup>2</sup> no ha encontrado ninguno en su revisión de 1352 casos.

Acompañando a los aneurismas intracraneales se han descrito anomalías vasculares con mayor frecuencia que en

los casos en los cuales no existen dichos aneurismas.<sup>2, 4, 8</sup> Las más frecuentes anomalías vasculares observadas son las disposiciones atípicas de las arterias comunicantes.<sup>2, 4</sup> Se han observado con relativa frecuencia otras anomalías, como por ejemplo, persistencia de la comunicación carótido-basilar<sup>7, 9</sup>, coartación de la aorta torácica, estenosis de la aorta abdominal y ausencia del cuerpo calloso.<sup>5</sup>

## CASO CLÍNICO

A. P. R. Expediente No. 9408, Hospital Infantil de Santiago de Cuba.

Paciente del sexo masculino, de 9 años de edad, de la raza blanca, que ingresa al Hospital Infantil el día 30 de julio de 1965 con el siguiente cuadro clínico: Cefalea intensa, obnubilación, hemiplejía izquierda y signos meníngicos, consistentes en rigidez de nuca, Kernig y Brudzinski.

Se le practica punción raquídea obteniéndose un líquido cefalorraquídeo xantocrómico y se diagnostica clínicamente como anomalía vascular del hemisferio derecho, posiblemente con un hematoma intraparenquimatoso.

Cinco días antes en el Hospital de Banes —del cual fue remitido— había

(\*) Neurocirujano de los Hospitales Provincial e Infantil de Santiago de Cuba.

(\*\*) Radiólogo de los Hospitales Provincial e Infantil de Santiago de Cuba.

(\*\*\*) Neurocirujano de los Hospitales Provincial e Infantil de Santiago de Cuba.

(\*\*\*\*) Radiólogo de los Hospitales Provincial e Infantil de Santiago de Cuba.

(\*\*\*\*\*) Neurocirujano de los Hospitales Provincial e Infantil de Santiago de Cuba.

sido ingresado con intensa cefalea y pérdida del conocimiento de siete horas de duración.

En la sala evoluciona disminuyéndole la cefalea, sale de la obnubilación, per-

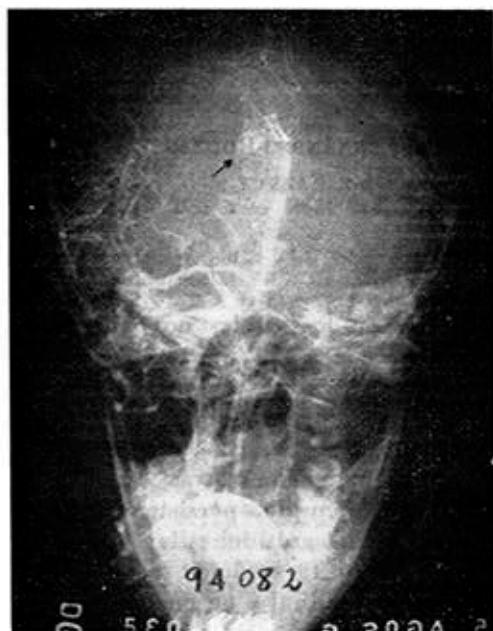

Fig. 1. Angiografía carotídea derecha. Aneurisma señalado con flecha.

sistiendo la hemiplejía y los signos meníngeos casi sin cambios.

El día 6 de agosto se le practica bajo anestesia general angiografía carotídea bilateral y angiografía vertebral izquierda. Las dos primeras utilizando la técnica de punción percutánea con trocar de Cournand calibre 18 y la angiografía vertebral con la técnica de punción percutánea de la arteria axilar con un trocar de Seldinger pasando un catéter Odman-Ledin (verde) hasta la subclavía en el origen de la vertebral.

El día 9 de agosto inicia nuevamente cefalea muy intensa, persistiendo todos los demás signos. El líquido cefalorra-

quídeo obtenido en esa fecha era hemorrágico.

El día 10 de agosto, bajo anestesia general, se le practica arteriografía vertebral derecha con la misma técnica descrita para la izquierda, lográndose en esta ocasión, cateterizar selectivamente la arteria vertebral.

Los exámenes de laboratorio fueron todos normales a excepción hecha de los líquidos cefalorraquídeos practicados; el del día del ingreso dio: 159 cel/mm<sup>3</sup>, 42.5 mgr. de glucosa, 60.2 mgr. de proteínas, Pandy ++.

Líquido de aspecto rojizo xantocrómico.

El día 4 de agosto: 270 cel/mm<sup>3</sup>, 32 mgr. de glucosa, 39.2 mgr. de proteínas. Hematíes crenados.

Líquido cefalorraquídeo hemorrágico del día 9 de agosto no se envió al laboratorio.

Las radiografías simples de cráneo en posiciones pósterioanterior y laterales,

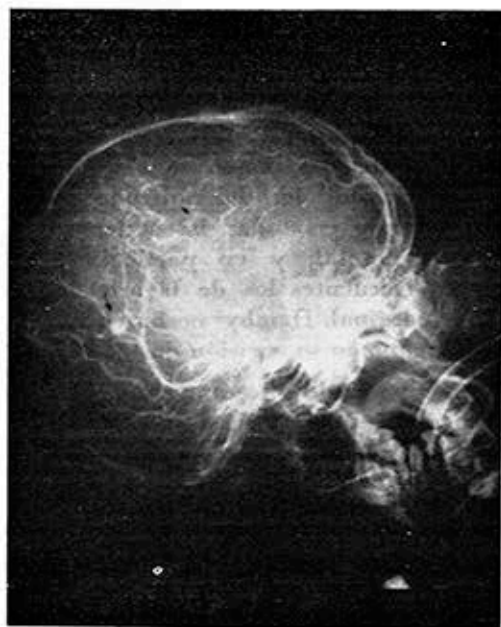


Fig. 2. Angiografía carotídea derecha, vista lateral. Aneurisma señalado con flecha.

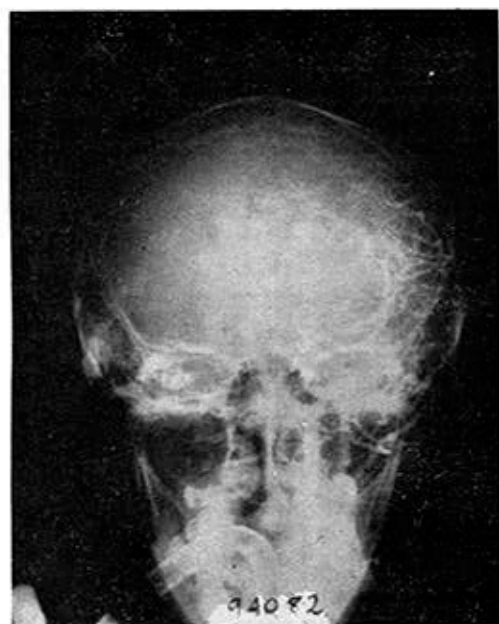

Fig. 3. Angiografía carotídea izquierda. Zona de estenosis en sífón carotídeo de 50%.

así como las placas pósteroanterior y lateral de tórax fueron normales.

Los estudios angiográficos mostraron:

*Angiografía carotídea derecha:* En la arteria calloso marginal, 2 cm después

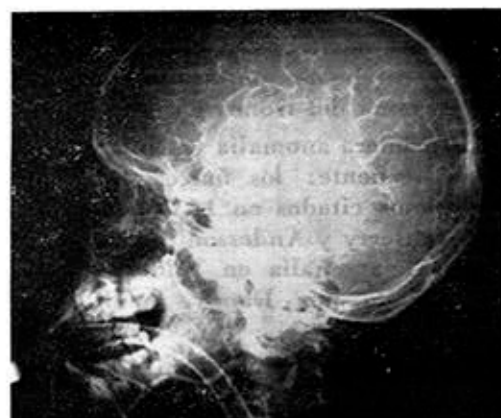

Fig. 4. Angiografía carotídea izquierda. Zona de estenosis de 50% en sífón carotídeo.

de su origen se observa una imagen por adición de forma circular, de 1.5 cm. de diámetro, de densidad de medio de contraste opaco. Las arterias pericallosas están desplazadas 1.3 cm. de la línea media hacia el lado izquierdo. Por vía derecha se llenan ambas cerebrales anteriores. (Figs. 1 y 2).

#### CONCLUSION

Aneurisma sacular de la arteria calloso marginal derecha con hematoma intraparenquimatoso frontal posterior.

*Angiografía carotídea izquierda:* Zona de estenosis aproximadamente del 50% de la luz del sífón carotídeo en su porción cavernosa. No hay llenado de la cerebral anterior. (Figs. 3 y 4).

*Angiografía vertebral izquierda:* La arteria vertebral izquierda se continúa con la arteria cerebelosa pósteroinferior.

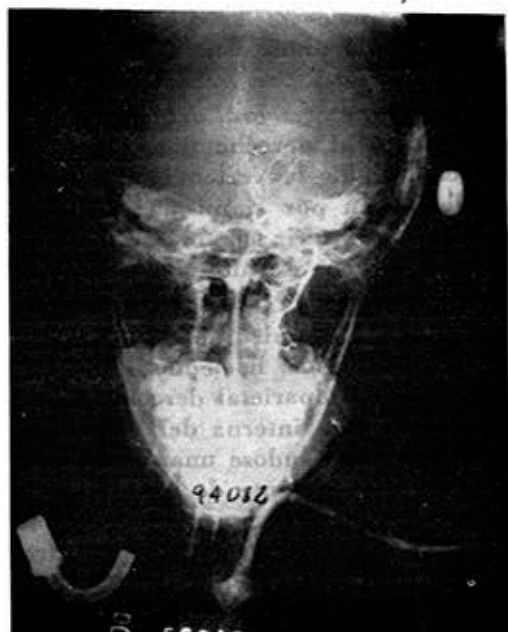


Fig. 5. Angiografía vertebral izquierda. La arteria vertebral se continúa con la cerebelosa pósteroinferior y no se une con la del lado opuesto.

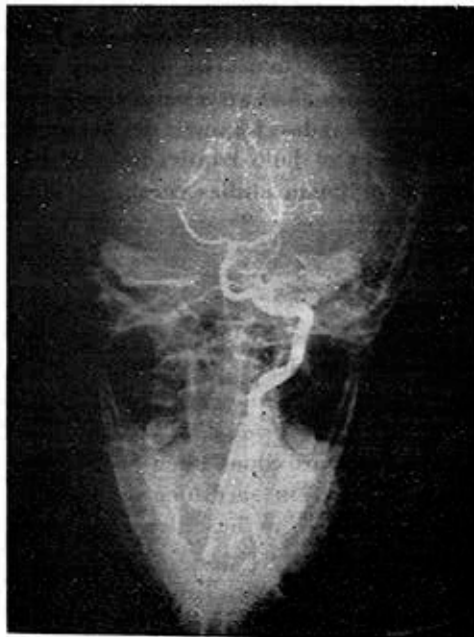

Fig. 6. Angiografía vertebral derecha. Cerebelosa pósteroinferior naciendo del tronco basilar.

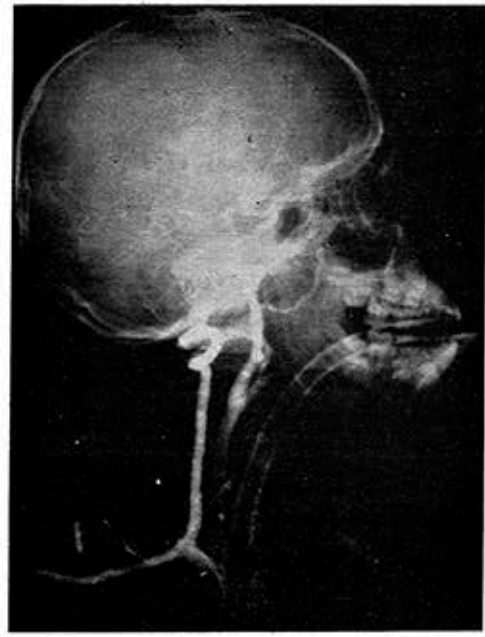

Fig. 7. Angiografía vertebral derecha.

no existiendo unión con el tronco basilar. (Fig. 5).

*Angiografía vertebral derecha:* La arteria vertebral derecha tiene el triple del calibre de la vertebral izquierda, dando origen por sí misma al tronco basilar. La arteria cerebelosa pósteroinferior derecha es rama del tronco basilar. (Figs. 6 y 7).

Se interviene quirúrgicamente el 13 de agosto de 1965, haciéndose una craniotomía frontoparietal derecha, explorándose la cara interna del hemisferio cerebral y reseccándose una masa aneurismática dependiente de la arteria calloso marginal derecha, rodeada de un hematoma de unos 50 ml., que se introducía en la corteza cerebral.

El 17 de agosto se practica plastia craneal con acrílico y se da de alta el 30 de agosto, persistiéndole una monoparesia braquial izquierda muy discreta.

#### COMENTARIOS

Se trata, como vemos, de un caso de aneurisma sacular de la arteria calloso marginal derecha, con una hematoma intraparenquimatoso frontal, evolucionando en un niño, que presenta además varias anomalías vasculares: arteria vertebral izquierda que se continúa con la cerebelosa pósteroinferior izquierda y la arteria cerebelosa pósteroinferior derecha es rama del tronco basilar.

La primera anomalía vascular es muy poco frecuente: los únicos casos que conocemos citados en la literatura son uno de Berry y Anderson<sup>5</sup> que observaron esta anomalía en 1910. Hay otro caso citado por Dandy, de Batujeff (1899).

Creemos que el caso aquí presentado es el primero en la literatura, que aún esta rara anomalía vascular con un aneurisma sacular de los vasos cerebrales. El caso además confirma el hecho tantas

veces descrito y observado de que los aneurismas de los vasos cerebrales se suelen acompañar de otras anomalías congénitas. La estenosis del sifón carotídeo izquierdo pensamos que también sea una anomalía congénita y que no corresponda sencillamente a una zona de espasmo vascular.

## RESUMEN

Se presenta un caso de aneurisma de la arteria calloso marginal derecha que tenía añadidas varias anomalías vasculares. El caso se resolvió quirúrgicamente siendo dado de alta el paciente notablemente mejorado.

## BIBLIOGRAFIA

- 1.—*Abrams, H. L.*: Angiography. Little Brown and Co. Boston, Mass., 1961.
- 2.—*Alpers, B. J.*: Clinical Neurology. F. A. Davis Co., 1963.
- 3.—*Berry, R. J. A., and Anderson, J. H.*: A case of non-union of the vertebrae with consequent abnormal origin of the basilar. *Anat. Anz.* 35: 54, 1910.
- 4.—*Dandy, W. E.*: Intracranial arterial aneurysms. Comstock Publishing Co. Inc., 1944.
- 5.—*Hamby, W. B.*: Intracranial Aneurysms. Charles C. Thomas, Springfield, Ill., 1952.
- 6.—*McDonald, C. A.*: And Korb Intracranial Aneurysms. *Arch. Neurol. and Psychiat.* 42: 298, 1939.
- 7.—*Murtagh, F., Stauffer, H. M., and Harley, R. D.*: A case of persistent carotid basilar anastomosis associated with aneurysm of the homolateral middle cerebral artery manifested by oculomotor palsy. *J. Neurosurg.* 12: 46, 1955.
- 8.—*Pendergrass, E. P., Schaeffer, J. P., and Hodes, P. J.*: The head and neck inroentgen diagnosis. Charles C. Thomas Springfield, Ill., 1956.
- 9.—*Schaerer, J. P.*: A case of carotid basilar anastomosis with multiple associated cerebrovascular anomalies. *J. Neurosurg.* 12: 62, 1955.
- 10.—*Ullrich, D. P. and Sugar, O.*: Familiar cerebral aneurysms including one extracranial internal carotid aneurysm. *Neurology* 10: 288, 1960.
- 11.—*Wilson, G., Riggs, H. E., and Rupp, Ch.*: The pathologic anatomy of ruptured cerebral aneurysms. *J. Neurosurg.* 11: 128, 1954.