

Valor de la técnica de Duhamel en el tratamiento del megacolon agangliónico ()*

Por los Dres.:

ENRIQUE HECHERRÍA VALLANT,(**) GUILLERMO HERNÁNDEZ AMADOR,(***)
ANGEL MORANDEYRA MARTÍN,(****) VICENTE OSORIO ACOSTA,(*****)
ROBERTO FOJO ARNIELLA,(*****o) Y ROLANDO PEREIRAS COSTA,(*****o)

INTRODUCCION

En 1886 Hirschprung¹ de Copenhage presentó ante el Congreso Pediátrico de Berlín dos casos con grandes dilataciones del colon y consideró que la causa primaria de la enfermedad asentaba en la zona dilatada y no en la de relativa estenosis.

La etiología de la afección permaneció durante muchos años ignorada. En 1901 Tittel describió cambios en los ganglios intramurales. En 1946 Ehrenpreis² describió, al realizar enemas de bario,

la existencia de una disfunción en la evacuación que era según él la causante de la dilatación secundaria del colon.

En 1938 Robertson y Kernohan⁶ y en 1940 Tiffin Chandler y Faber, establecieron que la enfermedad de Hirschprung era debida a un trastorno primario en el paso de las ondas peristálticas a través de un segmento de colon carente de los plexos de Auerbach.

El primer método racional para el tratamiento definitivo del megacolon agangliónico basado en un fundamento histopatológico, fue propuesto por Bill y Swenson en 1948.⁷ Consiste en la resección del segmento agangliónico de intestino grueso con preservación del esfínter anal, para lo cual el colon ganglionado es descendido y anastomosado al recto a 1.5 cm. del borde mucocutáneo.

En 1956 Duhamel⁸ concibe una técnica que preserva la mitad anterior del ampulla rectal, importante zona reflexógena que interviene en la fisiología de defecación; descende el colon ganglionado por detrás de dicha ampulla y por dentro del esfínter estriado del recto; fusiona la mitad anterior del colon ganglionado con la mitad posterior del ampulla rectal, obteniendo de este modo

(*) Trabajo presentado en el XI Congreso Médico y VII Estomatológico Nacional, celebrado en la Habana del 23 al 26 de febrero de 1966.

(**) Profesor de Cirugía de la Facultad de Ciencias Médicas de la Universidad de la Habana, en el Hospital Infantil "Pedro Borrás Astorga", calle F entre 27 y 29, Vedado, Habana, Cuba.

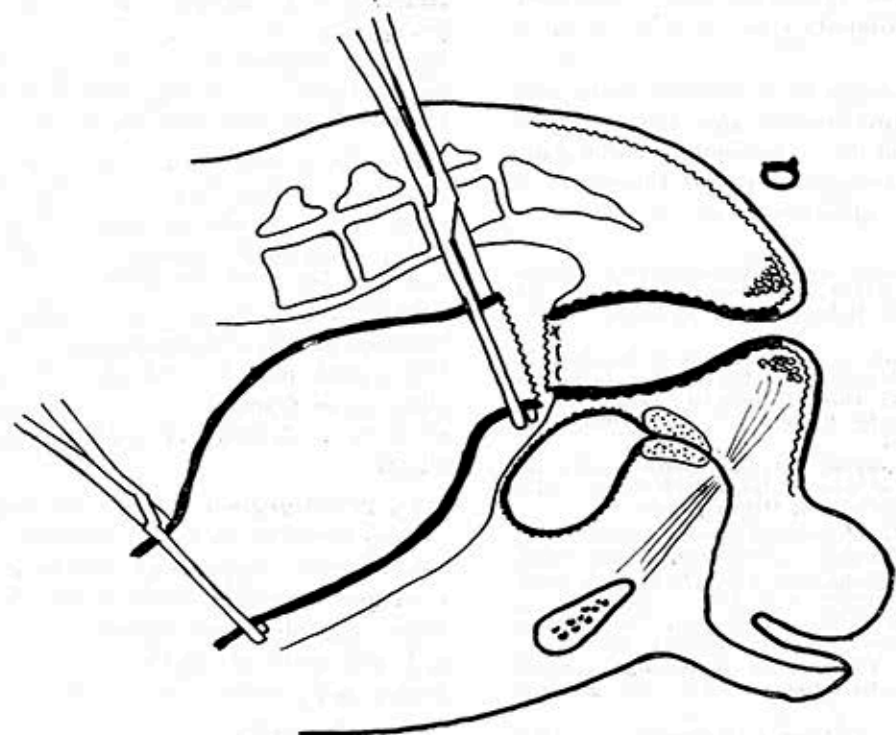
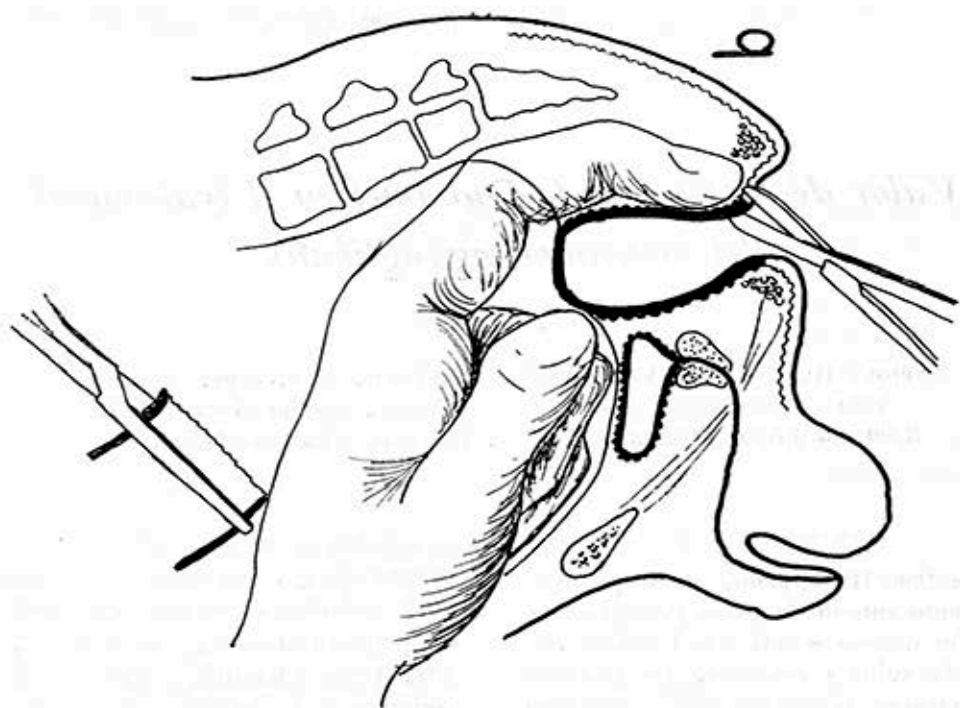
(***) Cirujano Jefe del Departamento de Cirugía en el Hospital Infantil "William Soler", Reparto Altahabana, Habana, Cuba.

(****) Cirujano en el Hospital Infantil "William Soler", Reparto Altahabana, Habana, Cuba.

(*****o) Profesor de Urología de la Facultad de Ciencias Médicas de la Universidad de la Habana, en el Hospital Infantil "William Soler", Reparto Altahabana, Habana, Cuba.

(*****o) Cirujano en el Hospital Infantil "William Soler", Reparto Altahabana, Habana, Cuba.

(*****o) Profesor de Radiología de la Facultad de Ciencias Médicas de la Universidad de la Habana, en el Hospital Infantil "William Soler", Reparto Altahabana, Habana, Cuba.



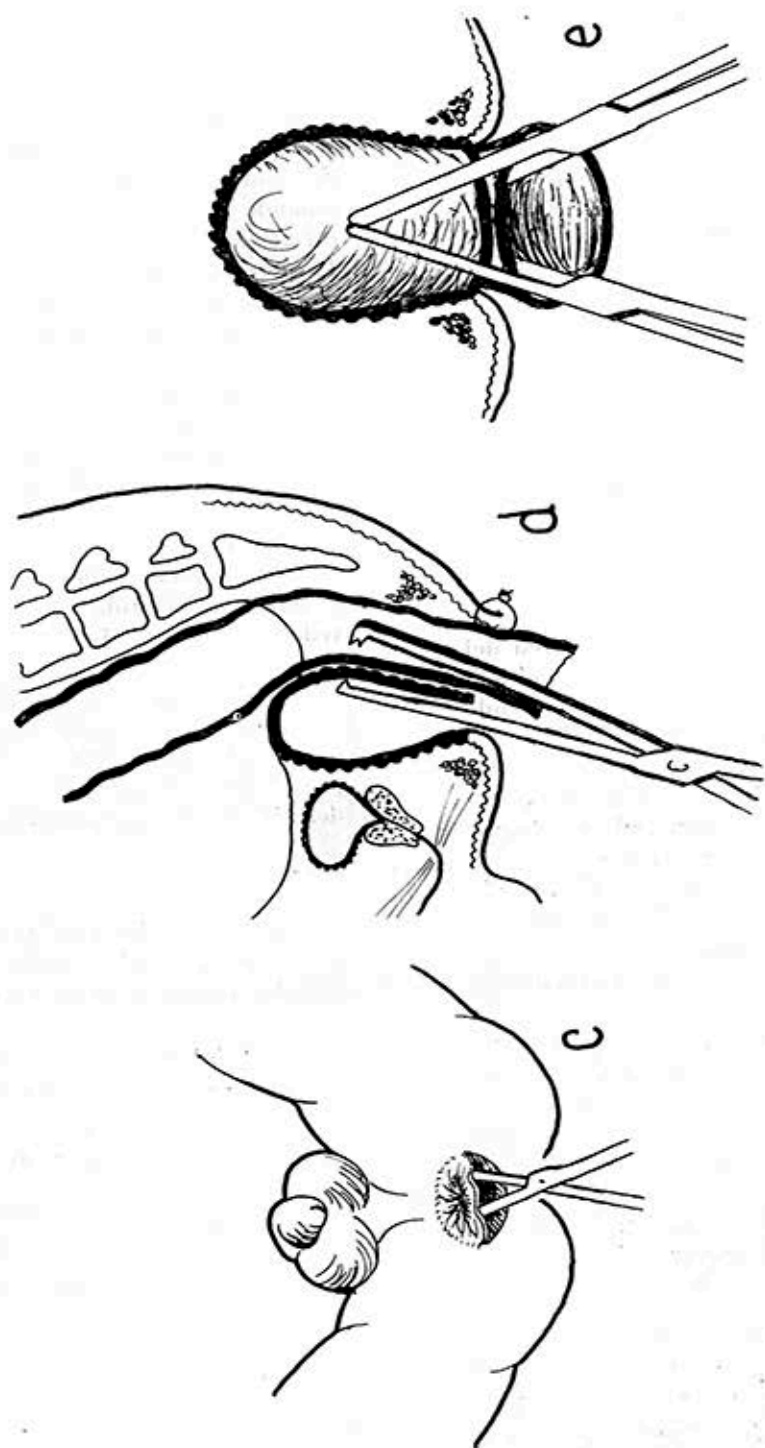


Fig. 1. Esquemas sobre la técnica de Duhamel para el tratamiento del megacolon agangliónico.

un receptáculo común formado por el recto sensitivo en su mitad anterior y por el colon ganglionado *propulsivo* en su mitad posterior.

El objetivo de esta presentación es señalar los resultados que hemos obtenido con la utilización de la técnica de Duhamel y describir en detalle esta técnica quirúrgica.

Material y método: En un período de cinco años (1960-1965) fueron operados por distintos cirujanos en los hospitales "Pedro Borrás" y "William Soler": 17 casos de megacolon agangliónico: 9 fueron intervenidos siguiendo la técnica de Swenson y 8 por la técnica de Duhamel.

Técnica de Duhamel:

1. Se practica una incisión paramedia izquierda amplia.
2. Se toman muestras de la pared del colon a distintos niveles con objeto de precisar hasta donde se extiende la zona aganglionada.
3. Se incide el peritoneo pelviano a ambos lados del mesocolon pélvico y se identifican ambos uréteres.
4. Se secciona el recto a nivel de la reflexión peritoneal y el ampulla rectal es abandonada y suturada en dos planos (Fig. 1 a.)
5. Se reseca el colon agangliónico (Fig. 1 b.)
6. Se introducen los dedos por detrás y junto a la pared posterior del ampulla rectal hasta el suelo perineal para labrar el camino por donde descenderá el colon ganglionado. (Fig. 1 b.)
7. Con el paciente en posición urológica un cirujano trabajando por el periné practica una incisión en la semicircunferencia posterior del ano a nivel del borde mucocutáneo, separando hacia delante la pared del canal anal y hacia atrás el esfínter estriado del recto (Fig. 1 c.)
8. Al final los dedos del cirujano que trabaja por el abdomen deben contactar con los del que opera por el periné, quedando de este modo construido un trayecto por donde descenderá el colon ganglionado siguiendo una vía retrorrectal transesfinteriana (Fig. 1 d.)
9. La pared posterior del ampulla rectal y la pared anterior del colon descendido formarán un espolón que será cruzado con dos pinzas largas para de este modo crear una cámara común. Las pinzas se colocan en posición de V invertida y se dejan en este sitio por 4 ó 5 días, al cabo de las cuales se caerán espontáneamente. (Fig. 1 c.)
10. Nosotros intencionalmente dejamos el colon descendido discretamente redundante para si algo se retrae o necrosa no se introduzca dentro de la pelvis. En un tiempo posterior realizamos una rectoplastia resecaando la pequeña porción del colon procedente y dejando de este modo definitivamente reconstruido el ano.

Resultado:

En 17 casos operados por las técnicas de Swenson y Duhamel en 5 años hemos obtenido los siguientes resultados:

CUADRO No. 1

TECNICA DE SWENSON	
<i>Hospital Infantil "Pedro Borrás Astorga":</i>	
2 Casos operados...	evol. sin complicaciones
4 Casos complicados	1 Parcialmente incontinente
	2 Estenosis de la sutura
	1 Dehisc. sutura + fistula vésicosigmoidea
3 Muertes postoperatorias	
9 Casos	

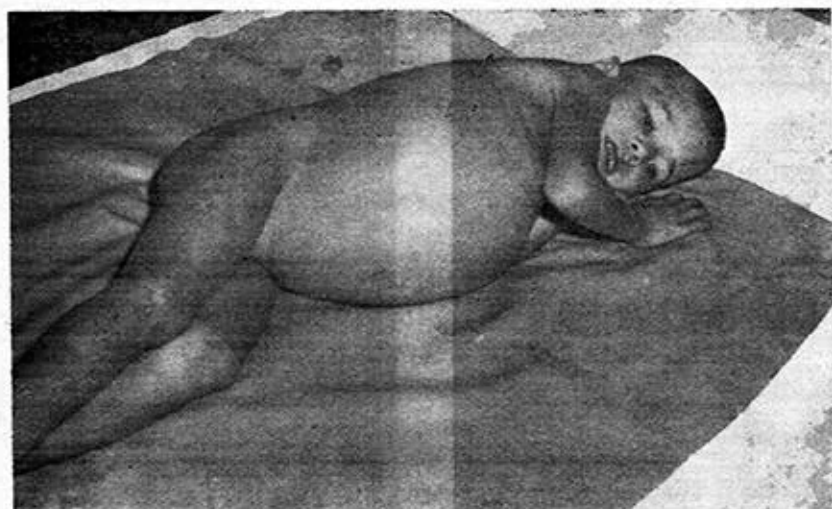

Fig. 2. Niño de 8 años de edad, distrófico, que consulta por constipación pasándose hasta dos semanas sin defecar.

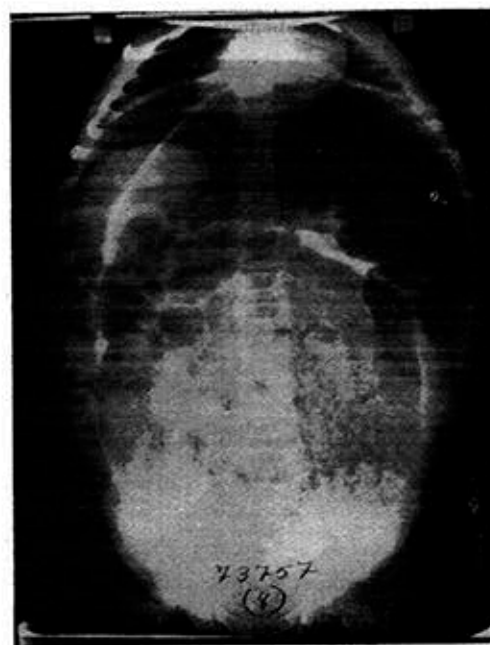

Fig. 3. Placa simple de abdomen del caso de la Fig. 2 donde se comprueba enorme distensión abdominal con elevación diafragmática y el recto-sigmoides grandemente dilatado y relleno de excretas.

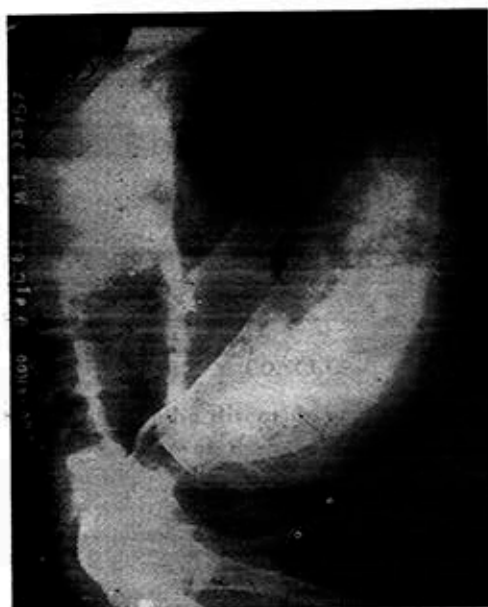

Fig. 4. Colon por enema del caso de la Fig. 2, donde se puede ver gran dilatación del recto-sigmoides con estenosis relativa cerca del ampulla rectal.

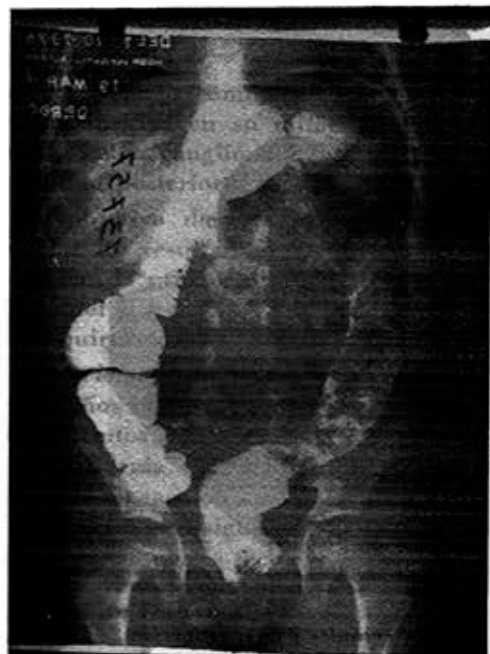

Fig. 5. Colon por enema del caso de la Fig. 2, después de la operación de Duhamel donde se comprueba la desaparición casi total de la dilatación colónica.

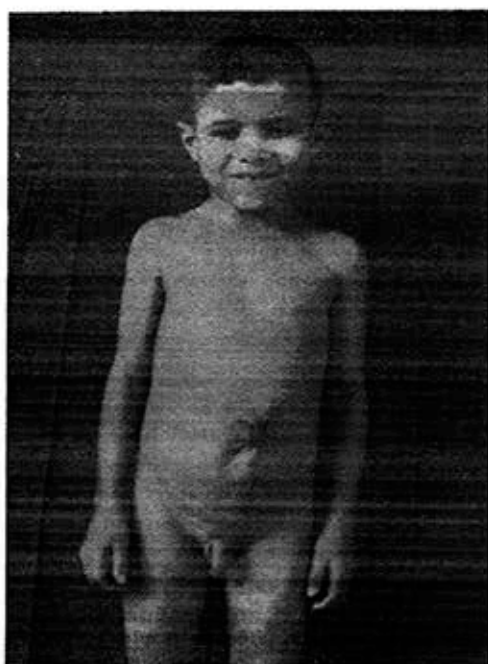

Fig. 6. Fotografía del niño de la Fig. 2, dos años después de operado.

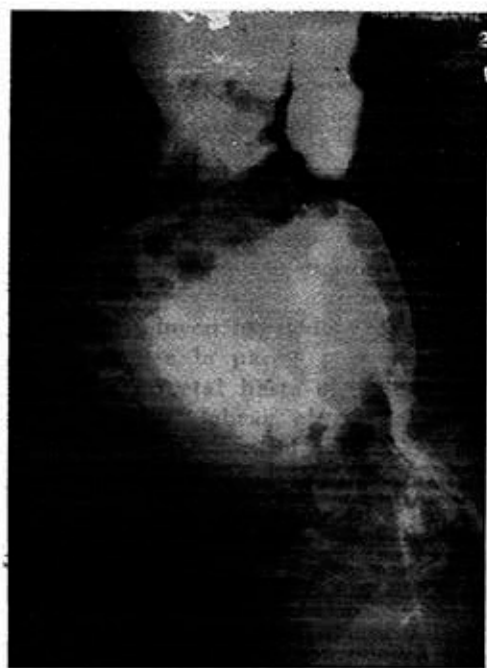

Fig. 7. Colon por enema de una niña de 10 años de edad que consultó por constipación marcada y donde se puede observar gran dilatación del recto-sigmoides sin que se visualice la zona de estenosis relativa.

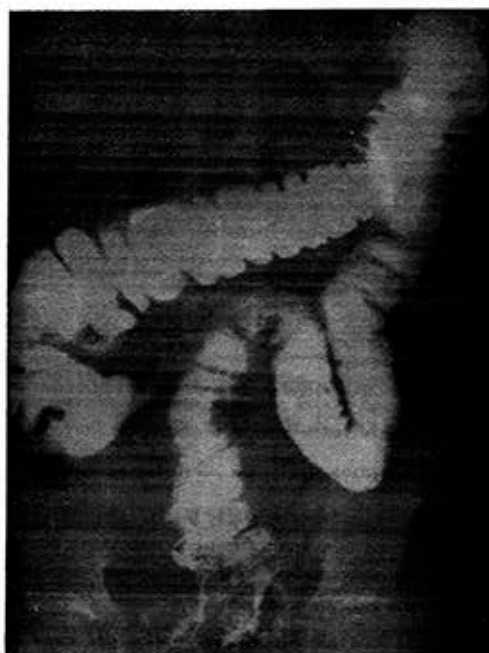


Fig. 8. Colon por enema del caso de la Fig. 7, después de la operación de Duhamel donde se comprueba desaparición de la dilatación señalada.

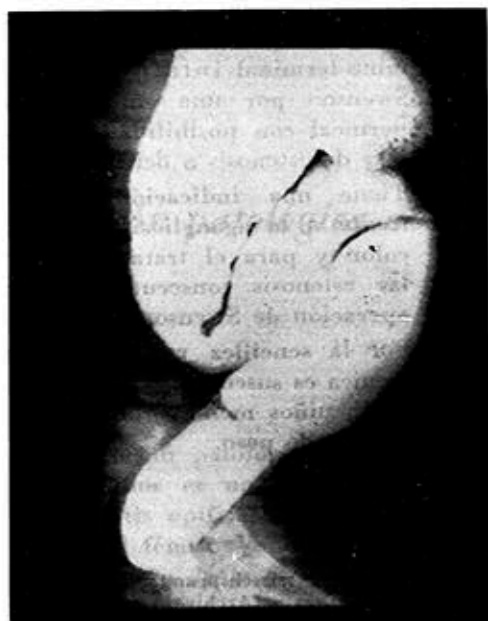

Fig. 9. Colon por enema de un niño de 4 años de edad que consultó por constipación marcada. Biopsia de recto: ausencia de elementos ganglionados.

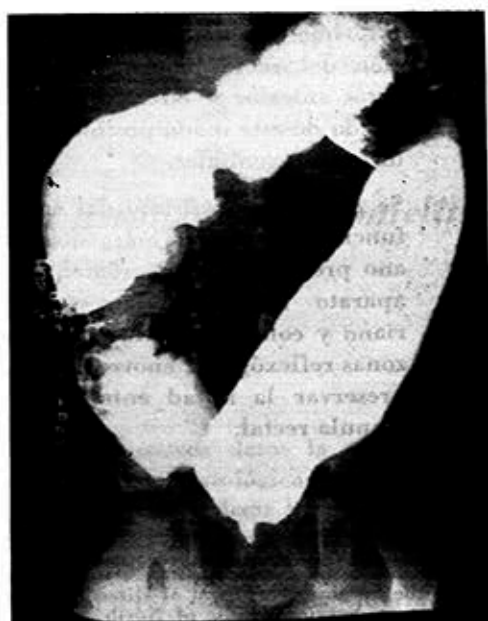

Fig. 10. Megacolon secundario por estenosis de la sutura después de la operación de Swenson del caso de la Fig. 9.

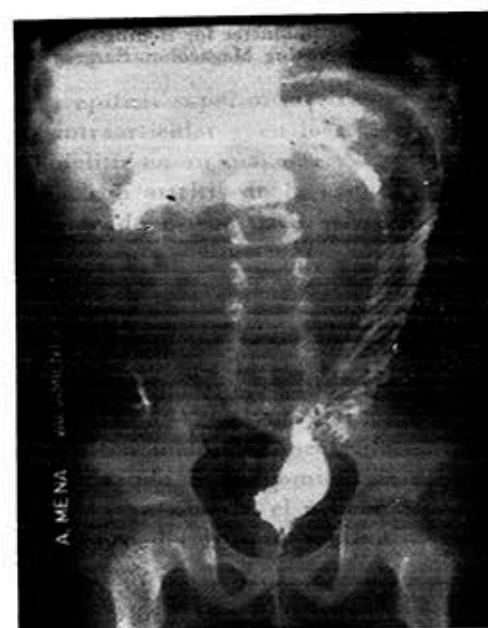

Fig. 11. Desaparición del megacolon después de ser reintervenido practicándosele la técnica de Duhamel.

CUADRO No. 2

TECNICA DE DUHAMEL

Hospital Infantil "William Soler"

3 Casos operados... evol. sin complicaciones

Hospital Infantil "Pedro Borrás Astorga"

5 Casos operados... evol. sin complicaciones

8 Casos

RESUMEN Y CONCLUSIONES

1. Mucho se ha discutido en los últimos años al tratar de establecer estudios comparativos entre las técnicas de Swenson y Duhamel para el tratamiento del megacolon agangliónico.^{1, 5}
2. Nosotros preferimos la técnica de Duhamel por las siguientes razones:
 - a) Técnica más rápida y de más fácil ejecución.

- b) Suprime completamente la disección del recto pelviano en sus caras anterior y laterales, eliminando de este modo posibles trastornos urogenitales.
- c) Se obtiene el descenso del colon funcional hasta las márgenes del ano preservando íntegramente el aparato neuromuscular esfinteriano y conservando importantes zonas reflexógenas anorrectales al preservar la mitad anterior del ámpula rectal.
- d) Se sustituye la anastomosis término-terminal intrapélvica de Swenson por una enterostomía perineal con posibilidades mínimas de estenosis o dehiscencias.
- e) Tiene una indicación precisa frente a la agangliosis total de colon y para el tratamiento de las estenosis consecutivas a la operación de Swenson.
- f) Por la sencillez relativa de su técnica es susceptible de utilizarse en niños menores de 17 kilogramos de peso.

BIBLIOGRAFIA

- 1.—*Benson, C. D., Lloyd, J. R.*: An Evaluation of the Surgical Treatment of Hirschsprung's Disease. *Surgical Clinic of North America*, 44: 1495-1507, 1964.
- 2.—*Ehrenpreiss, T.*: Megacolon in the Newborn. *Acta Chir. Scand.* 94: Suppl. 112, 1946.
- 3.—*Duhamel, B.*: *Technique Chirurgicale Infantile*. Paris, Masson and Cie., 1957.
- 4.—*Hirschsprung, H.*: Stuhltngh eit Neuge borener in Folge Von Dilation and Hypertrophie des Colons, *Jahrb. Kinderh.* 27: 1, 1888.
- 5.—*Nixon, H. H.*: Hirschsprung's Disease. *Archives of Disease. Archives of Disease in Childhood*, 39: 109-115, 1964.
- 6.—*Robertson, H. E. and Kernohan, J. W.*: The Myenteric Plexus incongenital Megacolon. *Proc. Staff Meet, Mayo Clin.* 13: 123, 1938.
- 7.—*Swenson, O., and Bill, A. H. Jr.*: Resection of Rectum and Rectosigmoid with Preservation of the Sphincter for Benign Spastic Lesions producing Megacolon. *Surgery* 24: 212, 1948.