

Lesiones esqueléticas en el hipotiroidismo congénito (*)

Por los Dres.:

J. RICARDO GÜELL GONZÁLEZ,**) ORLANDO VALLS PÉREZ(***)
RAÚL RIVERÓN CORTEGUERA(****)

De las modificaciones esqueléticas mejor conocidas en el curso del hipotiroidismo congénito, el retraso de la edad ósea y la disgenesia epifisaria ocupan un lugar prominente.

Sin embargo, existen otras lesiones esqueléticas que aunque menos conocidas, resultan tan frecuentes como las anteriormente citadas, éstas son: las lesiones a nivel vertebral, el cráneo del mixedematoso y la esclerosis ósea.

El propósito del presente trabajo es dar a conocer la frecuencia de estas lesiones, así como su imagen radiológica y algunas consideraciones en cuanto a su etiopatogenia.

MATERIAL Y METODO

Se reportan las manifestaciones esqueléticas de traducción radiológica en 24 hipotiroideos congénitos entre 4 meses y 15 años de edad, estudiados por la Sección de Pediatría del Depto. de

Endocrinología y Enfermedades Metabólicas de los Hospitales Fajardo-Borrás.

A todos se les realizó examen radiográfico de cráneo, columna vertebral, pelvis y extremidades. La edad ósea se determinó en el carpo siguiendo los patrones del Atlas de *Greulich y Pyle*.⁶

RESULTADOS

El retraso de la edad ósea estuvo presente en 22 de nuestros 24 casos. Los dos casos que no presentaban retraso en la edad ósea tenían entre 4 y 6 meses de edad cronológica y habían sido alimentados a pecho materno casi todo ese tiempo.

La diferencia entre edad ósea y edad cronológica fue mucho más marcada en los casos de mayor tiempo de evolución sin tratamiento alguno, como observamos en uno de nuestros casos con 10 años de edad cronológica y en el cual aun no había aparecido el núcleo de Beclard, cuya presencia se constata a los 9 meses de vida intrauterina. (Figura 1).

La disgenesia epifisaria estuvo presente en 9 casos, todos con edad cronológica mayor de 5 años, la disgenesia en 8 de los casos se observó a nivel de la cabeza femoral y en otras epífisis como las de la tibia y húmero.

(*) Trabajo presentado al XI Congreso Médico y VII Estomatológico Nacional, celebrado en la Habana, del 23 al 26 de febrero de 1966.

(**) Especialista Auxiliar del Depto. de Endocrinología y Enfermedades Metabólicas (Hospitales "Cmdte. M. Fajardo" y "Pedro L. Borrás"), Zapata y D, Vedado, Habana, Cuba.

(***) Profesor de Radiología (Hospital Docente Infantil "Pedro L. Borrás"), F entre 27 y 29, Vedado, Habana, Cuba.

(****) Residente de Pediatría (Hospital Docente Infantil "Pedro L. Borrás") F entre 27 y 29, Vedado, Habana, Cuba.

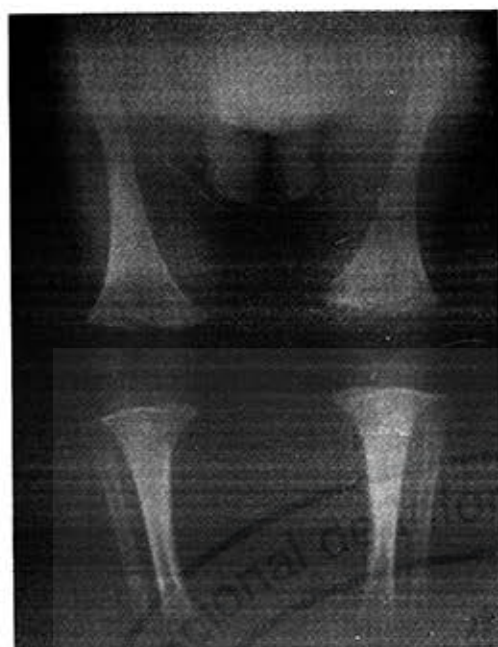

Fig. 1

El cráneo del mixedematoso se encontró en 20 de los casos, siendo más evidente este hallazgo radiológico en los pacientes de mayor edad cronológica (sobre los 5 años aproximadamente), en los más pequeños sólo fue evidente el retardo en el cierre de las fontanelas, suturas y sincondrosis.

Las lesiones a nivel vertebral fueron observadas en 17 casos, en 8 se observó el surco vascular y en 7 el signo de escalón característico de inmadurez a nivel de la columna. La imagen de doble contorno de los cuerpos vertebrales estuvo presente en 10 casos.

La esclerosis de algunos huesos, especialmente a nivel del órgano tanto de la base como de la calota, la encontramos en 16 de nuestros pacientes. Esclerosis de las metáfisis en 9 casos y en dos de ellos, mayor engrosamiento de la cortical diafisaria. Un caso presentó esclerosis a nivel de la pelvis.

LESIONES ESQUELETICAS HIPOTIROIDISMO

	Casos	%
<i>Retraso edad ósea</i>	22	91
<i>Disgenesia epifisaria</i>	9	37
<i>Cráneo mixedematoso</i>	20	83
<i>Lesiones a nivel vertebral</i> .	17	71
Surco vascular	8	33
Signo escalón	7	29
Doble contorno vertebral	10	41
<i>Esclerosis ósea</i>	16	66
Cráneo	16	66
Metáfisis	9	37
Diáfisis	2	8
Pelvis	1	4

COMENTARIOS

De los resultados de nuestra estadística podemos inferir la existencia frecuente de las lesiones esqueléticas antes expresadas en el curso del hipotiroidismo congénito así como la combinación de estas lesiones en la gran mayoría de los casos; lo que ha sido reportado por algunos autores.¹¹

Normalmente la hormona tiroidea es esencial para realizar los procesos de maduración y desarrollo celular.

A nivel esquelético esta función de la hormona tiroidea favorece la sustitución de los tejidos cartilagosos y fibrosos por tejido óseo, estimula la actividad osteoblástica y facilita la acción de la hormona del crecimiento sobre el hueso. Por lo tanto, su déficit o ausencia, dará lugar a retraso en la maduración ósea, y a signos de inmadurez esquelética.^{2, 14}

El retraso en la edad ósea, tan marcado en el hipotiroidismo, constituye el más constante de los signos radiológicos esqueléticos como hemos observado en nuestra serie. (Fig. 2). Sin embargo,

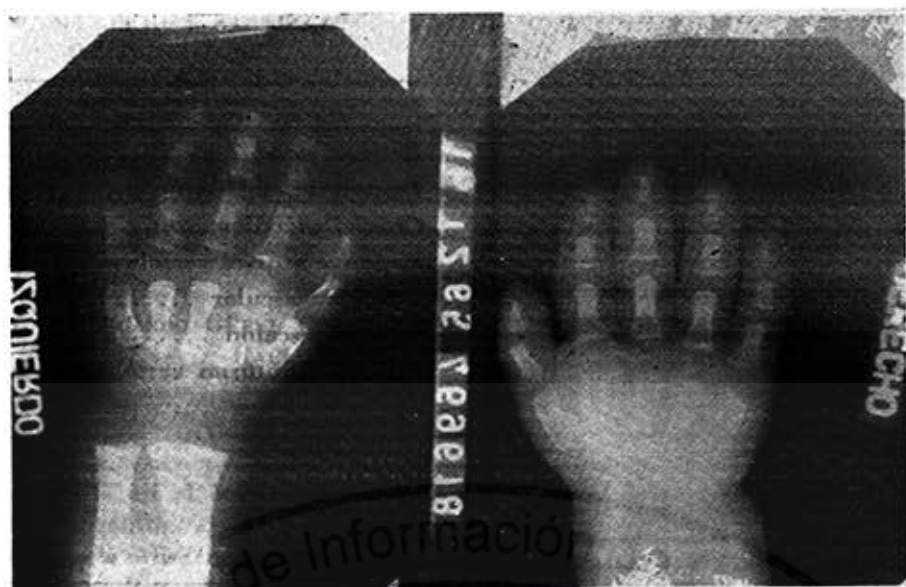


Fig. 2

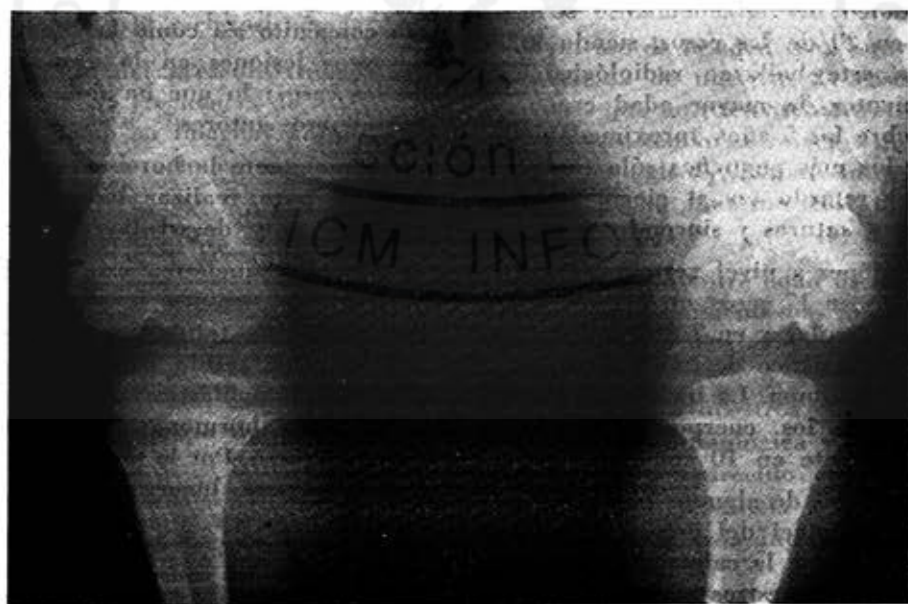

Fig. 3

este retraso no es patognomónico del hipotiroidismo y puede presentarse en otros tipos de ranismo.¹³

La "disgenesia epifisaria",⁹ de gran importancia diagnóstica, aparece debida a trastornos en la osificación de los huesos pequeños y de las epífisis, la que normalmente se verifica a partir del centro y en forma uniforme hacia la periferia.

El déficit de hormona tiroidea afecta el metabolismo de las células cartilagenosas durante el período que precede a la calcificación provocando una osificación anormal; por consiguiente la calcificación aparece como múltiples y pequeños focos irregulares, dando un aspecto punteado, poroso, o fragmentado. Aparece en los cartílagos que debieran haberse osificado normalmente durante el déficit tiroideo; y en los centros en retraso que se calcifican después del tratamiento con hormona tiroidea. (Fig. 3)

El diagnóstico diferencial de esta lesión se debe establecer con la osteocondritis deformante (Enfermedad de Perthes) y algunas condrodistrofias; la limitación de la primera generalmente a una sola epífisis, ya formada normalmente así como el dolor que la acompaña y la ausencia de signos clínicos de hipotiroidismo hacen el diagnóstico diferencial.^{4, 9, 12} (Fig. 4)

Al igual que en las demás zonas de crecimiento, el hipotiroidismo ocasiona a nivel de la columna vertebral un retraso considerable de la maduración ósea. Presentando ésta caracteres de tipo fetal o de los primeros años de la vida aún en pacientes con edad cronológica mayor de diez años de edad. (Fig. 5)

Estos cambios vertebrales han sido estudiados y reportados por varios autores.^{3, 5}

Estudios anatomopatológicos de estas vértebras así como de las fases del des-

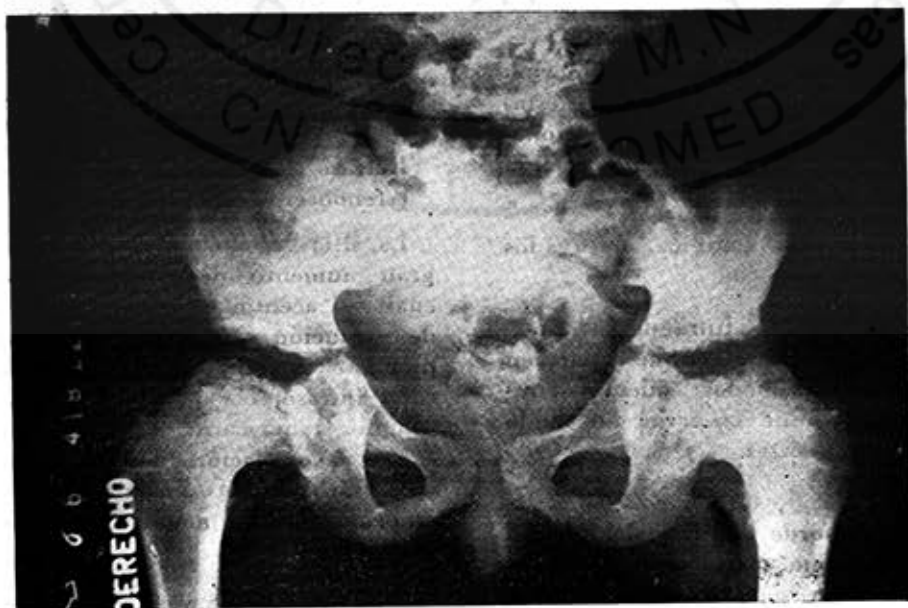

Fig. 4

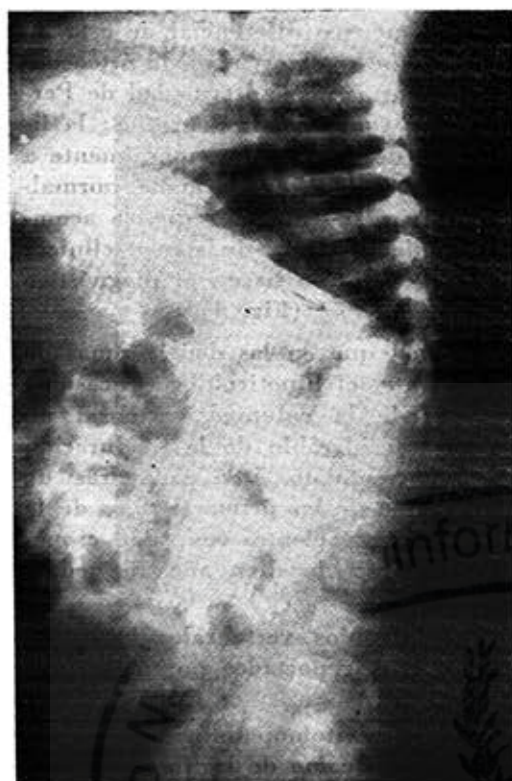


Fig. 5

arrollo vertebral en la vida intrauterina y temprana postnatal, revelan que estas lesiones están directamente relacionadas con trastornos de la maduración ósea.

Los principales cambios observados son los siguientes:

1. Disminución en altura de los cuerpos vertebrales, los que aparecen anchos y aplanados; además también es posible observar un doble contorno de éstos.
2. Persistencia de un corte o hendidura en el borde anterior del cuerpo vertebral que corresponde al lecho de un gran seno vascular durante la vida fetal.³

3. Persistencia de la sincondrosis neurocentral.
4. Inmadurez de L1 y L2, los cuales presentan una hendidura muy marcada en su contorno anterior-superior y/o inferior, con el aspecto de escalón.
5. Espacios intervertebrales altos.
6. Doble contorno de los cuerpos vertebrales.

Los cambios radiológicos a nivel del cráneo en el curso del hipotiroidismo infantil han sido descritos en detalles por *Bellini* y *Neves*.² Dichos autores los consideran como la resultante del retraso en la maduración ósea en esta región, los cuales se caracterizan por los aspectos siguientes: (Fig. 6-7).

Diploe denso, poco diferenciado, con suturas y a veces fontanelas abiertas.

Alas mayores del esfenoides gruesas, órbitas ampliamente separadas y de pequeño tamaño.

Disminución del ángulo entre los huesos nasal y frontal.

Silla turca circular, sin clinoides posterior. El clivus denso vertical.

Retraso del cierre de la sincondrosis esfenooccipital.

La silla turca en ocasiones presenta gran aumento de sus diámetros, lo cual se acentúa más con el tiempo de evolución sin tratamiento, confundiendo a veces con imágenes tumorales intraselares que se descartan por estudios tomográficos de ésta, ya que existe conservación de los contornos de la silla.^{1, 8} Ausencia de los senos craneales y poca neumatización de las mastoides.

Algunos autores usan específicamente este signo de ausencia del seno esfe-

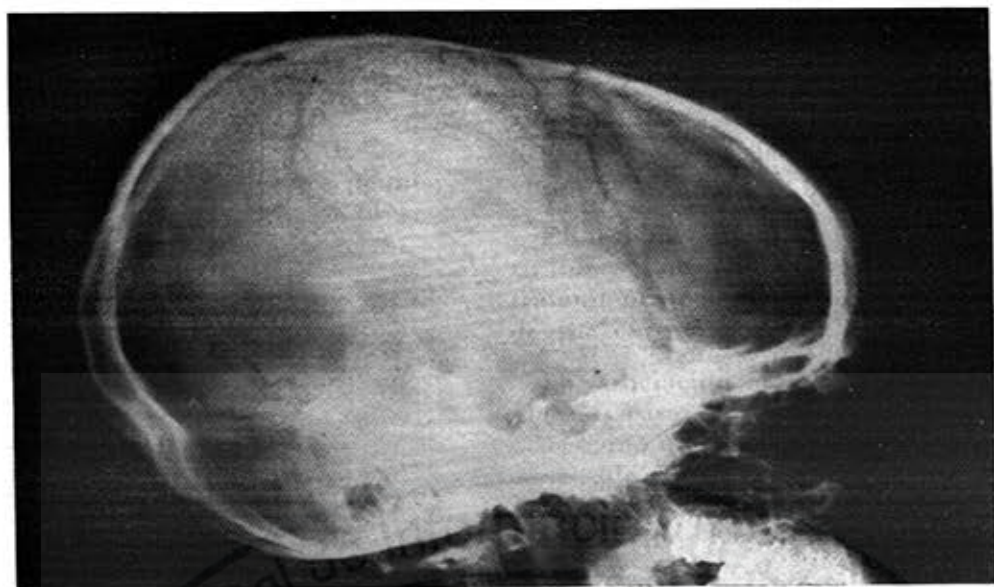


Fig. 6

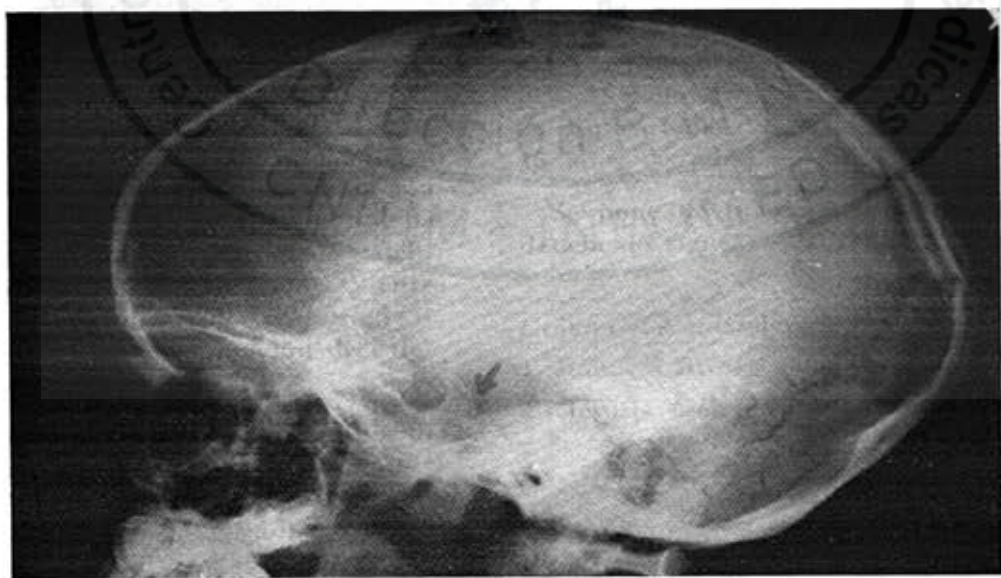


Fig. 7

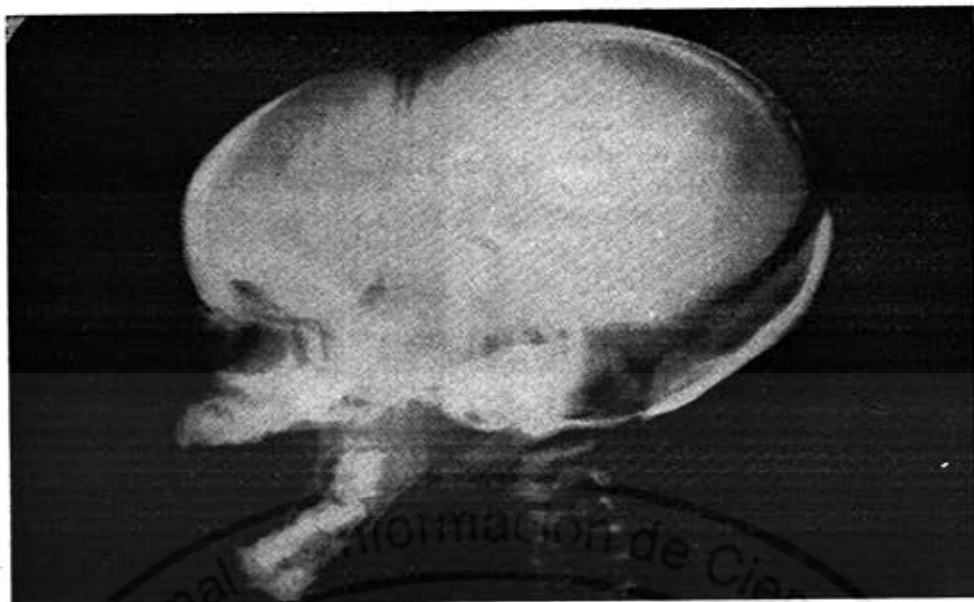


Fig. 8

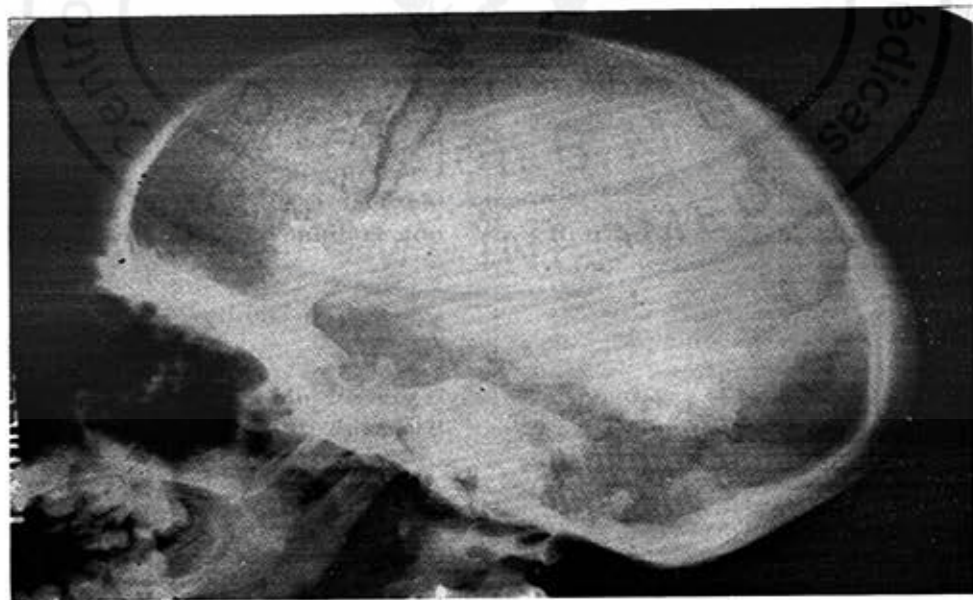

Fig. 9

noidal para diferenciar el hipotiroidismo congénito del adquirido, ya que dicho seno aparece a los 3 años de edad.⁷

El maxilar inferior se muestra pequeño con ángulo abierto y marcado retraso de la dentición.

La presencia de osteoesclerosis en el curso del hipotiroidismo ha sido reportada.^{7, 11} Su presentación varía desde esclerosis localizada en algún hueso,¹¹ hasta la forma generalizada tomando el carácter de una osteopetrosis.⁷

En nuestros casos hallamos una mayor incidencia de localización de esta manifestación a nivel de la base del cráneo y de la calota (Figs. 8-9), y algunos con mayor densidad en las metafisis.

Esta esclerosis ósea en hipotiroideos, se ha tratado de explicar como debida a desequilibrios en el metabolismo del calcio; por el hecho de presentar algunos pacientes hipercalcemia frecuentemente asociada a hiperfosfatemia.¹⁰

El desequilibrio en el metabolismo del calcio está representado en la mayoría de estos pacientes, por un balance anormalmente positivo de calcio; imputable a diferentes factores, entre ellos: mayor absorción intestinal de calcio, con menor eliminación de calcio urinario y fetal.

Además la velocidad de recambio del calcio esquelético está disminuida; tanto por la menor velocidad circulatoria existente en el hipotiroidismo, como por el predominio de la osteogénesis en relación a la osteólisis, aun cuando ambas estén disminuidas.

Otro factor que se invoca en la patogenia de la esclerosis ósea del hipoti-

roidismo es la mayor actividad de la Vitamina D en el suero de estos pacientes, probablemente debido a la reducción del catabolismo de los esteroides, lo cual aumenta la sensibilidad a esta vitamina.

El uso de Vitamina D en los hipotiroideos tanto antes, como durante el tratamiento con hormona tiroidea, puede ser extremadamente perjudicial.

La asociación de nefrocalcinosis en algunos casos de osteoesclerosis e hipotiroidismo ha sido atribuida a la existencia de una nefropatía de base.⁷ Sin embargo, otros autores consideran esta asociación relacionada a hipercalcemia con hipercalcemia observada en estos casos.^{10, 11}

En nuestra serie no hemos tenido casos que presentaran nefrocalcinosis asociada.

RESUMEN

Se reportan las manifestaciones esqueléticas de traducción radiológica en 24 hipotiroideos congénitos entre 4 y 15 años de edad.

Se pone de manifiesto la gran incidencia de signos poco conocidos como:

Cráneo del mixedematoso	83 %
Lesiones a nivel vertebral	71 "
Esclerosis ósea	66.6 "

Se observa la mayor positividad de estas lesiones, en los casos de larga evolución sin tratamiento tiroideo alguno.

Se interpretan como manifestaciones de inmadurez del desarrollo óseo por déficit de hormona tiroidea, y algunos a trastornos en metabolismo del calcio.

BIBLIOGRAFIA

- 1.—*Alvarez Coca, M.*: Doce lecciones sobre patología del tiroides. Pág. 161. Ed. Científica Médica, Barcelona, 1953.
- 2.—*Bellini, M. A.; Neves, I.*: The skull in childhood. Myxedema: Its roentgen appearance. *Amer. J. Roentgenol.* 76: 495, 1956.
- 3.—*Caffey, J.*: Pediatric X-Ray diagnosis. Pag. 779-88. Year Book Publishers Inc. Chicago, 1945.
- 4.—*Estrada Beatón, E.*: Mixedema infantil y sus medios auxiliares de diagnóstico y tratamiento. *Rev. Cub. Ped.* 13: 166-76, 1946.
- 5.—*Evans, P. R.*: Deformity of vertebral bodies in cretinism. *J. Pediat.* 41: 706-12, 1952.
- 6.—*Greulich, W. W.; Pyle, S. I.*: Radiographic atlas of skeletal development of the hand and wrist. Stanford University Press. California, 1950.
- 7.—*Jeune, M.; Beraud, C. L.*: Osteoesclerosis mixedematosa. *Arch. Franc. Pediat.* 12: 368-382, 1955.
- 8.—*Lassrich, M. A.; Prevot, R.; Schefer, K. H.*: Atlas de roentgenografía pediátrica. 267 y 268. Ed. Labor. Barcelona, 1963.
- 9.—*Reilly, W. A.; Smith, F.*: Cretinoid epiphyseal dysgenesis. *J. of Pediat.* 11: 786-96, 1937.
- 10.—*Reyer, P.; Mathieu, H.*: Calcium metabolism in human and experimental thyroid insufficiency. *Year Book Endocrinol.* 1963-1964, Pag. 195.
- 11.—*TuMay, S. B.; Bilger, M.; Hatemi, N.*: Skeletal changes and nephrocalcinosis in a case athyreosis. *Arch. Dis. Childh.* 37: 543-47, 1962.
- 12.—*Wilkins, L.*: Epiphysial dysgenesis associated with hypothyroidism. *Am. J. Dis. Child.* 61: 13-34, 1941.
- 13.—*Wilkins, L.*: El hipotiroidismo en los niños. En Astwood, E. B. *Endocrinología Clínica*, Ed. Toray, Barcelona, Pag. 119-29, 1963.
- 14.—*Williams, R.*: Tratado de endocrinología. 2da. Ed. Pág. 87. Salvat Ed., Barcelona, 1965.