

## *Toxoplasmosis en el niño*

### *Reporte de 3 casos*

Por los Dres.:

ALFREDO HERNÁNDEZ AGUIAR,<sup>(\*)</sup> HUMBERTO HERNÁNDEZ ZAYAS<sup>(\*\*)</sup>  
Y ESPERANZA BARROSO GARCÍA<sup>(\*\*\*)</sup>

El toxoplasma es un protozoo de 6 a 7 micras de longitud por 2 a 4 micras de ancho, de forma piriforme u oval, dependiente del estadio de desarrollo y de que sean vistos en preparaciones en fresco o en preparaciones fijadas. Este parásito fue aislado por primera vez en el Norte de Africa en 1908 por Nicolle y Manceaux<sup>1</sup> en un roedor y en el mismo año en el conejo por Splendore<sup>2</sup> en Brasil. Posteriormente se reportó el microorganismo en diferentes mamíferos y pájaros.

No es hasta 1939 en que Wolf, Cowen y Paige<sup>3</sup> encontraron los parásitos en asociación con lesiones granulomatosas en un niño de 31 días de nacido con encefalitis congénita, aunque en 1937 estos mismos autores describieron el cuadro clínico y patológico de la enfermedad pero sin poder aislar el parásito en el encéfalo del paciente.

También en 1939 Sabin<sup>4</sup> comprobó el mismo hecho en 2 niños; más reciente-

mente Pinkerton<sup>5</sup> y Weiman<sup>6</sup> reportan la existencia de lesiones en el Sistema Nervioso Central producidas por el toxoplasma gondii.

En Cuba aunque desde años anteriores se habían observado casos sospechosos de toxoplasmosis, no es hasta 1957 que los doctores R. Martín Jiménez, Embil Puig y Salas Panisello<sup>7</sup> logran aislar el parásito en un niño de 30 días de nacido el cual presentaba desde los 15 días de edad, una macrocefalia y disminución de los reflejos fundamentales, demostrando de este modo la existencia del toxoplasma gondii en nuestro país.

La infección por toxoplasma puede ser adquirida en el humano, tanto en la vida intrauterina como en cualquier otro momento y dar manifestaciones neurológicas, aunque la forma prenatal es la más típica.

No se conoce exactamente el modo de entrar al organismo del parásito, salvo en los casos de transmisión intrauterina de la madre al feto.

El parásito se sitúa primeramente en forma intracelular, posteriormente por una reacción del organismo, este hace que la membrana celular reaccione formando los denominados pseudoquistes. Estos paquetes de pseudoquistes sufren más tarde la evolución defensiva del or-

(\*) Residente de 3er. Año en Neurocirugía del Instituto de Neurología y Neurocirugía de La Habana, D y 29, Vedado, Habana.

(\*\*) Neurocirujano Jefe del Servicio de Neuropediatría del Instituto de Neurología y Neurocirugía de La Habana, D y 29, Vedado, Habana.

(\*\*\*) Residente de Neuroradiología del Instituto de Neurología y Neurocirugía de La Habana, D y 29, Vedado, Habana.

ganismo; reblandecimiento, barrido y calcificación; quistes y calcificaciones suelen coincidir en la misma lesión.

#### *Anatomía patológica:*

Hay un proceso inflamatorio difuso en el sistema nervioso, que parece ser más intenso en la corteza cerebral, ganglios basales y tejido periventricular. Granulomas miliares y pequeñas áreas de necrosis son típicos. Más tarde hay gliosis extensa y pueden aparecer depósitos de calcio. Las meninges y el epéndimo muestran tubérculos miliares. La hidrocefalia se asocia frecuentemente como resultado de la oclusión del acueducto por ependimitis. En la retina también suelen encontrarse lesiones. Los organismos son hallados en las células epiteliales de los granulomas, en las células endoteliales de los vasos sanguíneos y aún en las neuromas. En la médula espinal también han sido descritas lesiones importantes.

#### *Cuadro clínico:*

Dentro del gran polimorfismo clínico se han limitado (Sabin<sup>6</sup>) las siguientes posibilidades descriptivas:

1. Forma visceral.
2. Hidrocefalia congénita con manifestaciones meningoencefalíticas en los primeros días de la vida de terminación rápidamente fatal con o sin participación visceral.
3. Meningoencefalitis o encefalomielititis acompañando a hidrocefalia o microcefalia con coriorretinitis, evolucionando de un modo agudo en los 4 primeros meses de la vida.
4. Meningoencefalitis en los primeros meses sin afectación previa aparente del sistema nervioso, pero con microftalmia o coriorretinitis y seguida

de la instalación de hidrocefalia y retraso psicomotor.

5. Formas del niño mayor con hidro o microcefalia, retraso psicomotor, coriorretinitis residual y sin signos manifiestos de actividad de la enfermedad, son casos que corresponden a la curación con secuelas de algunas de las formas meningoencefalíticas antes descritas.
6. Formas inaparentes o subclínicas, con sólo algunos síntomas aislados, como coriorretinitis o calcificaciones intracraneales con o sin ligero retraso mental y pruebas serológicas para la toxoplasmosis positivas.
7. Encefalitis atípica adquirida.
8. Forma aguda febril exantemática con neumonía atípica.
9. Formas adquiridas de predominio ganglionar con reacciones serológicas positivas.

Según la totalidad de los autores<sup>1,2,4,5</sup> las manifestaciones más frecuentes son: Hidrocefalia, convulsiones, microftalmia, coriorretinitis, esplenomegalia con ictericia sin cuadro hematológico típico.

La hidrocefalia en un gran por ciento de los casos está presente al nacer y puede ser causa de distocia, en otros su aparición es posterior al proceso meningoencefalítico y se desarrolla después del nacimiento.

La coriorretinitis es característica: la retina muestra grandes áreas blancas rodeadas por depósitos oscuros de pigmentos. Está demostrado que estas lesiones son focales, severas y extensas; ellas usualmente envuelven ambas máculas y también la retina periférica; hay extensas proliferaciones del tejido conectivo con gruesos depósitos de pig-

mento, la media permanece clara, la atrofia óptica se desarrolla rápidamente y el microftalmus es frecuentemente una consecuencia.

La fiebre es común en los casos que llevan curso rápido; en otros el proceso se vuelve crónico o inactivo y el niño sobrevive por períodos indefinidos.

Los defectos mentales y del lenguaje son frecuentísimos como secuelas.

Las convulsiones ocurren en muchos casos y no es rara la paresia con espasticidad de las extremidades u otros signos focales neurológicos. En un gran porcentaje de todos los casos se encuentran depósitos de calcio en el cerebro, visibles en las placas radiográficas.

Los síntomas viscerales no son constantes, pero la esplenomegalia, las lesiones pulmonares y las lesiones cutáneas han sido señaladas en muchos casos.

Sabin<sup>4</sup> considera que la coriorretinopatía sin calcificaciones cerebrales es raramente debida a toxoplasmosis. La coriorretinitis en asociación con las calcificaciones cerebrales es casi invariablemente un resultado de la toxoplasmosis.

El cuadro más típico lo constituye la triada: Hidrocefalia, coriorretinitis, calcificaciones.

Los cambios característicos de los Rayos X, descritos por Sutton en 1951<sup>5</sup> son: calcificaciones cerebrales en forma de múltiples escamas, subcorticales y áreas lineales o granulares en los ganglios basales.

El líquido cefalorraquídeo puede contener un exceso de proteínas y algunas veces presentan pleocitosis y en un gran porcentaje de los casos es xantocrómico.

El examen de la sangre puede revelar anemia con leucocitosis o leucopenia.

#### Diagnóstico:

La certeza absoluta la da el hallazgo del toxoplasma que se busca en el centrifugado del líquido cefalorraquídeo y en la autopsia, ya de los enfermos ya de los ratones inoculados con el sedimento del líquido o con productos de biopsia. En su ausencia las pruebas inmunológicas sirven de fundamento sobre todo si van acompañadas de una sintomatología que oriente hacia esta enfermedad, clínica y radiológicamente.

Las reacciones descritas por Sabin<sup>4</sup> son tres:

1. La prueba cutánea en hombres.
2. El test de fijación del complemento.
3. La reacción tintorial *in vitro* para la demostración de anticuerpos neutralizantes del toxoplasma (dye-test).

#### REPORTE DE NUESTROS CASOS

##### CASO 1:

Ingreso: 11/7/62. Alta: 19/7/62.

D.L.D. 2 meses, masculino, blanco.

Motivo de ingreso: Microcefalia.

Parto: 9 meses, algo demorado, ligera asfixia con cianosis moderada, llanto débil y demorado, no ictero. Pesó 5 lbs. Succión deficiente hasta el mes de nacido.

A las dos horas de nacido comenzó a presentar crisis convulsivas tónico-clónicas generalizadas, varias veces en el día hasta diez días antes de su ingreso, en que comenzó tratamiento con Fenobarbital, desapareciendo posteriormente las crisis.

Hipertermia hasta de 39° C. desde su nacimiento sin causa justificada.

*Signos:*

Perímetro craneal 34 cms.; normal:  
37-42 cms.

Fontanela anterior cerrada.

Movimientos oculares lentos.

Hipotonía discreta en miembros superiores.

Reflejo de parada disminuído.

Coriorretinitis.

*Exámenes complementarios:*

Hematología: Normal.

L.C.R.: Células 0. Proteínas 65 mg. x  
100, Pandy ++

*Prueba de toxoplasmina intradérmica:* Negativa en el niño, positiva en la madre.

E.E.G.: No se realizó.

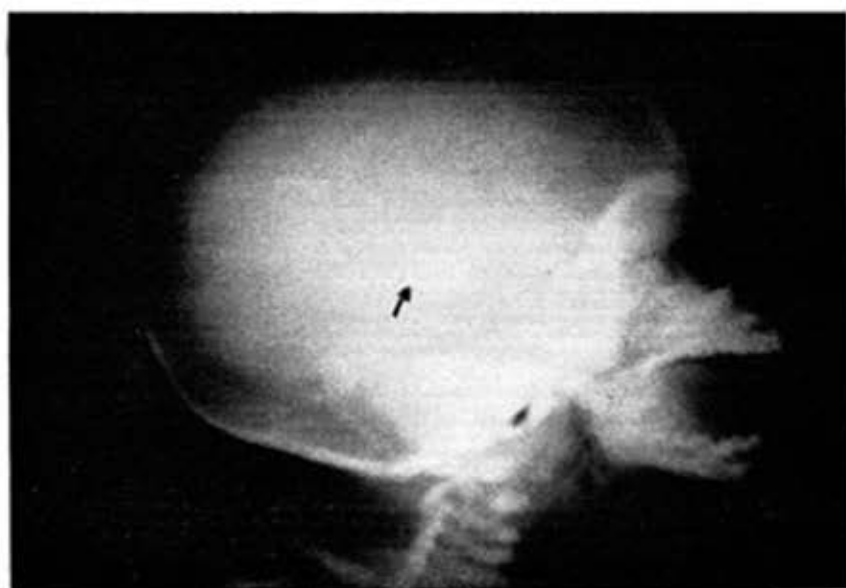*Rx. de cráneo:* Microcefalia. Pequeña calcificación intracraneal.

*Neumoventriculograma:* Hidrocefalia interna marcada no comunicante.

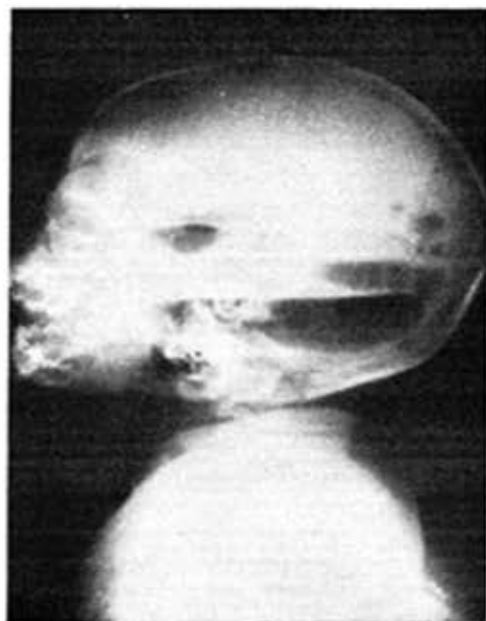El aspecto sugiere toxoplasmosis.

*Conclusión diagnóstica:* Secuela de meningoencefalitis intrauterina por toxoplasmosis.

*Evolución:* Sin variación. No crisis con el tratamiento anticonvulsivante. No ha vuelto a consulta.



*D. I. D. —H.C. 2585. Primer caso.  
Rx. de Cráneo. Vista lateral.  
Microcefalia. Pequeña calcificación intracraneal.*



D. L. D.—H.C. 2585. Primer caso.  
Pneumoventriculograma.

*Hidrocefalia interna marcada no comunicante.  
El aspecto sugiere toxoplasmosis.*

#### CASO 2:

Ingreso: 20/6/62. Alta: 24/7/62.

J.M.P. 7 años, masculino, blanco.

*Motivo de ingreso:* Convulsiones y macrocefalia.

Sin antecedentes obstétricos ni patológicos, a los 3½ años de edad, presentó proceso febril y convulsiones focales del hemicuerpo izquierdo, diagnosticándose meningoencefalitis, quedando como secuela una hemiparesia izquierda a predominio inferior, recuperándose progresivamente sin llegar a la normalidad, trastornos del lenguaje que también han regresado parcialmente. A partir de ese momento aumento progresivo del perímetro craneal hasta los 6 años en que se estabilizó. A los 5 años

se repiten las crisis focales del hemicuerpo izquierdo, periódicas y con status convulsivo en una ocasión. El niño desde entonces dejó de hablar, acentuándose su hemiparesia. Crecimiento exagerado de sus genitales desde los 6 años. Desde hace 3 meses aparición del vello pubiano.

#### *Signos:*

Asimetría craneofacial con macrocefalia asimétrica.

Hemiparesia izquierda a predominio braquial.

Paresia de los segmentos distales del hemicuerpo derecho.

Macrogenitosomia.

Coriorretinitis pigmentaria.

Deterioro mental.

#### *Exámenes complementarios:*

*Hematología:* Normal.

*L.C.R.:* Células 0, Proteínas 34 mg x 100, Pandy: negativo.

*Prueba de toxoplasmina intradérmica:* positiva en el niño, negativa en la madre.

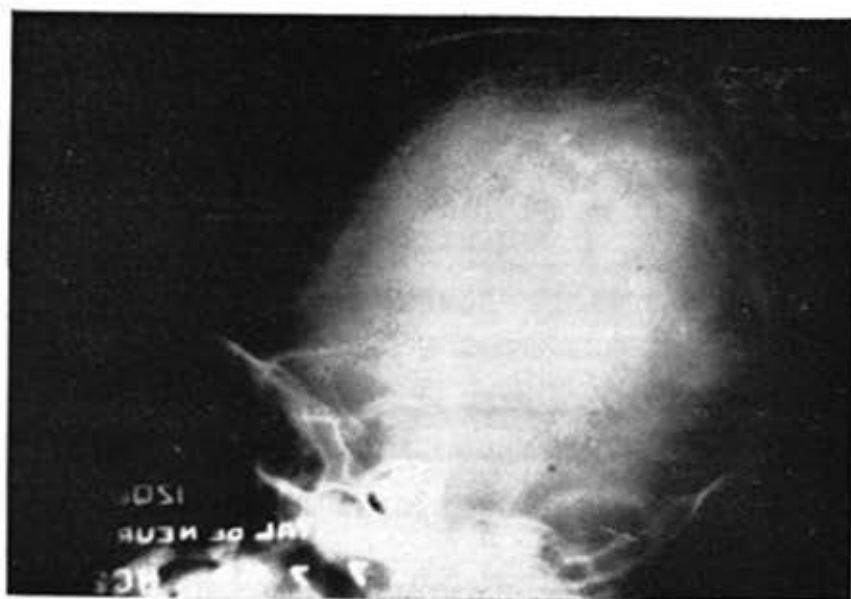*E.E.G.:* No se realizó.

*Rx. de cráneo:* Macrocefalia asimétrica, calcificaciones intracraneales supraselares.

*Neumoventriculograma:* Hidrocefalia interna extrema no comunicante.

*Conclusión diagnóstica:* Meningoencefalitis por toxoplasmosis adquirida a los 3½ años.

*Evolución:* No ha presentado más crisis. No ha concurrido más a consulta.



*J. M. P.—H.C. 2394, Segundo caso.  
Rx. de Cráneo simple, Vista lateral.*

*Macrocefalia asimétrica, calcificaciones intracraneales supraselares.*

**CASO 3:**

Ingreso: 6/1/67, Alta: 15/1/67.

A.D.L. 14 meses, masculino, blanco.

*Motivo de ingreso:* Microcefalia y retraso psicomotor.

Parto normal, a término. Desde su nacimiento notan perímetro craneal pequeño. A los 4 días ictero grave con necesidad de realizar dos exanguíneo-transfusión.

A los 10 días de nacido alta en buenas condiciones aparentes. Al mes de nacido visto en nuestro Hospital e indicado su ingreso por calcificaciones intracraneales y microcefalia, no ingresa y es tratado desde entonces en el Hospital "Angel A. Aballi". Su evolución ha sido con un retraso psicomotor marcado sin otra sintomatología aparente.

Ingresa en nuestro Hospital a los 14 meses de edad.

*Signos:*

Microcefalia, perímetro cefálico 41 cms.; normal: 45-49 cms.

Suturas y fontanelas cerradas.

Retraso psicomotor marcado, no sostiene aún la cabeza.

Obesidad endógena, facies abotagada.

Estrabismo externo izquierdo.

Hipertonía generalizada.

Atrofia óptica. Microftalmía.

*Exámenes complementarios:*

Hematología normal.

L.C.R.: Células 0, Proteínas 36 mlg. x 100, Pandy negativo.

*Prueba de toxoplasmina intradérmica:*

---

Hijo:

	<u>24 horas</u>	<u>48 horas</u>
Eritema .....	0.0 × 0.0 mms.	0.0 × 0.0 mms.
Induración .....	0.0 × 0.0 mms.	0.0 × 0.0 mms.

Madre:

	<u>24 horas</u>	<u>48 horas</u>
Eritema .....	25 × 25 mms.	25 × 25 mms.
Induración .....	15 × 15 mms.	15 × 15 mms.

La prueba se considera positiva a partir de 10 mms.

---

*Dye-Test:*

Hijo: Título de anticuerpos 1: 256-Positivo.

Madre: Título de anticuerpos 1: 1024-Positivo.

De significación diagnóstica a partir de 1: 64.

Inoculación en ratones suizos medianos con L.C.R. ventricular por distintas vías de inoculación, dando resultados negativos después de 4 pases para investigar toxoplasma.

*E.E.G.:* Descargas muy activas a veces sincrónicas, notables en hemisferio izquierdo. Conclusión: Anormal, paroxístico en hemisferio izquierdo.

*Rx. de cráneo:* Microcránea, múltiples calcificaciones difusas en forma de granos de arena que por su aspecto y localización parecen ocupar la región cortical de ambos hemisferios cerebrales.

*Conclusión:* Proceso inflamatorio intrauterino con calcificaciones residuales.

*Telecardiograma:* Aumento del área cardíaca a predominio biventricular.

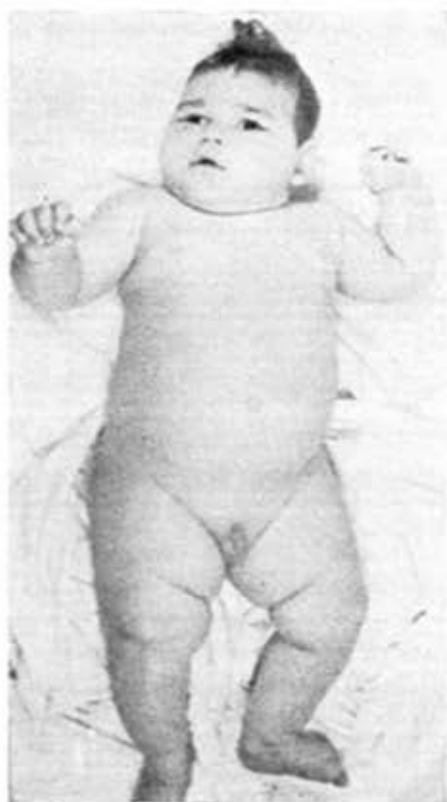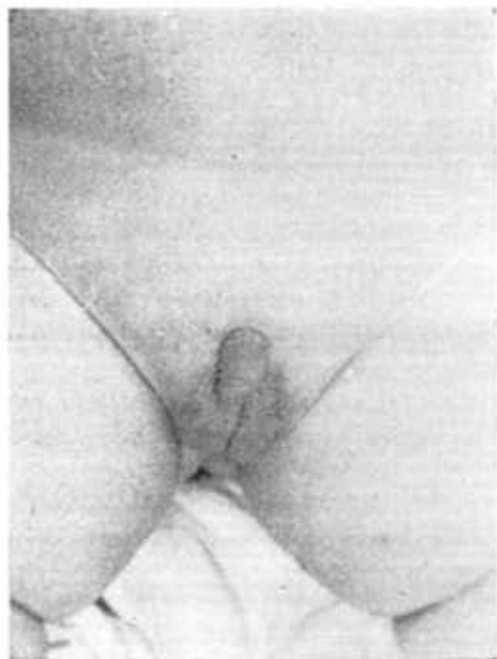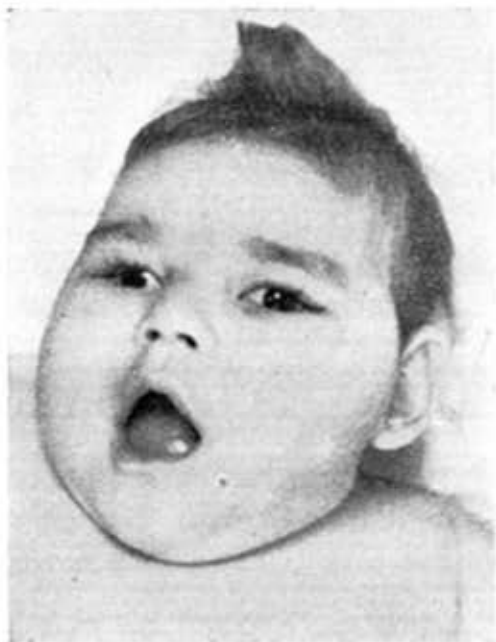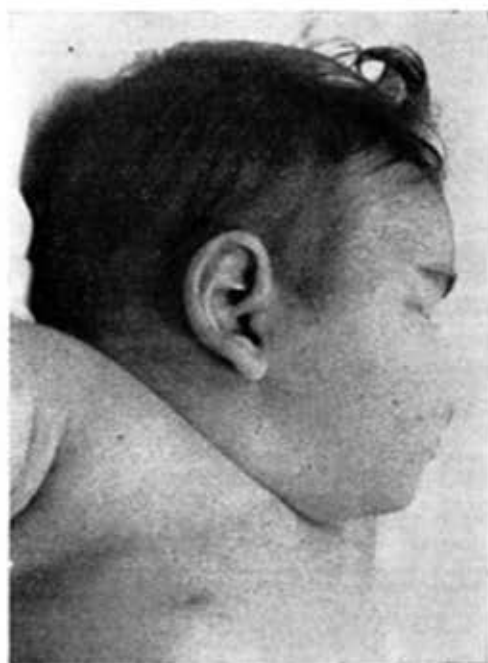*Pneumoencefalograma:* No penetró aire en el tercer ventrículo ni en los laterales. Sólo existe aire en el cuarto ventrículo y parte del acueducto así como en las cisternas de la base y muy poco en los espacios subaracnoideos de la convexidad.

Cisternas basales dilatadas.

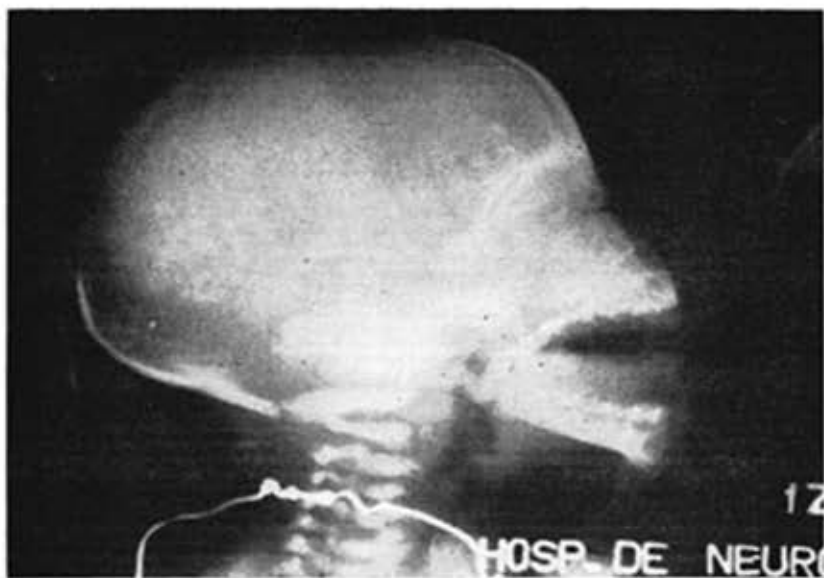*Pneumoventriculograma:* Se comprueba la existencia de marcada hidrocefalia interna no comunicante por obstrucción de la porción proximal del acueducto.

*Conclusión diagnóstica:* Microcefalia y oligofrenia postmeningoencefalitis intrauterina por toxoplasma.

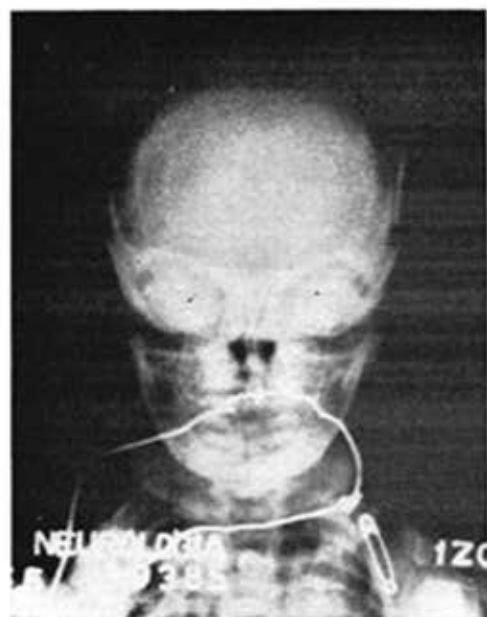*Evolución:* Alta con igual examen que al ingreso. Se le instituyó tratamiento con Sulfadiazina.





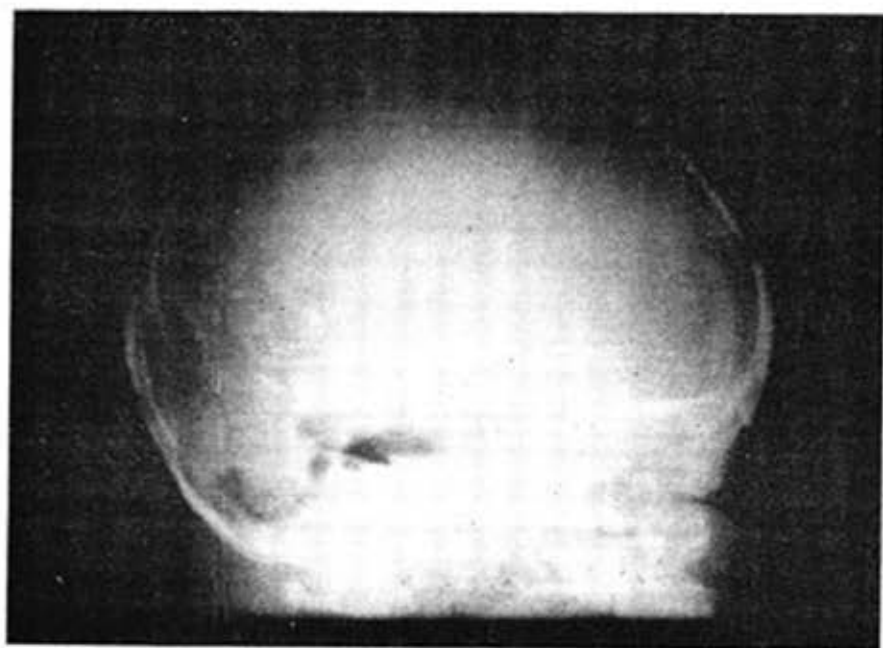


*A. D. L.—H.C. 19385, Tercer caso.  
Rx. de cráneo simple. Vistas AP, y lateral.*



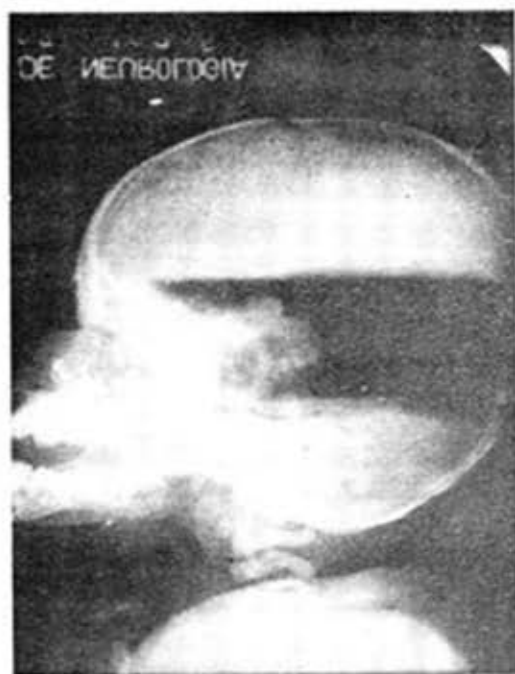*Microcráneos, múltiples calcificaciones difusas en forma de granos de arena que por su aspecto y localización, parecen ocupar la región cortical de ambos hemisferios cerebrales.*

*CONCLUSION.—Proceso inflamatorio intrauterino con calcificaciones residuales.*

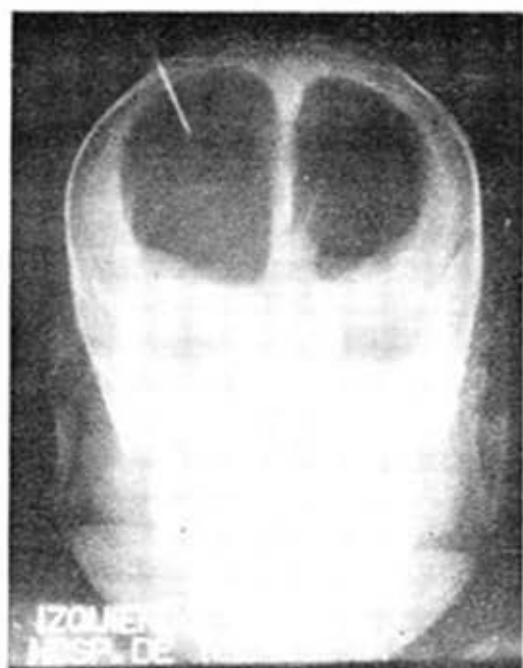


A. D. L.—H.C. 19385, Tercer caso.  
Pneumoencefalograma.

No penetró el aire en el tercer ventrículo ni en los laterales. Sólo existe aire en el cuarto ventrículo y parte del acueducto así como en las cisternas de la base y muy poco en los espacios subaracnoides de la convexidad. Cisternas de la base dibujadas.



A. D. L.—H.C. 19385, Tercer caso.  
Pneumocentriculograma.



A. D. L.—H.C. 19385, Tercer caso.  
Se comprueba la existencia de marcada hidrocefalia interna no comunicante por obstrucción de la porción proximal del acueducto.

## RESUMEN

En el análisis en conjunto de nuestros 3 casos encontramos:

Los 3 pacientes han sido del sexo masculino y de la raza blanca, de 2 meses de edad el menor y 7 años el mayor.

Los signos neurológicos más frecuentes fueron:

- Retraso psicomotor, 3 casos.
- Coriorretinitis, 2 casos.
- Crisis convulsivas, 2 casos.
- Microcefalia, 2 casos.
- Macrocefalia, 1 caso.
- Atrofia óptica, 1 caso.
- Microftalmia, 1 caso.
- Déficit motor, 1 caso.
- Macrogenitosomía, 1 caso.
- Obesidad endógena, 1 caso.
- Hipertermia, 1 caso.

En las investigaciones se constataron: Calcificaciones intracraneales en los 3 casos. Hidrocefalia interna por bloqueo del acueducto de Silvio en los 3 casos. Aumento de proteínas en el L.C.R. en uno de ellos.

La prueba de toxoplasmina fue negativa en los 2 pacientes con toxoplasmosis congénita y en ambos fue positiva en la madre. Esta prueba se comportó

positiva en el niño y negativa en la madre en la toxoplasmosis adquirida.

El dye-test se realizó sólo en el último caso siendo altamente positivo, tanto en el niño como en la madre.

El E.E.G. se practicó en un sólo caso siendo anormal, paroxístico del hemisferio izquierdo

## CONCLUSIONES

Presentamos 3 casos de meningoencefalitis por toxoplasma gondii en niños, 2 de ellos correspondiente a la forma clínica número 3 y uno a la forma clínica número 5, de la clasificación de Sabin<sup>6</sup> en los cuales aunque no se logró el aislamiento del microorganismo en ninguno de ellos, creemos que de acuerdo con el cuadro clínico y radiológico y la positividad de las reacciones serológicas realizadas tanto a los pacientes como a las madres es lo suficientemente convincente para dar como positivos los 3 casos.

Es nuestro interés con este informe el llamar la atención de otros médicos sobre esta enfermedad y la posibilidad de que sea ésta la etiología de muchas meningoencefalitis y patologías encefálicas congénitas de causa no precisada.

## BIBLIOGRAFIA

- 1.—Brain, S. R.: Diseases of the Nervous System, Oxford University Press, 5ta. Ed. Pág. 410-411.
- 2.—Ford, F. R.: Diseases of the Nervous System in Infancy, Childhood and Adolescence. 3ra. Ed. Charles C. Thomas, Springfield. Pág. 598-601.
- 3.—Martín Jiménez, R.; Embil, J. y Salas, F.: Toxoplasmosis congénita, aislamiento del Toxoplasma Gondii en Cuba. Estudio Clínico y Experimental. Arch. de Med. Inf. Vol. XXVI, No. 3, 1957.
- 4.—Nicolle, C. y Manceaux, L.: Sur une infection à corps de Leishman (ou organismes voisins) du gondii. Compt. Rend. Acad. Sci. 147-763-766, 1908.
- 5.—Pinkerton, H. and Herderson, R. G.: Adult toxoplasmosis. A previously un recognized disease entity simulating the typhus spotted fever-group. J.A.M.A.
- 6.—Sabin, A. B.: Toxoplasmic encephalitis in children. J.A.M.A. 116, 801-807, 1941.
- 7.—Splendore, A.: Des formes flagellées et des camétes dans le Toxoplasma cuniculi. Bull. Soc. Pathol. Exotique. 6: 318-323, 1923.
- 8.—Sutton, D.: Intracranial calcification in toxoplasmosis. Brit. J. Radiol. 24: 31, 1951.
- 9.—Weinman, D.: Chronic Toxoplasmosis. Infect. Diseases. 73: 85-92, 1943.
- 10.—Wolf, A.; Cowen, D. and Paige, B. H.: A new case of granulomatous encephalomyelitis due to a protozoon. Am. J. Path. 15: 657-694, 1939.

*Ya está impreso*

## EL TERCER TOMO DE TEMAS DE LAS RESIDENCIAS

*que contiene las tesis:*

### 1. ENTERITIS REGIONAL

*por el Dr. Carlos E. Albert Chacón*

### 2. TUMOR MIXTO DE LA GLANDULA PAROTIDA

*por el Dr. Eduardo García Saiz*

### 3. VALORACION DE LA ANTRECTOMIA CON VAGUECTOMIA EN EL TRATAMIENTO DE LA ULCERA DUODENAL

*por el Dr. Pedro Kiliddjian Dengjian*

editado por el

CENTRO NACIONAL DE INFORMACION DE CIENCIAS MEDICAS

Precio del ejemplar \$2.00

Este libro está a la venta en las Librerías de 27 y L, Vedado, Habana, "Lalo Carrasco", Hotel Habana Libre, en las principales librerías del interior de la República, y también se puede solicitar por correo a "La Moderna Poesía", Apdo. 605, La Habana, enviando el importe señalado y \$0.25 adicionales para el franqueo certificado.