

Origen anómalo de la arteria coronaria izquierda

Revisión de la literatura y presentación de un caso

Por los Dres.:

ABELARDO DELGADO RODRÍGUEZ,^(*) RAMÓN CASANOVA ARZOLA,^(**)
SALVADOR T. PERAMO GÓMEZ,^(***) Y ANA MARÍA MERCADO BENÍTEZ,^(****)

La arteria coronaria izquierda anómala, es una entidad rara que la mayoría de las veces se encuentra como un hallazgo necrópsico, y que en nuestro caso tiene valor de haber sido diagnosticado en vida lo cual es de primordial importancia ya que esto conllevaría a un tratamiento quirúrgico adecuado, que es la única posibilidad de supervivencia que podemos ofrecer a estos pacientes.

HISTORIA

Abbot¹ en 1906, señaló por primera vez esta anomalía en un paciente de 60 años de edad, y Abrikosoff² en 1911, reportó esta entidad en un niño de 5 años y medio de edad. Sin embargo, no es hasta 1933 en que Bland-White y Garland³ hacen una descripción acuciosa del síndrome clínico, correlacionado los datos anatomopatológicos con el cuadro clínico que presentan estos pa-

cientes y realizando el primer estudio electrocardiográfico de esta enfermedad. De ahí que también se conozca con el nombre de síndrome de Bland-White y Garland. Hasta 1966 solamente se habían reportado 75 casos muchos de ellos como hallazgos necrópsicos.

VARIEDADES

Se trata de un defecto embriológico en el cual la arteria coronaria izquierda emerge de la arteria pulmonar, describiéndose dos variedades de esta enfermedad: la "tipo infantil" y la "tipo adulto", según el número y calibre de las anastomosis intercoronarias que estén presentes.

En el "tipo infantil" (80-85%) de los casos, existen "anastomosis coronarias insuficientes", por lo que el riego sanguíneo va a ser precario con isquemia subsiguiente, aparición temprana de "crisis anginosas", y evolución fatal antes de cumplir el primer año de vida. En el "tipo adulto" (10-15%) de los casos existen "anastomosis coronarias suficientes", con riego sanguíneo aceptable, en el cual las manifestaciones clínicas son menos dramáticas, de aparición más tardía, y los pacientes pueden alcanzar la edad adulta, aún sin terapéutica alguna.

(*) Residente de Primer Año de Pediatría, Hospital Infantil "William Soler", Reparto Altahabana, Habana, Cuba.

(**) Jefe de Servicio de Pediatría, Hospital Infantil "William Soler", Reparto Altahabana, Habana, Cuba.

(***) Médico Pediatra, Hospital Infantil "William Soler", Reparto Altahabana, Habana, Cuba.

(****) Patólogo Especialista, Hospital Infantil "William Soler", Reparto Altahabana, Habana, Cuba.

HEMODYNÁMICA

Durante la vida intrauterina esta anomalía no presenta repercusión alguna sobre la economía del feto, ya que tanto las presiones como la saturación de oxígeno son prácticamente iguales en la arteria pulmonar y la aorta, pero a partir del nacimiento la presión de la arteria pulmonar disminuye en 1/3 ó 1/4 con relación a la aorta, así como también la saturación de oxígeno por lo que la isquemia se establece tempranamente, y dada la diferencia tensional existente ahora entre la coronaria derecha y la coronaria izquierda, se va a producir a través de las anastomosis intercoronarias un pase de sangre de coronaria derecha a coronaria izquierda, llegando a una inversión completa del flujo en la coronaria izquierda que entonces la lleva a desembocar sangre en la arteria pulmonar, actuando desde el punto de vista funcional como una fistula arteriovenosa.

ANATOMÍA PATOLÓGICA

En la "variedad infantil" macroscópicamente el hallazgo más evidente es un ventrículo izquierdo grande, pero de paredes finas. Existe marcada hipertrofia ventricular izquierda y fibrosis en cara anterolateral y porción apical de ventrículo izquierdo.

Microscópicamente se encuentra aumento de tejidos fibrosos y de fibras elásticas, con zonas de desintegración de fibras musculares. En el 50% de los casos (Keith)³ aparecen zonas de calcificación.

La arteria coronaria izquierda emerge del tronco de la pulmonar, usualmente del lado posterior izquierdo o derecho, del seno de Valsalva. Sus ramas, curso y distribución son esencialmente normales. En los adultos la arteria coronaria derecha está dilatada, tortuosa y

a veces aneurismática, pudiendo contener depósitos ateromatosos. En contraste la arteria coronaria izquierda es mucho más pequeña, de paredes finas, y con aspecto de una vena.

En el "tipo adulto" el corazón está moderadamente aumentado de tamaño a expensas del ventrículo izquierdo. Puede observarse dilatación sinusoidal de los canales, microscópicamente las fibras miocárdicas aparecen hipertrofiadas y pueden presentar cambios degenerativos. La fibrosis intersticial es común, pero la proliferación fibroelástica subendocárdica es rara.

CUADRO CLÍNICO

El cuadro clínico, difiere notablemente según se trate de la variedad "tipo infantil" o "tipo adulto" (Gasul),⁴ Esta diferencia está en relación directa con el número y calibre de los canales interarteriales coronarios.

TIPO INFANTIL

Las manifestaciones clínicas fundamentales son: episodios recurrentes de "distress", marcada cardiomegalia, ausencia de soplos importantes e insuficiencia cardíaca congestiva en los primeros meses de la vida.

Durante el primero o segundo mes de vida el niño está asintomático pero a partir del segundo mes, y habitualmente antes del sexto los síntomas aparecen. La duración de la enfermedad generalmente es corta, a menudo semanas, desde el comienzo de los síntomas hasta la muerte. Las crisis características están dadas por sudoración, palidez, ligera cianosis, disnea, taquicardia y llanto, generalmente desencadenadas por el esfuerzo o durante la alimentación. Durante la crisis el niño luce padecer un profundo dolor, de ahí que se les haya llamado también "crisis anginosas". Fue-

ra de las crisis el niño luce estar saludable, sin síntomas o signos algunos de enfermedad. Es frecuente en ellos las infecciones respiratorias a repetición, habitualmente no hay soplos, aunque puede auscultarse un soplo sistólico no específico en ápex, o en región precordial. Otros hallazgos como hepatomegalia, galope, edema, etc., están en relación con la insuficiencia cardíaca congestiva.

TIPO ADULTO

En este grupo el dato más importante es un soplo continuo en región precordial. La angina es rara y los síntomas cardíacos son mínimos o usualmente ausentes. Al examen físico el paciente está bien desarrollado, bien nutrido, y sin síntomas de "distress". El corazón está discreta o moderadamente aumentado de tamaño. El latido de la punta puede ser normal o hiperactivo. Un tercer ruido puede ser audible en ápex. El soplo es sistodiastólico con el componente sistólico más fuerte que el diastólico. En algunos casos solo presentan un soplo sistólico. La patogenia de estos soplos no está bien definida.

ELECTROCARDIOGRAFÍA

El electrocardiograma revela característicamente un patrón de infarto-miocárdico de cara anterolateral, con signos de crecimiento ventricular izquierdo. El eje eléctrico se encuentra entre $+90^\circ$ y -60° , predominando la desviación axial izquierda. El daño miocárdico se demuestra por ondas Q anchas y profundas en D1, AVL y precordiales izquierdas (V5 y V6), usualmente acompañadas de ondas T invertidas. El segmento ST, puede estar isoelectrico, elevado o deprimido en esas mismas derivaciones.

El crecimiento ventricular izquierdo es un signo característico, y generalmen-

te está dado por S profunda desde V1 hasta V3 y patrones qR en precordiales izquierdas. La onda P y el intervalo P-R son normales y el ritmo es sinusal.

Estos hallazgos son típicos en la "variedad infantil" ya que en la "variedad adulto" no aparecen signos de infarto de cara anterolateral y solo signos de crecimiento ventricular izquierdo que puede ser moderado o severo.

VECTORCARDIOGRAFÍA

El vectorcardiograma es similar a los observados en adultos con infarto miocárdico anterolateral. En el plano horizontal se puede inscribir con un giro horario o antihorario, pero lo que llama la atención es el gran desplazamiento posterior. El vector resultante es usualmente estrecho y elongado con orientación posterior resultado obvio de la "ausencia" de fuerzas vectoriales en el lado izquierdo.

En el plano frontal el vector comienza con una pequeña deflexión dirigida hacia la derecha y hacia abajo, para inscribirse después con un giro antihorario y de orientación superior y a la izquierda, de la línea media.

RADIOLOGÍA

Variedad infantil.

En la vista frontal el hecho más sobresaliente es el aumento del área cardíaca, la cual puede apreciarse antes del inicio de los síntomas. La cardiomegalia es expansiva de ventrículo izquierdo. El flujo pulmonar es normal y pueden aparecer signos de estasis pasivo pulmonar.

En la oblicua anterior izquierda la silueta cardíaca se extiende hacia atrás a causa del marcado crecimiento del ventrículo izquierdo.

En la oblicua anterior derecha el borde anterior del corazón se aproxima a

la pared externa, debido al desplazamiento del ventrículo derecho por la marcada dilatación del ventrículo izquierdo. El esófago aparece rechazado por la aurícula izquierda, la cual además de estar algo dilatada está desplazada hacia atrás y arriba por el ventrículo izquierdo.

DIAGNÓSTICO POSITIVO Y DIFERENCIAL.

El diagnóstico de arteria coronaria izquierda anómala "variedad infantil" puede sospecharse clínicamente y confirmarse con la aortografía retrógrada.

El cuadro clínico que se presenta en lactantes de 2 a 6 meses de edad dado por las crisis de "distress", con palidez, cianosis, sudoración, taquicardia, unido a una cardiomegalia, habitualmente sin soplos, y los hallazgos electrocardiográficos y vectorcardiográfico de patrones de infarto de cara anterolateral, debe hacernos pensar seriamente en esta posibilidad mientras no se demuestre lo contrario.

El diagnóstico diferencial debe plantearse con la fibroelastosis, entidad con la cual es difícil diferenciar, pues aunque hasta hace poco tiempo se aceptaba que los patrones de infarto de cara anterolateral encontrados en el electrocardiograma inclinaban definitivamente el diagnóstico a favor de arteria coronaria izquierda anómala, *Lintermans*, y cols.⁶ reportan 3 casos con patrones electrocardiográficos idénticos que correspondieron a fibroelastosis comprobadas necrópticamente.

Sin embargo, las crisis periódicas típicas sí constituyen un elemento de juicio importante a valorar. En caso de tratarse de un niño de más de un año de edad el diagnóstico de fibroelastosis es más sugestivo. En la miocarditis se pueden ver también patrones de infartos similares a los observados en esta

enfermedad, sin embargo, no es habitual la existencia de cardiomegalia tan acentuada y por otra parte están ausentes las "crisis" intermitentes.

El diagnóstico diferencial debe plantearse también con la calcificación de las arterias coronarias asociada a proliferación fibroelástica de la íntima. En el electrocardiograma de esta entidad suelen observarse cambios sugestivos de infarto del miocardio de cara anterolateral. El diagnóstico positivo está dado por la aortografía retrógrada en la cual se observa la ausencia de arteria coronaria izquierda.

TRATAMIENTO

El tratamiento de esta entidad es esencialmente quirúrgico habiéndose empleado numerosas técnicas las cuales describiremos someramente y por último haremos hincapié en la técnica más aceptada actualmente.

1.—*Anastomosis aortopulmonar.*

Este proceder se basa en el hecho de tratar de elevar la presión en la arteria pulmonar para aumentar el flujo en la arteria coronaria izquierda anómala, pero a la luz del concepto actual que tenemos de la hemodinámica de esta entidad, ello es totalmente inútil ya que el flujo sanguíneo en la arteria coronaria izquierda anómala es hacia la pulmonar y no a partir de ella. *Potts*⁸ en 1949 lo intentó en dos ocasiones sin éxito alguno.

2.—*Banding de la pulmonar.*

Por las mismas razones anteriores este tipo de tratamiento tampoco ha dado resultado positivo.

3.—*Aplicación de talco o fenol en la cavidad pericárdica.*

Este tipo de tratamiento consiste en espolvorear con talco o aplicar fe-

nol concentrado en la superficie anterior del corazón. Paul y Robbins² reportan buenos resultados clínicos con este tipo de tratamiento. En el caso por ellos reportado aunque la cardiomegalia persistía el niño estaba asintomático y le fue retirado el uso de la digital.

4.—*Trasplante de la arteria coronaria izquierda anómala a una arteria sistémica, por anastomosis directa.*

Teóricamente esta sería la solución ideal pero técnicamente el proceder es difícil y en un caso en que fue posible realizarla el niño falleció inmediatamente de fibrilación ventricular.

5.—*Ligadura de la arteria coronaria izquierda anómala.*

El objetivo consiste en: 1) Evitar el flujo sanguíneo hacia la arteria pulmonar a través de la arteria coronaria izquierda anómala que le llega por intermedio de las anastomosis intercoronarias a partir de la arteria coronaria derecha y 2) Aumentar el flujo sanguíneo en el miocardio ventricular. Se ha demostrado que la presión en la arteria coronaria izquierda aumenta considerablemente, en un caso reportado por Gasul la presión en la arteria coronaria izquierda antes de ligarla era de 28 mm., la cual aumentó a 85 mm. inmediatamente después de la ligadura cerca de su emergencia de la arteria pulmonar.

De la experiencia acumulada hasta ahora parece ser que ésta es la operación de elección en adultos y en niños con arteria coronaria izquierda anómala variedad II o sea con comunicaciones intercoronarias suficientes, pero que en la variedad I ésta debe ir acompañada de espolvorización con talco del miocardio o aplicación de fenol concentrado en el mismo para promover el aumento de la vascularización colateral del ventrículo.

R.C.T., de meses de edad, que ingresa en nuestro hospital con una historia de haber estado ingresado en un centro hospitalario un mes atrás por un cuadro de polipnea y cianosis, y que fue dado de alta con el diagnóstico de bronconeumonía estando asintomático durante varios días hasta que el día de su ingreso presentó nuevamente un cuadro de polipnea, sudoración y cianosis motivo por el cual el padre lo lleva al Cuerpo de Guardia de este hospital, donde se decide su ingreso.

En los antecedentes patológicos familiares no se recoge nada de importancia y en los antecedentes prenatales, y postnatales se refiere que es un niño producto de un segundo embarazo con un parto distócico, en pelviana y que presentó cianosis que requirió oxigenoterapia. Pesó al nacer 6 lbs. y 12 onzas.

Examen físico.

Se trataba de un lactante eutrófico de 10 lbs. de peso que presentaba coloración normal de piel y mucosas y que no lucía aguda ni crónicamente enfermo.

Aparato circulatorio.

Deformidad precordial importante. Latido de la punta visible y palpable en 5to. espacio intercostal izquierdo a nivel de la línea axilar anterior. Ruidos cardíacos algo apagados. No soplos. P2 normal. Pulsos periféricos presentes. No cianosis, FC 140 p/m.

Aparato respiratorio

FR 40 p/m. Discreto tiraje subcostal. Murmullo vesicular normal. No estertores ni ruidos transmitido.

Aparato digestivo

Abdomen blando y depresivo, no doloroso. Hígado rebasa 5 a 6 cm. el borde costal.

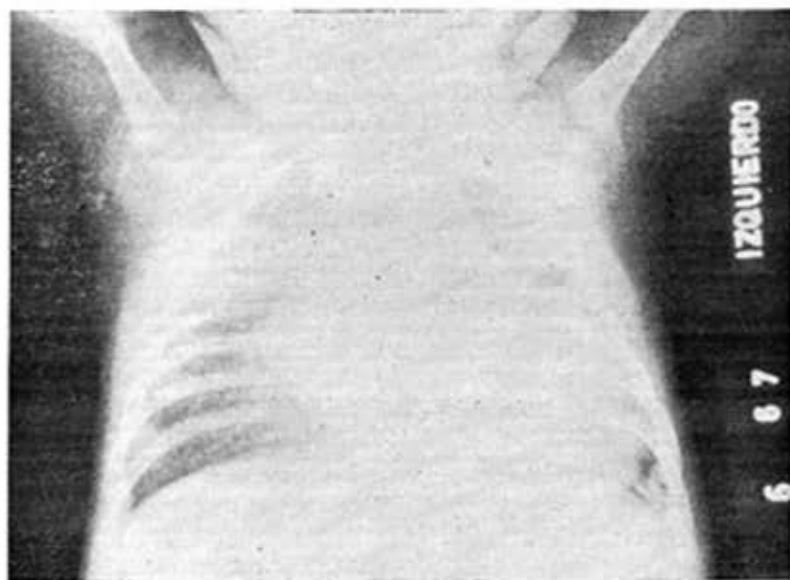


Fig. 1-a

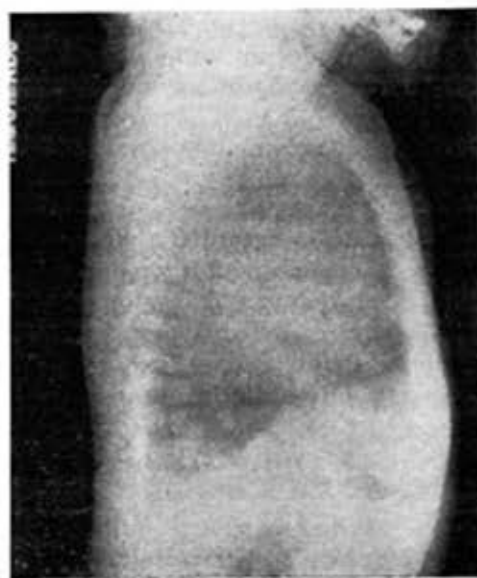


Fig. 1-b

Figs. 1-a y 1-b.—Rayos X de tórax que muestra marcada cardiomegalia a expensas de cavidades izquierdas. Se observa signos de estasis pasivo pulmonar.

El resto del examen físico: no ofrecía datos de interés.

Su evolución en la sala se caracterizó por presentar crisis de polipnea, cianosis, sudoración, irritabilidad, llanto fuerte, taquicardia, y mal aspecto general. Pasadas estas crisis el niño no lucía estar enfermo, se mostraba alegre, juguetón, tomaba bien sus alimentos, no presentaba cianosis y aumentaba de peso. El número de crisis fueron 10 en total.

Exámenes complementarios

Hemograma:

Hemoglobina: 10 gms.; Hematocrito: 33; Leucocitos: 6,050; Segmentados: 50; Monocitos: 2; Linfocitos: 48.

Eritosedimentación: 15. Orina: Normal. Glicemia: 98.

Líquido cefalorraquídeo: normal. Electroencefalograma: normal. Rayos X de cráneo: normal.

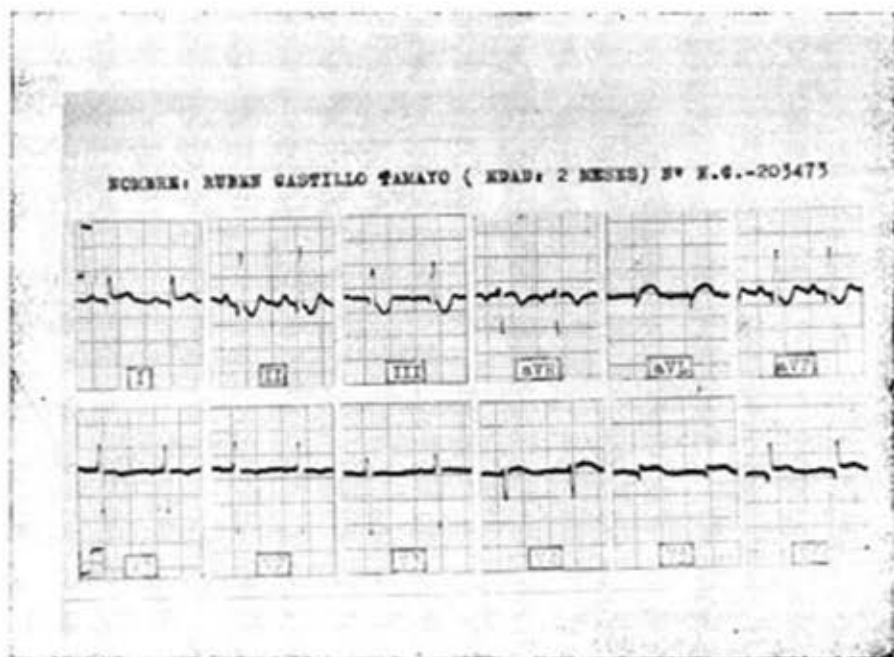


Fig. 2.—Electrocardiograma que muestra patrón de Infarto miocárdico de cara anterolateral. Obsérvese el desplazamiento positivo del segmento ST en D1, aVL, V4, V5 y V6.

TELECARDIOGRAMAS

Se hicieron varios telecardiogramas, todos los cuales mostraban gran cardiomegalia a predominio de cavidades izquierdas con signos de congestión venosa pulmonar (Fig. 1).

ELECTROCARDIOGRAMAS

Los electrocardiogramas realizados tenían todos las mismas características (Fig. 2). El informe de uno de ellos era:

Ritmo sinusal. FC 150 p/m. PR 0.10. QT 0.04. AQRS $+ 60^\circ$. Signos de crecimiento ventricular izquierdo. Trastornos difusos de la repolarización ventricular. Llama la atención la presencia de ondas Q profundas (8 mm.) en pre-

cordiales izquierdas. Desplazamiento positivo del segmento ST en D1, aVL, V4, V5 y V6.

VECTORCARDIOGRAMA

Se le realizó un vectorcardiograma (Fig. 3) en el cual se observa signos de infarto de cara anterolateral.

El paciente se mantuvo digitalizado todo el tiempo, finalmente fallece en una de las crisis.

En el examen necrópsico encontramos una gran cardiomegalia a predominio de ventrículo izquierdo, y la arteria coronaria izquierda emergiendo de la arteria pulmonar (Véanse Figs. 4, 5, 6 y 7).

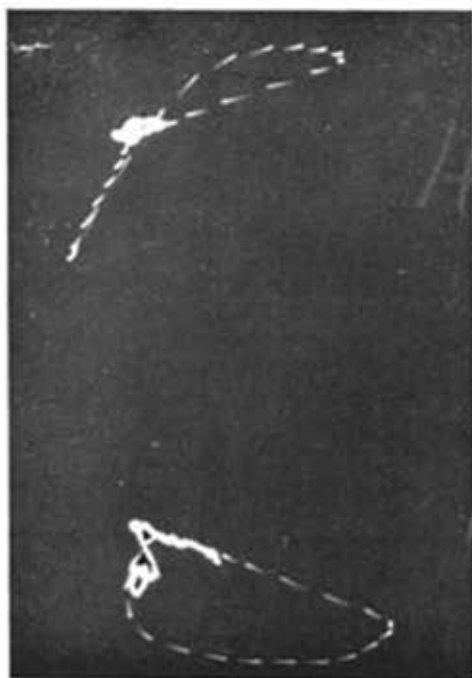

Fig. 3.—Vectorcardiograma que muestra patrón de infarto miocárdico de cara anterolateral. Obsérvese en el plano horizontal el marcado desplazamiento posterior de las fuerzas vectoriales.

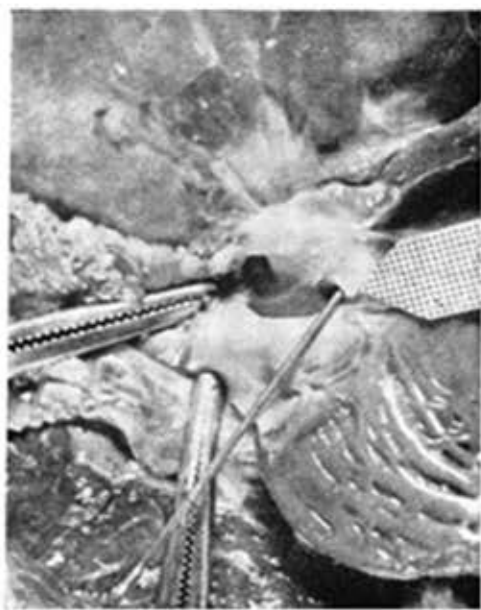

Fig. 4.—Salida de la arteria Pulmonar del ventrículo derecho. Se observa (indicada por una flecha cuadriculada) la emergencia anómala de la arteria coronaria izquierda muy próxima a la inserción de la valva semilunar izquierda del tronco pulmonar.

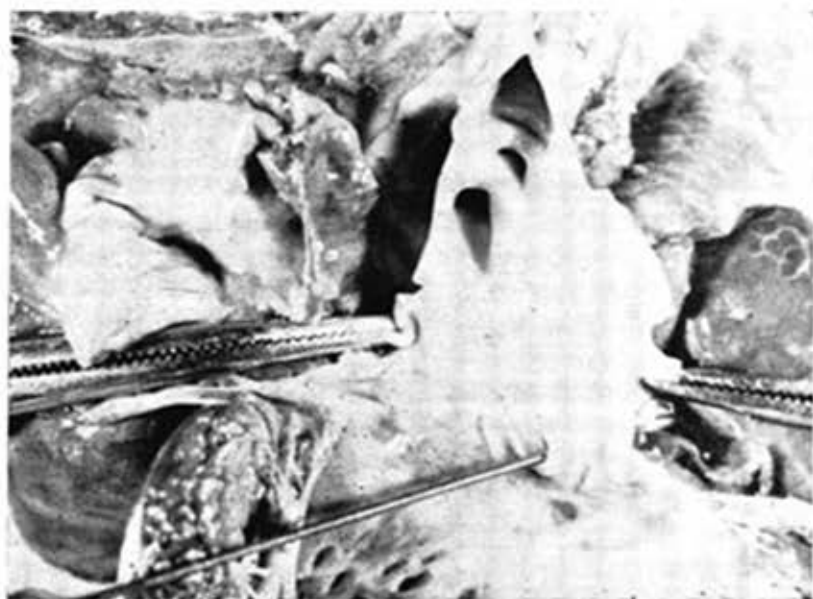

Fig. 5.—Arteria Aorta a nivel de su salida del ventrículo izquierdo. Puede apreciarse (con un explorador insertado en su luz) la emergencia de la arteria coronaria derecha. También se aprecia la ausencia del orificio correspondiente a la arteria coronaria izquierda.

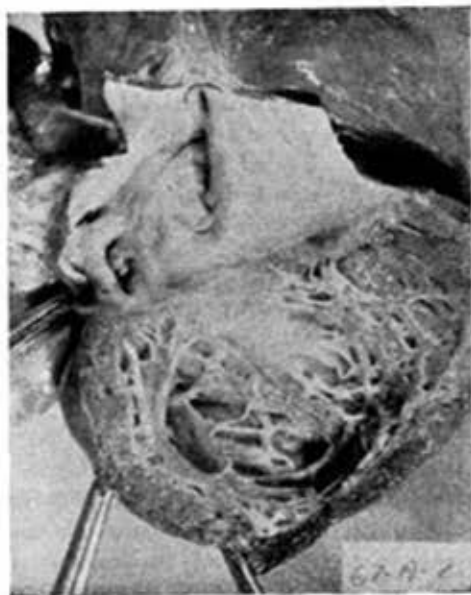

Fig. 6.—Aurícula y Ventriculo izquierdo; el engrosamiento endocárdico por fibrosis es acentuado, el miocardio muestra también áreas de fibrosis notables.

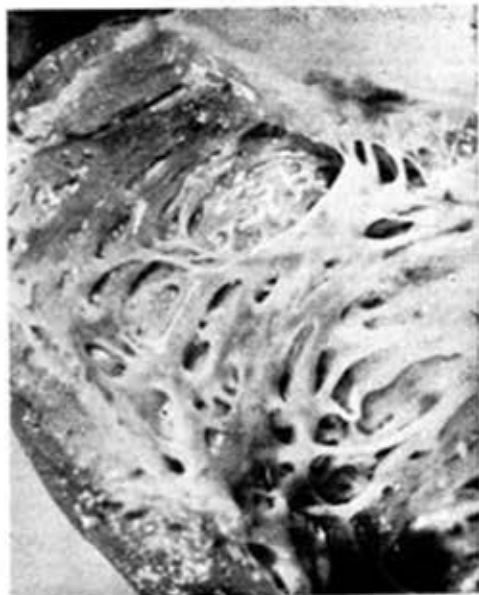

Fig. 7.—Un detalle a mayor aumento de la figura No. 3 donde se aprecia mejor la fibrosis endo-miocrárdica.

DISCUSION

El diagnóstico de arteria coronaria izquierda anómala era altamente sugestivo en este niño de 2 meses de edad que presentaba crisis de polipnea, cianosis, taquicardia, dificultad respiratoria y "distress", que habían debutado al mes de edad y que se repetían con intervalos durante los cuales el niño estaba asintomático con buen estado general y que radiológicamente mantenía una marcada cardiomegalia.

Por otra parte los electrocardiogramas mostraban todos signos de crecimiento ventricular izquierdo con patrones de infarto de cara anterolateral.

Iguales conclusiones se obtenían del vectorcardiograma realizado.

El diagnóstico diferencial se planteó con la fibroclastosis que también pueda

dar los mismos signos electrocardiográficos pero el hecho de presentar estas "crisis anginosas" hacía que nos gustara más esta posibilidad. En la fibroclastosis estas "crisis" nunca las hemos visto. La miocarditis aguda o subaguda también era planteable pero esta tampoco evoluciona con crisis alternando con períodos de bienestar. Es de señalar que en algunos casos de miocarditis pueden reproducirse los patrones de infarto de miocardio que presentaba nuestro caso.

El diagnóstico diferencial también se planteó con la pericarditis que sabemos cursa generalmente con gran cardiomegalia y fuertes corrientes de lesión estando ausentes los signos de necrosis.

Otros tipos de cardiopatía eran fácilmente descartables tanto por el examen clínico como por los exámenes complementarios.

Aunque el diagnóstico positivo de esta entidad sabemos que está dado por la aortografía retrógrada, que muestra la ausencia de la coronaria izquierda, esta investigación no la llegamos a realizar porque consideramos que era riesgosa en alto grado para nuestro paciente, y optamos por mejorar su estado general para llevarlo al salón de operaciones y confirmar a cielo abierto nuestro diagnóstico e inmediatamente practicar la ligadura de la arteria coronaria izquierda anómala y espolvorear con talco o aplicar fenol concentrado al miocardio, que es la terapéutica más racional aceptada en estos momentos, pero el niño falleció durante una crisis antes de que pudiéramos intentar el tratamiento quirúrgico.

SUMARIO Y CONCLUSIONES

Se presenta un caso de arteria coronaria izquierda anómala que fue diagnosticado en vida y se llama la atención de que esta entidad debe ser sospechada siempre que nos encontremos frente a un lactante que presente crisis de polipnea, cianosis, taquicardia, "distress" respiratorio y sensación de angustia que alternan con períodos de bienestar y que al examen radiológico encontremos marcada cardiomegalia con signos de crecimiento ventricular izquierdo unido todo esto a patrones de infarto de miocardio de cara anterolateral en el electrocardiograma y en el vectorcardiograma.

Señalamos también que el diagnóstico precoz y tratamiento quirúrgico adecuado es la única posibilidad de supervivencia, aunque remota, que ofrecen estos casos de arteria coronaria izquierda anómala "variedad infantil", ya que todos evolucionan invariablemente hacia la muerte antes de cumplir el primer año de vida.

SUMMARY AND CONCLUSION

A case of anomalous left coronary artery diagnosed during life has been presented and attention called to the fact that this malformation should always be suspected in presence of an infant with crises of polypnea cyanosis, tachycardia, respiratory distress, anxiety alternating with periods of well-being and where X-ray examination shows a marked cardiomegaly with signs of increased left ventricle associated with electrocardiographic and vectorcardiographic patterns of antero-lateral myocardial infarctation. The authors have also pointed out that early diagnosis and adequate surgical treatment offer the only though remote chance for survival in these cases of anomalous left coronary artery of infantile type since otherwise all invariably progress towards death before the first year of life.

RESUME

On y présente un cas d'artere coronaire gauche anormal e diagnostiquée pendant la vie et on y attire l'attention sur le fait que cette maladie doit toujours être suspecte en face d'un nourissant présentant des crises de polypnée, de cyanose, de tachycardie, de perturbation (distress) respiratoire et avec sensation d'angoisse alternant avec des périodes de bien-être et chez lesquels à l'examen radiologique on trouve une cardiomegalie avec signes d'accroissement ventriculaire gauche, tout cela associé a des patrons electrocardiographiques vectorcardiographiques d'infarctus de la parois antéro-laterale du myocarde. On y signale aussi que le diagnostic de bonne heure et le traitement chirurgical adéquat offre la seule, quoique éloigné, chance de survie pour ces cas avec une artere coronaire gauche anormale du type infantile, puisque sans cela tous marchent invariablement vers la mort avant d'atteindre la première année de leur vie.

BIBLIOGRAFIA

- 1.—*Abbott, M. E.*: Congenital Cardiac Disease in Osler's Moderns Medicine, Vol. 4: pp. 420, Philadelphia, Lea & Febirger, 1920.
- 2.—*Abrikosoff, A.*: Aneurisma des linken Herzventrikels mit Abnormer Abgangsstelle der linken Koronararteris von der Pulmonalis beim einem fünfmonatlichen Kinde, Virchows. Arch. Path. Ant. 203: 413, 1911.
- 3.—*Bland, E. F.; White, P. D.*: Congenital anomalies of coronary arteries. Report of unusual case with cardiac hypertrophy. Am. Heart. J. 8: 737, 1963.
- 4.—*Gasul Benjamin, M.; Arcilla René, A. y Lev. Maurice*: Heart disease in children, Diagnosis and Treatment, Pitman Medical Publicity Company LTD, London; J. B. Lippincott, Company, Philadelphia, pp. 976-996, 1966.
- 5.—*Keith, Rowe and Vlad*: Heart disease in infancy and childhood. Macmillan Company, pp. 296-304, 1958.
- 6.—*Lintermans, J. P. and cols.*: Infarctions Patterns in Endocardial Fibroelastosis. Circulation 33: 202-208, Feb., 1966.
- 7.—*Paul y Robbins*: Cited by Gasul, Heart Disease in Childrens, J. B. Lippincott Company, London, pp. 976-996, 1966.
- 8.—*Potts, W. J.*: Personal communication to Kittle, cited by Gasul, Heart Disease in Children, J. B. Lippincott Company, London, pp. 976-996, 1966.

Ya está impreso

EL SEGUNDO TOMO DE TEMAS DE LAS RESIDENCIAS

que contiene las tesis:

1. TUMORES PRIMITIVOS DEL URETER

por el Dr. Francisco J. Alonso Domínguez

2. GRANULOMATOSIS HEPATICA

por la Dra. Mercedes Batule Batule

3. HIPOTIROIDISMO

por la Dra. María Josefa Güeche García

editado por el

CENTRO NACIONAL DE INFORMACION DE CIENCIAS MEDICAS

Precio del ejemplar \$2.00

Este libro está a la venta en las Librerías de 27 y L, Vedado, Habana, "Lalo Carrasco", Hotel Habana Libre, en las principales librerías del interior de la República, y también se puede solicitar por correo a "La Moderna Poesía", Apdo. 605, La Habana, enviando el importe señalado y \$0.25 adicionales para el franqueo certificado.