

Resección laparoscópica de dilatación quística congénita del conducto cístico en un paciente pediátrico

Laparoscopic Resection of Congenital Cystic Dilatation of the Cystic Duct in a Pediatric Patient

Ramón Villamil Martínez¹ <https://orcid.org/0000-0002-3544-9604>

Alejandro Ramírez Guirado¹ <https://orcid.org/0000-0003-0358-6062>

Andrés José Pi Osoria² <https://orcid.org/0000-0002-5992-991X>

¹Hospital Pediátrico Docente William Soler, Servicio de Cirugía Hepatobiliar y Trasplante Hepático. La Habana, Cuba.

²Hospital Pediátrico Docente Borrás-Marfan, Servicio de Cirugía Pediátrica. La Habana, Cuba.

*Autor para correspondencia: vmrvmartin@gmail.com

RESUMEN

Introducción: La dilatación quística congénita del conducto cístico o dilatación tipo VI de la clasificación de Todani, es una variante rara de dilatación congénita de la vía biliar.

Objetivo: Explicar la metodología diagnóstica y terapéutica empleada en un caso pediátrico con esta entidad, y destacar la ventaja de su tratamiento oportuno por vía mínimamente invasiva.

Presentación del caso: Paciente masculino de 6 años con sintomatología sugestiva de enfermedad vesicular, referido desde la atención secundaria por sospecha de quiste de colédoco. En el ultrasonido se detectaba una lesión ecolúcida adyacente a la vesícula biliar, sin dilatación de las vías biliares intrahepáticas. Se realizó colangiografía laparoscópica y se confirmó una dilatación quística aislada del conducto cístico, la cual se resecó por vía laparoscópica, igualmente.



Conclusiones: La incidencia de la dilatación quística del conducto cístico es muy baja y se puede presentar en niños con sintomatología variable. El diagnóstico generalmente es tardío, puede sospecharse mediante la ecografía abdominal y confirmarse con la colangiografía laparoscópica, aun en ausencia de otros medios diagnósticos más modernos. Su reconocimiento y correcta clasificación permiten realizar el tratamiento quirúrgico definitivo exitosamente, de preferencia por vía laparoscópica.

Palabras clave: dilatación quística congénita de la vía biliar; quiste del conducto cístico; clasificación de Todani tipo VI; quiste de colédoco.

ABSTRACT

Introduction: Congenital cystic duct dilatation, or Todani classification type VI dilatation, is a rare variant of congenital bile duct dilatation.

Objective: To explain the diagnostic and therapeutic methodology used in a pediatric case with this entity, and to highlight the advantage of its timely minimally invasive treatment.

Case presentation: Six-year-old male patient with symptoms suggestive of gallbladder disease, referred from secondary care for suspicion of a common bile duct cyst. Ultrasound showed an echolucent lesion adjacent to the gallbladder, without dilatation of the intrahepatic bile ducts. Laparoscopic cholangiography was performed and confirmed an isolated cystic dilatation of the cystic duct, which was resected laparoscopically, likewise.

Conclusions: The incidence of cystic dilatation of the cystic duct is very low and may present in children with variable symptomatology. Diagnosis is usually late, can be suspected by abdominal ultrasound and confirmed by laparoscopic cholangiography, even in the absence of other more modern diagnostic tools. Its recognition and correct classification permit a successful definitive surgical treatment, preferably laparoscopically.

Keywords: congenital cystic dilatation; cystic dilatation of the cystic duct; Todani type VI classification; common bile duct cyst.



Recibido: 22/12/2022

Aceptado:20/05/2023

Introducción

Las dilataciones congénitas de las vías biliares (DCVB), históricamente conocidas como “quistes del colédoco”, constituyen un grupo de malformaciones biliares caracterizadas anatómicamente por un ensanchamiento anormal de estos conductos, los cuales pueden encontrarse a cualquier nivel del árbol biliar, ser únicas o múltiples, y tener morfología variable, desde formas mínimas hasta lesiones francamente quísticas y gigantes.⁽¹⁾

La primera clasificación de estas anomalías se le atribuye a *Alonso-Lej* en 1959, la cual fue posteriormente modificada por *Todani* en 1977,⁽²⁾ al dividir las en cinco tipos principales. Esta clasificación se utilizaba universalmente. Sin embargo, en los últimos 30 años se han reportado reiteradamente muchos casos que con claridad no se pueden ubicar en ninguno de los tipos planteados originalmente por *Todani*.⁽³⁾ Tal es el caso del llamado “tipo VI”, reportado por primera vez por *Bode* en 1983,⁽⁴⁾ que consiste en una dilatación quística selectiva del conducto cístico, lesión considerada independiente de los otros tipos ya descritos.⁽⁵⁾ Otros autores los separan a su vez en dos subtipos (VIa y VIb): cuando la lesión es única y aislada a nivel del cístico (subtipo VIa), o cuando se asocia a otras anomalías más distales (subtipo VIb), en la que cada variante requiere tratamiento individualizado.⁽⁶⁾

La expresión clínica es muy variable; pueden ser asintomáticas o presentar diversos cuadros: dolor abdominal, ictericia obstructiva, litiasis, colangitis, perforación, coleperitoneo y más tardíamente cáncer en las vías biliares.^(7,8) Para evitar complicaciones se recomienda que la actuación esté enfocada en realizar una detección precoz y un tratamiento quirúrgico puntual, siempre bajo el principio de reseca la vía biliar anormal, ya sea por vía convencional abierta o laparoscópica.⁽⁹⁾

El presente informe, según la revisión de los autores, representa el primer reporte en Cuba de una dilatación quística congénita del conducto cístico, y el número 23 en el área de América Latina.



Se presenta un caso pediátrico con esta entidad, con el objetivo de explicar la metodología diagnóstica y terapéutica empleada, y de resaltar la ventaja de su tratamiento oportuno por vía mínimamente invasiva.

Presentación del caso

Paciente masculino de 6 años de edad, sin antecedentes patológicos de interés, el cual es remitido al centro desde su provincia con una historia de dolor abdominal, náuseas y vómitos, precedidos por la ingestión de alimentos grasos, huevo, frijoles y chocolate. No hubo ictericia ni alteraciones del color de la orina ni de las heces fecales. El dolor era de tipo cólico y se localizaba, fundamentalmente, en hipocondrio derecho con irradiación a epigastrio, de cuatro meses de evolución. Fue referido desde la atención secundaria ya que en una ecografía abdominal se sospechó la presencia de un “quiste de colédoco”.

El examen físico fue totalmente negativo, los exámenes de laboratorio como el hemograma, el leucograma, el coagulograma, la bilirrubina, la transaminasa glutámico pirúvica (TGP), glutámico oxalacética (TGO) y fosfatasa alcalina (FAL) expresaron cifras normales, y solo la amilasa (AMIL) y la gammaglutamiltranspeptidasa (GGT) mostraron cifras ligeramente elevadas en 100 U/L y 81 U/L respectivamente.

Los estudios de imágenes realizados fueron la ecografía abdominal que detectó la presencia de una lesión ecolúcida de 25 mm adyacente y por delante de la vesícula biliar sin dilatación de vías biliares intrahepáticas y la tomografía axial computarizada (TAC) que informó lesión hipodensa cercana al cuello vesicular de 27 x 31 mm sin dilatación de vías biliares. El resto de los órganos intrabdominales no tuvieron alteraciones. Se intervino el paciente mediante cirugía videolaparoscópica por cuatro puertos con óptica de 10 mm y 30 grados, y por donde se observó una lesión quística en proyección del conducto cístico (fig. 1).

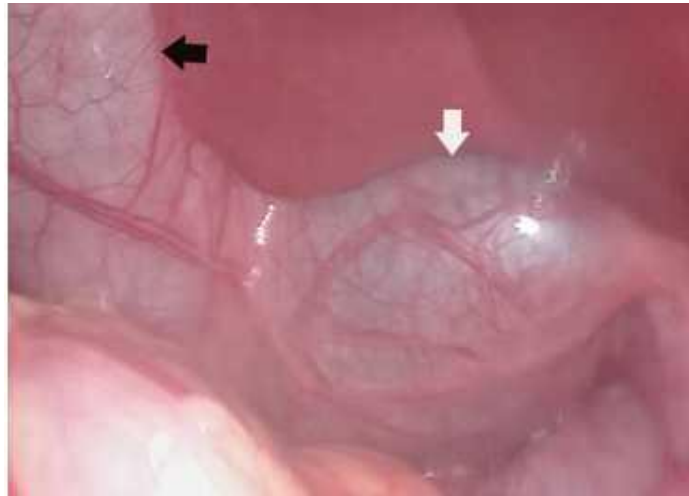


Fig. 1 - Visión laparoscópica de la lesión. Flecha blanca: dilatación del conducto cístico. Flecha negra: vesícula biliar.

Se realizó una colangiografía intraoperatoria transvesicular con contraste hidrosoluble, que reveló una lesión quística dependiente del conducto cístico, pero independiente de la vesícula biliar con una interfase entre las dos estructuras, correspondiente con dilatación quística congénita Tipo VIa (fig. 2).

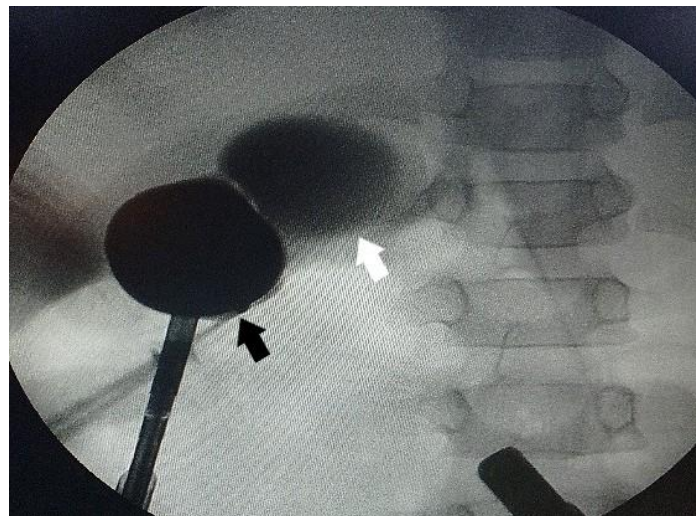


Fig. 2 - Colangiografía laparoscópica transvesicular. Flecha blanca: dilatación del conducto cístico. Flecha negra: vesícula biliar.

El tratamiento quirúrgico consistió en colecistectomía y por resección laparoscópica de la lesión. El paciente evolucionó satisfactoriamente y fue egresado a las 48 h sin complicaciones. El informe anatomopatológico planteó inflamación crónica del epitelio biliar con fibrosis y elementos aislados de metaplasia y presencia de colestasis (fig. 3).

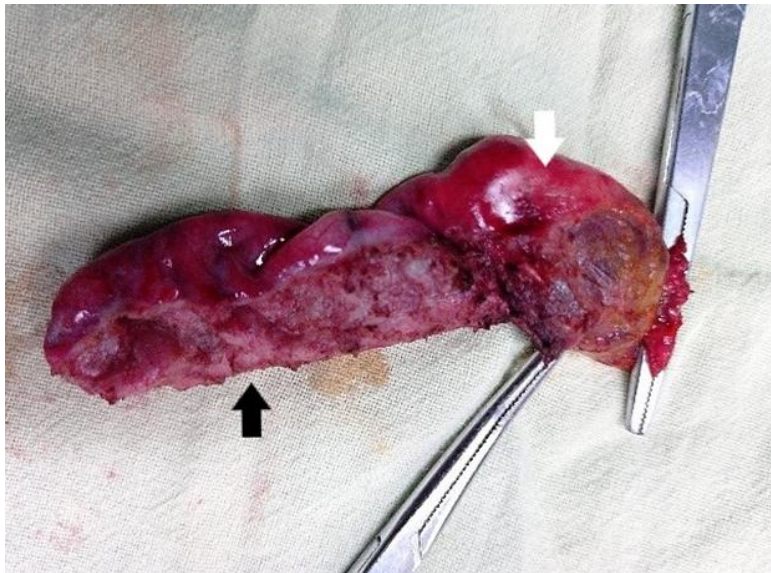


Fig. 3 - Pieza quirúrgica. Flecha blanca: dilatación del conducto cístico. Flecha negra: vesícula biliar.

Discusión

Las DCVB en general son malformaciones poco frecuentes, pero el 75 % de ellas se diagnostica en niños, actualmente su incidencia real está en estudio ya que existen diferencias importantes entre los reportes de algunos países occidentales (1: 150 000), (1:100 000) y los países asiáticos (1:1000), lo cual genera preocupación acerca de la verdadera frecuencia de esta entidad, en Estados Unidos se ha reportado recientemente una incidencia de (1:13 500).⁽⁶⁾ Se consideran lesiones premalignas, capaces de producir severas complicaciones si no se diagnostican a tiempo y se aplica

rápidamente el tratamiento quirúrgico específico.^(7,8,9) Aunque históricamente las clasificaciones existentes (*Alonso y Todani*) no involucraban la dilatación del conducto cístico, sino de otros segmentos de las vías biliares, actualmente dados los casos publicados de manera continua, sí se considera la dilatación anormal de este conducto una malformación congénita de la vía biliar, a la que se ha denominado tipo VI.

Las características anatómicas normales del conducto cístico en niños varían entre 2 y 4 cm de longitud y entre 1 a 5 mm de diámetro, y se consideran patológicas las dilataciones por encima de los 5 mm de diámetro.⁽¹⁰⁾ La dilatación aislada de este conducto es una afección extremadamente infrecuente y las publicaciones existentes acerca de ella son escasas y se limitan a informes de casos. El diagnóstico con frecuencia es intraoperatorio, pues son confundidos con otros tipos de anomalías. Se puede sospechar ante lesiones con localización cercana al cuello vesicular sin dilatación de las vías biliares principales adyacentes, y se confirma mediante la resonancia magnética nuclear o la colangiografía intraoperatoria.^(6,10,11,12,13)

La mayoría de los autores propone la resección quirúrgica como solución definitiva de esta situación,^(2,3,14) el cual puede estar influenciado por varios factores como: la edad del paciente, experiencia quirúrgica, anatomía biliar especialmente de la desembocadura del conducto cístico en el colédoco, así como la asociación con otras variantes de DCVB, la presencia de litiasis, colecistitis y anomalías de la unión bilio-pancreática. En general, se propone realizar colecistectomía en los casos de localización cística única sin elementos de riesgo (VIa); y colecistectomía con exploración o resección de la vía biliar principal para pacientes con factores asociados como son las anomalías de la unión bilio-pancreática o dilatación del conducto colédoco (VIb).⁽¹⁵⁾

Estos procedimientos se pueden realizar de manera satisfactoria por cirugía abierta o preferentemente por vía laparoscópica como sucedió en este caso.

La correcta interpretación de estas lesiones solo es posible en el marco de una adecuada clasificación y reconocimiento de estas, la cual determina la actitud quirúrgica definitiva y el pronóstico del paciente, para evitar la aparición de complicaciones peligrosas como el cáncer, (en este caso el informe anatomopatológico reveló la presencia de metaplasia). Por otro lado, la cirugía

mínimamente invasiva como modalidad preferente de abordaje, aporta ventajas cuantiosas al paciente en comparación con la cirugía abierta.⁽¹⁶⁾

Se concluye que la incidencia de la dilatación quística del conducto cístico es muy baja y se puede presentar en niños con sintomatología variable. El diagnóstico generalmente es tardío, puede sospecharse mediante la ecografía abdominal y la TAC y confirmarse con la colangiografía laparoscópica, aun en ausencia de otros medios diagnósticos más modernos. Su reconocimiento y correcta clasificación permite realizar el tratamiento quirúrgico definitivo exitosamente, de preferencia por vía laparoscópica.

Referencias bibliográficas

1. Villamil Martínez R, Ramírez Guirado A, Pérez Duvergel A, Betancourt Berriz D, Pi Osoria AJ. Guía de práctica clínica en dilatación congénita de las vías biliares en la edad pediátrica. Rev Cubana. Pediatr. 2020 [acceso 13/11/2020];92(4):e1167. Disponible en: <http://www.revpediatria.sld.cu/index.php/ped/article/view/1167>
2. Soares KC, Goldstein SD, Ghaseb MA, Kamel I, Hackam DJ, Pawlik TM. Pediatric choledochal cysts: diagnosis and current management. Pediatr Surg Int. 2017 [acceso 26/11/2022];33(6):637-50. Disponible en: <http://link.springer.com/10.1007/s00383-017-4083-6>
3. Friedmacher F, Ford KE, Davenport M. Choledochal malformations: global research, scientific advances and key controversies. Pediatr Surg Int. 2019;35(3):273-82. DOI: <https://doi.org/10.1007/s00383-018-4392-4>
4. Bode WE, Aust JB. Isolated cystic dilatation of the cystic duct. Am J Surg- 1983 [acceso 26/11/2022];145(6):828-9. Disponible en: <https://linkinghub.elsevier.com/retrieve/pii/0002961083901526>
5. Ackermann T, Spiliadis D. Type VI choledochal cyst: a rare entity. ANZ J Surg. 2020 [acceso 08/10/2022];90(12):E215-6. Disponible en: <https://onlinelibrary.wiley.com/doi/10.1111/ans.16011>



6. Amarjothi JMV, Ramasamy V, Jesudasan J, Naganath Babu OL. Type VI Choledochal Cysts. Case Report and Review of Literature. Surg J. 2019 [acceso 26/11/ 2022];5(3):e82-6. Disponible en: <http://www.thieme-connect.de/DOI/DOI?10.1055/s-0039-1693652>
7. Hove A Meijer VE de, Hulscher JBF, Kleine RHJ de. Meta-analysis of risk of developing malignancy in congenital choledochal malformation. Br J Surg. 2018 [acceso 07/06/2019];105(5):482. Disponible en: <https://www.ncbi.nlm.nih.gov/pmc/articles/PMC5900735/>
8. Vishwanath Reddy V, Kumar A, Aggarwal M, Kurdia KC. Type VI choledochal cyst with gall bladder carcinoma. BMJ Case Rep. 2019 [acceso 08/10/2022];12(12):e232715. Disponible en: <https://casereports.bmj.com/lookup/doi/10.1136/bcr-2019-232715>
9. Banks JS, Saigal G, D'Alonzo JM, Bastos MD, Nguyen NV. Choledochal Malformations: Surgical Implications of Radiologic Findings. AJR Am J Roentgenol. 2018;210(4):748-60. DOI: <https://www.ajronline.org/doi/10.2214/AJR.17.18402>
10. Maheshwari P. Cystic malformation of cystic duct: 10 cases and review of literature. World J Radiol. 2012 [acceso 26/11/ 2022];4(9):413. Disponible en: <http://www.wjgnet.com/1949-8470/full/v4/i9/413.htm>
11. Perfecto Valero A, Gastaca Mateo M, Prieto Calvo M. Quiste del conducto cístico: tipo VI de la clasificación de Todani. Rev Esp Enfermedades Dig. 2021;113(3):228-9. Disponible en: <https://www.reed.es/cystic-duct-cyst-type-vi-in-todani%e2%80%99s-classification5187>
12. Junquera Alonso E, Seoane Blanco L, Armesto González EM. Quiste biliar clasificación Todani tipo VI: malformación del cístico como causa infrecuente de dolor abdominal. Rev Esp Enfermedades Dig. 2020 [acceso 15/12/2022];112(5):421-2. Disponible en: <https://medes.com/publication/151817>
13. Maneepairoj N, Burasakarn P, Thienhiran A, Fuengfoo P, Linananda S, Hongjinda S. Choledochal cysts type VI: biliary cyst of the cystic duct with connecting to right anterior sectoral bile duct: a case report. J Surg Case Rep. 2022 [acceso 08/10/2022];2022(3):rjac126. Disponible en: <https://academic.oup.com/jscr/article/doi/10.1093/jscr/rjac126/6555918>



-
14. Ishibashi H, Shimada M, Kamisawa T, Fujii H, Hamada Y, Kubota M, *et al.* Japanese clinical practice guidelines for congenital biliary dilatation. *J Hepato-Biliary-Pancreat Sci.* 2017 [acceso 26/11/2022];24(1):1-16. Disponible en: <https://onlinelibrary.wiley.com/doi/10.1002/jhbp.415>
15. Nag HH. A New Variant of Choledochal Cyst-Type 6B. *Cureus.* 2021 [acceso 15/12/2022];13(7):e16273. Disponible en: <https://www.ncbi.nlm.nih.gov/pmc/articles/PMC8349456/>
16. Song G, Jiang X, Wang J, Li A. Comparative clinical study of laparoscopic and open surgery in children with choledochal cysts. *Saudi Med J.* 2017 [acceso 15/12/ 2022];38(5):476-81. Disponible en: <https://www.ncbi.nlm.nih.gov/pmc/articles/PMC5447207/>

Conflicto de intereses

Los autores declaran que no existe conflicto de intereses.