

## *Infiltración del sistema nervioso central en la leucemia aguda del niño*

Por los Dres.:

EVA G. DE SVARCHI(\*) Y ERNESTO DE LA TORRE MONTEJO(\*\*)

### INTRODUCCION

A partir de 1948, en que *Farber* introdujo las drogas antifólicas en el tratamiento de las leucosis agudas, la supervivencia de los niños que padecen esta enfermedad es cada vez más larga, lo que ha hecho posible que nuevas complicaciones se presenten y diagnostiquen con mayor frecuencia.

El propósito de este trabajo es informar sobre 8 casos de niños con leucemia aguda que han presentado 19 episodios de infiltración intracraneal.

### MATERIAL Y METODOS

Entre Julio de 1965 y Febrero de 1969, fueron atendidos 64 casos de leucemia aguda en el Servicio de Hematología del Hospital Infantil Docente "William Soler".

La mayor parte de ellos recibió un tratamiento uniforme al comienzo de la enfermedad, así como durante el tiempo que duró la remisión, cuando ésta fue obtenida.

Al alta los pacientes fueron vistos por Consulta Externa 2 veces al mes realizándoseles en cada visita examen físico completo y estudio de sangre periférica.

La posibilidad de infiltración intracraneal fue sospechada cuando en el interrogatorio o en el examen físico se encontró algún dato sugestivo de alteración neurológica. El diagnóstico fue verificado por fondo de ojo, radiografía de cráneo, electroencefalograma y estudio del líquido cefalorraquídeo.

Se consideró patológico todo L.C.R. con presión mayor de 200 mm. de agua, más de 10 células mononucleares por mmc., más de 45 mg% de proteínas y menos de 35 mg.% de glucosa.

En la mayor parte de los casos se realizó extensión en lámina y coloración con May Grünwald - Giemse del sedimento celular obtenido por centrifugación.

En todos los casos menos en uno el tratamiento consistió en la administración intratecal de Methotrexate (MTX) 0.2 mg. por Kg. de peso por dosis, en días alternos hasta completar 4 dosis, siempre que el recuento leucocitario se mantuviera por encima de 2,000 células por mmc. Una semana después de la última dosis se realizó punción lumbar repitiéndose el tratamiento si persistían anomalías en el L.C.R.

(\*) Auxiliar del Departamento de Hematología del Hospital Infantil Docente "William Soler", Ave. San Francisco 10,112, Reparto Altahabana, Habana 8, Habana, Cuba.

(\*\*) Profesor Auxiliar de Pediatría, Director del Departamento de Hematología del Hospital Infantil Docente "William Soler", Ave. San Francisco 10,112, Reparto Altahabana, Habana 8, Habana, Cuba.

Se combinó la Prednisona con el MTX en todos los casos.

Si el paciente estaba ya recibiendo MTX por otra vía, éste fue suspendido el día de la administración intratecal. Se mantuvo cualquier otra droga que el enfermo estuviese recibiendo.

### RESULTADOS

La edad de los enfermos osciló entre los 2 y los 10 años como puede verse en el Cuadro 1, en 7 estuvo entre 2 y 5 años; 5 fueron del sexo femenino y 3 del masculino; de los 8 casos, 7 fueron leucemias linfoblásticas y 6 presentaron más de un episodio. El caso 7 que aún vive ha presentado 5 episodios.

La infiltración se ha producido tanto en períodos de remisión como de recaída (Cuadro 1).

En el cuadro 2 se suman los hallazgos del primer LCR de cada episodio. En 3 pacientes la presión no pudo tomarse inicialmente por dificultades técnicas. En 9 episodios la presión estuvo por encima del valor normal lo que representa el 64% del total.

En un caso se obtuvo un recuento de 10 células/mm<sup>3</sup>, en los otros existió pleocitosis que osciló entre 25 y 4,000 células/mm<sup>3</sup>. Es de señalar que en 6 pacientes se encontraron más de 1,000 células/mm<sup>3</sup>.

En 7 episodios la glucosa tuvo valores inferiores a lo normal. En un enfermo con recuento de más de 1,000 células/mm<sup>3</sup>, los valores fueron extremadamente bajos 15 y 2 mg%.

En 10 episodios la proteína estuvo aumentada. El valor más alto fue de 259 mg %.

### CUADRO 1

*Episodio de infiltración Intracraneal. Relación con el tipo de Leucemia y el estado medular (remisión o recaída)*

Caso	Edad años	Sexo	Raza	Tipo de leucosis	No. de episodios de infiltración	Remisión	Recaída
1	2	F	B	Linfoblástica	1	si	
2	4	F	B	Linfoblástica	3		si
3	5	M	B	Linfoblástica	1		si
4	4	M	B	Linfoblástica	*2	si	
5	5	F	B	Linfoblástica	*2	si	si
6	10	M	B	Linfoblástica	2	si	si
7	3	F	B	Linfoblástica	5	si	
8	4	F	B	Mieloblástica	3		si

\* Dos episodios infiltrativos: uno en remisión y uno en recaída.

Los síntomas y signos clínicos por orden de frecuencia fueron: vómitos, cefaleas, convulsiones, parálisis facial nuclear, somnolencia, diplopia, fotofobia, parestesias, amiotrofia, trastornos de conducta (agresividad), bulimia y obesidad.

Se encontró papiledema en 5 episodios, en uno de ellos el papiledema fue unilateral, en otro fue bilateral pero mucho más marcado en un ojo que en el otro, este caso evolucionó hacia la atrofia óptica.

CUADRO 2

*Episodios de infiltración intracraneal LCR*

Caso	Presión mm H <sub>2</sub> O	LCR Células mmc	Glucosa mg %	Proteínas mg %
1	—	1.320	26	95
	190	60	68	85
2	470	725	19	34
	480	335	25	22
3	180	100	48	35
4	400	4000	60	21
	300	1.320	40	20
5	170	995	32	33
	230	100	63	47
6	280	1100	15	59
	380	1385	2	32
	250	10	60	22
	240	25	30	100
7	—	215	39	68
	150	625	65	57
	—	57	43	259
	270	252	48	50
8	310	300	20	25
	140	1050	28	48

En 3 episodios que corresponden a dos casos la radiografía de craneo fue anormal encontrándose separación de las suturas.

En dos pacientes el E.E.G. fue patológico con ritmos lentos asimétricos.

En ningún caso se observó ninguna complicación atribuible a la punción lumbar y en todos menos en uno hubo alguna evidencia de mejoría después del tratamiento.

El gráfico 1 muestra la normalización de las alteraciones del L C R en el paciente 2 durante el tratamiento.

En 6 niños con más de un episodio infiltrativo se produjo curación clínica

con normalización del L C R en por lo menos 1 episodio.

En el paciente 7, los 5 episodios respondieron al tratamiento. De los dos enfermos que hicieron una sola infiltración, en uno no pudo realizarse tratamiento intratecal por leucopenia y el otro se encontraba en período de tratamiento en el momento de escribirse el trabajo por lo que no pueden sacarse conclusiones.

El período de tiempo más corto entre 2 episodios fue de 1 mes y el más largo de 9 meses.

El período más corto que medió entre el primer episodio y la muerte fue

CUADRO 3

*Episodios de infiltración intracraneal Fondo de ojo  
Radiografía de cráneo EEG*

Fondo de ojo	Radiografía de cráneo	EEG
Normal	Normal	—
Normal	Normal	Anormal
Hemorragia Retiniana vasos tortuosos	Anormal	Anormal
Exudados atrofia óptica	Normal	—
Normal	Anormal	—
Hemorragia Retiniana	Normal	Normal
Papiledema Incipiente	Anormal	Normal
Papiledema	Anormal	Normal
—	—	Normal
Normal	Normal	Normal
Normal	Normal	Normal
Normal	Normal	Normal
Normal	Normal	—
Normal	Normal	Normal
Hemorragias puntiformes vasos tortuosos	Normal	Normal
Papiledema Unilateral	Normal	Anormal
Normal	Normal	Normal
Papiledema Bilateral	Normal	Normal
Papiledema Bilateral	Normal	Normal

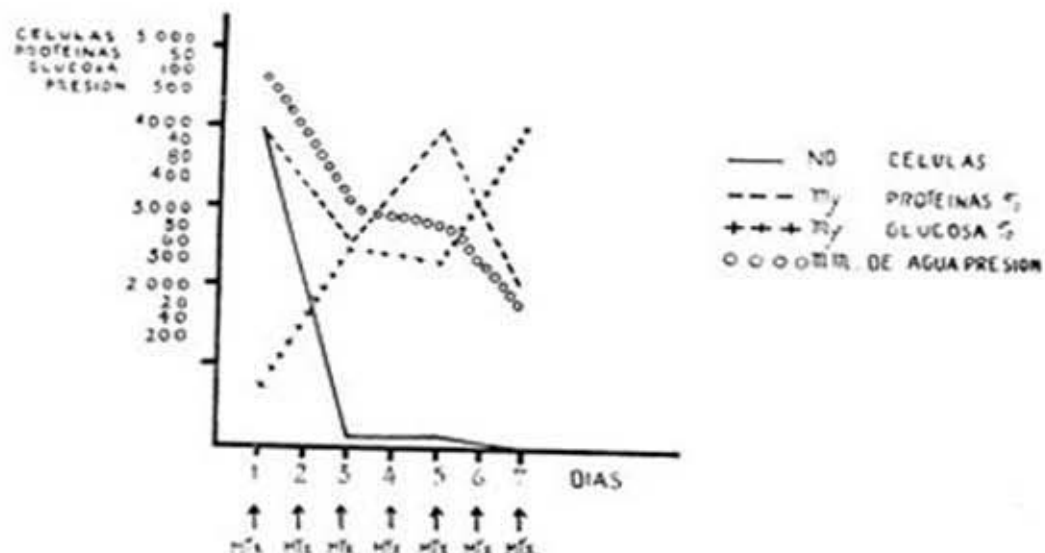
de 1 mes y el más largo de 27 meses en el caso 7 que aún vive.

DISCUSION

El síndrome de hipertensión intracraneal es el responsable de la mayor parte de los hallazgos clínicos y de laborato-

rio que se observan en la infiltración leucémica del S.N.C. El aumento de la presión intracraneal está en relación con la dificultad para la libre circulación del L.C.R. producido por la infiltración de la leptomeninge<sup>12</sup> pudiendo además contribuir al aumento de la pro-

GRAFICO 1  
EVOLUCION DE LAS CIFRAS DEL L. C. R.  
DURANTE EL TRATAMIENTO  
CASO 2, EPISODIO 2



ducción de líquido por infiltración de los plexos coroides y la disminución de absorción por infiltración perivascular.<sup>15</sup>

Se ha señalado que esta complicación es más frecuente después del advenimiento de la terapéutica esteroidea y quimioterápica.<sup>12</sup>

Puede presumirse que el encéfalo es atacado posteriormente a otros órganos o que la parcial efectividad del MTX y otras drogas para atravesar la barrera meníngea trae como consecuencia una proliferación incontrolada de blastos. Se ha demostrado que sólo una décima parte del MTX administrado por otras vías aparece en L.C.R.<sup>15</sup>

La hipótesis de que un pequeño número de células que persiste en S.N.C. puede desarrollar resistencia a los anti-metabolitos, en razón de la baja con-

centración de los mismos en L.C.R. y ser responsable de las recaídas no ha podido ser comprobada.<sup>7</sup>

La localización meníngea de la leucemia se produce más en el niño, su frecuencia global se ha señalado en 15.7%. En otra serie se reporta 42% de infiltración meníngea clínica en la leucemia linfoblástica y 12% en la mieloblástica.<sup>13</sup> Por otra parte, existe disparidad entre las manifestaciones clínicas y los hallazgos anatomopatológicos siendo estos últimos mucho más frecuentes.<sup>12</sup>

Nuestro grupo de casos representa un 12.5% del total de leucemias observadas en ese período de tiempo, de los 8 casos, 7 ocurrieron en leucemia linfoblástica. Esta mayor frecuencia en la leucemia linfoblástica parece estar en relación con la mayor sobrevida observada en ésta.<sup>14</sup>

La infiltración puede presentarse en cualquier momento de la evolución de la enfermedad, en remisión o recaída y no guarda relación con la terapéutica que esté recibiendo el paciente en esos momentos. Es más frecuente en el varón.<sup>2</sup>

La sobrevida media después del episodio de infiltración es de 5 meses según una estadística.<sup>4</sup>

El médico debe estar atento a los signos y síntomas que anuncian esta complicación para realizar tratamiento precozmente ya que ella misma puede llevar a la muerte; además y aún cuando no se consiga prolongar la vida se evitan síntomas muy desagradables como las cefaleas y los vómitos. El examen periódico de los pacientes es esencial. Las manifestaciones más precoces y frecuentes son los síntomas de hipertensión intracraneal.<sup>21</sup> Se han citado también parálisis de nervios craneales, especial-

mente VI y VII,<sup>22</sup> signos medulares y radicales<sup>23</sup>, alteraciones visuales, somnolencia, vértigos, alteraciones psíquicas, convulsiones, disminución de la audición, coma, hemiplejía, corea, síndrome cerebeloso, diabetes insípida, hulemia y obesidad.<sup>1</sup> Existen casos en que la infiltración intracraneal es asintomática.<sup>10,2</sup>

Uno de nuestros pacientes presentó amiotrofia en miembros inferiores de difícil interpretación ya que podría estar en relación tanto con la lesión de la neurona motora periférica como con el tratamiento prolongado con corticoesteroides. En otro caso los síntomas iniciales fueron bulimia y obesidad que hicieron sospechar la presencia de la complicación, sobre todo, porque el paciente no estaba recibiendo tratamiento hormonal en esos momentos.

La investigación de estos pacientes comprende el examen neurológico, fon-

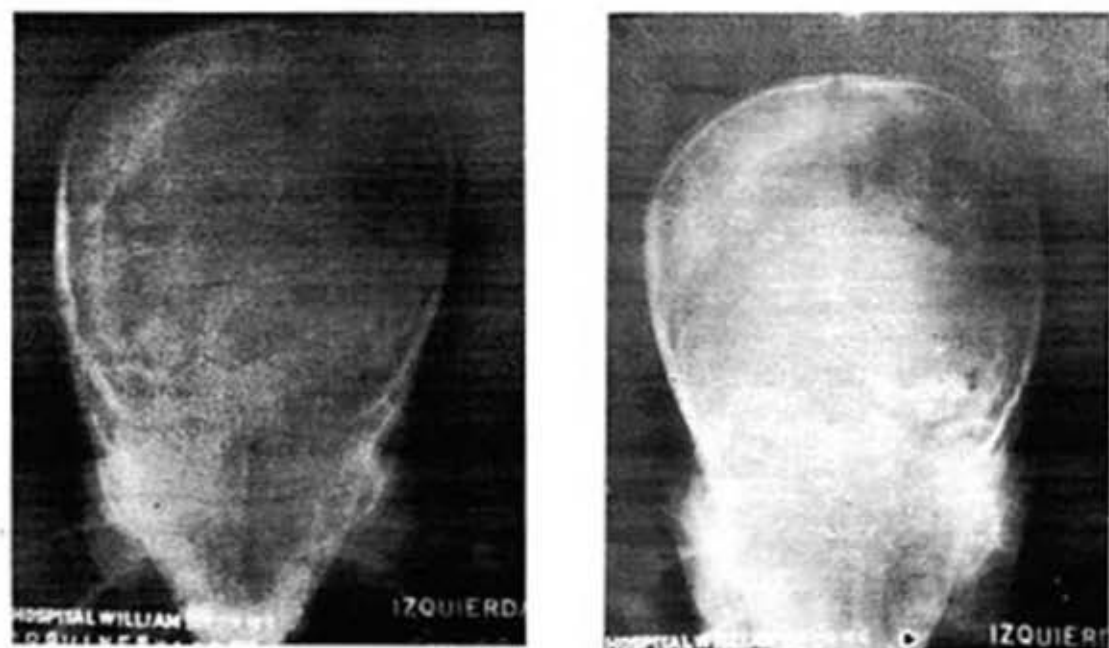


Fig. 1.—Radiografía de cráneo del caso 4. A la izquierda antes del tratamiento. A la derecha después del tratamiento.

do de ojo, radiografía de cráneo, E.E.G. y estudio del L.C.R.

Sin lugar a dudas las alteraciones del L.C.R. son los datos de mayor importancia para el diagnóstico, aunque la infiltración por focos profundos en la sustancia cerebral puede no dar alteraciones en el L.C.R.<sup>5</sup>

En nuestro grupo de casos todos los episodios se acompañaron de alguna alteración, en sólo uno no existió pleocitosis pero la presión fue de 250 mm. de agua. De hecho, la presión y el número de células son los dos elementos más importantes, por esa razón es necesario sedar al paciente antes de realizar la punción lumbar. Nosotros utilizamos Amobarbital por vía rectal y Clorpromazina por vía oral o I.M. según el caso. La estrecha interrelación que habitualmente tenemos con estos niños ayuda también a la realización de la maniobra.

Parece no existir relación entre el número de células en L.C.R. y la respuesta al tratamiento pero sí con una incidencia mayor de recaídas cuando existen más de 1,000 células/mm.<sup>3</sup>

El aumento de las proteínas y la disminución de la glucosa son hallazgos menos constantes que el aumento de la presión y de las células.

En todos los casos deben realizarse estudios bacteriológicos del líquido y extensión en lámina del sedimento, ya que aunque las células suelen verse distorsionadas, es fácil establecer que son mononucleares en su mayoría y que un buen número de ellas conserva algunas características, tamaño, aspecto de la cromatina, que las diferencia de los linfocitos normales.

El papiledema es un dato de importancia pero inconstante, habitualmente está en relación con el aumento de la presión intracraneal pero puede ser también el resultado de una infiltración del

nervio óptico o de una dilatación venosa por leucoestasis en los casos con gran leucocitosis.<sup>5</sup>

La infiltración del nervio óptico nos explicaría la presencia de papiledema unilateral en el caso 7.

Las alteraciones en la radiografía de cráneo, fundamentalmente la separación de las suturas, y en el E.E.G. son elemento de gran valor diagnóstico pero inconstantes. En la figura 1 puede verse la mejoría radiológica del caso 4 después del tratamiento. Los hallazgos electroencefalográficos más frecuentes son signos de sufrimiento cerebral difuso, aplanamiento de las ondas y enlentecimiento difuso del ritmo, muy raramente se observan signos de localización que casi siempre se presentan en enfermos con sintomatología neurológica focal.

Sólo 3 de nuestros casos presentaron signos radiológicos de hipertensión intracraneal evidenciados por separación de las suturas y sólo 2 E.E.G. patológicos que mostraron ritmos lentos permanentes asimétricos.

El tratamiento de elección es la administración intratecal de MTX aunque se ha señalado el efecto beneficioso de la radioterapia y de la sola extracción de L.C.R. que disminuye la presión y restaura la dinámica normal.<sup>5</sup>

El tratamiento con MTX es habitualmente bien tolerado y la mejoría rápida y evidente, pero las recaídas son frecuentes. En la mayor parte de los casos es suficiente la administración de un curso de 4 dosis pero acostumbramos repetir la punción lumbar una semana después de la última aplicación y repetir el tratamiento si persisten anormalidades en el L.C.R.

Se ha señalado que pacientes resistentes al MTX por vía sistemática responden al intratecal.<sup>20</sup>

La radiación profiláctica<sup>8</sup> así como la administración profiláctica de MTX<sup>9</sup> no reducen la incidencia de infiltración leucémica de SNC ni previenen las recaídas.

#### RESUMEN

Se presentan 8 niños con leucemia aguda que han realizado 19 episodios de infiltración intracraneana. Los síntomas más frecuentes fueron cefaleas y vómitos y las alteraciones del L.C.R. que más se observaron consistieron en aumento de la presión y de las células. La mayoría de los pacientes respondieron favorablemente a la administración de MTX intratecal.

#### SUMMARY

Eight children with acute leukemia who have presented 19 episodes of in-

tracranial infiltration, are presented. More frequent symptoms were cephalic and vomits and the alterations of the cephalo-rachidian fluid most observed were an increase of the pressure and of the cells. Most of these patients had a favourable response to the administration of intrathecal Methotrexate.

#### RESUME

On présentent 8 enfants avec leucémie aigüe qui ont présenté 19 épisodes d'infiltration intracraniennne. Les symptômes plus fréquents furent des céphalalgies et des vomissements et les altérations du liquide cephalo-rachidien les plus observées furent une augmentation de la pression et des cellules. La majorité des patients répondaient favorablement à l'administration du Methotrexate intrathecal.

#### BIBLIOGRAFIA

- 1.—Bernard, J., Seligmann, M., Tanzer, J., Lepresle, J., Boiron, M. et Najean, Y.: Les localizations neuroméningées des leucémies aigües et leur traitement par les injections intrarachidiennes d'Améthoptérine. *Nouv. Rev. Fr. Hemat.* 2: 812, 1962.
- 2.—Booggs, D. R., Wintrobe, M. M. and Cartwright, G. E.: *Medicine. The Acute Leukemias* 41: 163, 1962.
- 3.—Cramblett, H. G.: Recognition and Treatment of Intracranial Manifestations of Leukemia A.M.A. *J. Dis Child* 97: 805, 1959.
- 4.—D'Angio, G. J., Evans, A. E. and Mitus, A.: Roentgen Therapy of Certain Complications of Acute Leukemia in Childhood. *Am. J. Roentg* 82: 541, 1959.
- 5.—Evans, A. E.: The Cerebrospinal Fluid of Leukemic Children without Central Nervous System Manifestation. *Pediatrics* 31: 1024, 1963.
- 6.—Evans, A. E.: Central Nervous System Involvement in Children with Acute Leukemia *Cancer* 17: 256, 1964.
- 7.—Frei E III, and Taylor, R. J.: The Effect of Continuous Alternating and Intrathecal Chemotherapy on the Duration of Remissions in Acute Leukemia. *Proc. Am. Ass. Cancer. Res.* 4: 20, 1963.
- 8.—George, P. and Pinkel, D. C.N.S.: Radiation in Children with Acute Lymphocytic Leukemia in Remission. *Proc. Am. Ass. Cancer Res.* 6: 22, 1965.
- 9.—Hardisty, R. M. and Norman, P. M.: Meningeal Leukemia. *Arch. Dis. Childh.* 42: 441, 1967.
- 10.—Hyman, C. B., Bogle, J. M., Brubaker, Ch. A., Williams, K. and Hammond, D.: Central Nervous System Involvement by Leukemia in Children I Relationship to Systemic Leukemia and Description of Clinical and Laboratory Manifestations *Blood* 25: 1, 1965.
- 11.—Lighthood, R., Barrie, H., Butler, N.: Observations on 100 cases of leukemia in Childhood *British J. Med.* 1: 747, 1960.
- 12.—Moore, E. W., Thomas, L. B., Shaw, R. K. and Freireich, E. J.: The Central Nervous System in Acute Leukemia A.M.A. *Arch. Int. Med.* 105: 451, 1960.
- 13.—Nies, B. A., Thomas, L. B. and Freireich, E. J.: Meningeal Leukemia *Cancer* 18: 546, 1965.
- 14.—Pierce, M. I.: Neurologic Complications in Acute Leukemia: in *Children Pediat Clin. North America* 9: 425, 1962.



- 15.—*Shanbrom, E., Miller, S., and Fairbanks, F. F.*: Intrathecal Administration of Amethopterin in Leukemic Encephalopathy of Young Adults. *New England J. Med.* 256: 169, 1961.
- 16.—*Smith, C. H.*: Blood Diseases of Infancy and Children II ed., pp. 535. The C. V. Mosby Company, Saint Louis, 1966.
- 17.—*Steffy, J. M.*: The Central Nervous System Manifestations of Leukemia *J. Pediat* 69: 183, 1962.
- 18.—*Sullivan, M. P.*: Leukemic Infiltration of Meninges and Spinal Nerve Roots. *Pediatrics* 32: 63, 1963.
- 19.—*Sullivan, M. P.*: Intracranial Complications of Leukemia in Children. *Pediatrics* 20: 757, 1957.
- 20.—*Whiteside, J. A., Philips, F. S., Dargeon, H. W., and Burchenal, J. H.*: Intrathecal Amethopterin in Neurological Manifestations of Leukemia A.M.A. *Arch. Int. Med.* 101: 279, 1958.
- 21.—*Wintrobe, M. M.*: Clinical Hematology VI ed., pp. 1014 Lea & Febiger, Philadelphia, 1967.