

*Mucoviscidosis**{Reporte de 3 casos}*

Por los Dres.:

SANDALIO DURÁN ALVAREZ(\*), REBECA ESCOBAR CASAS(\*\*),  
MARÍA VICTORIA CUAN LEAL(\*\*\*) Y Co. EDDY CRUZ MORALES(\*\*\*\*)

## INTRODUCCION

Es una enfermedad congénita, hereditaria con carácter mendeliano recesivo. Fue considerada como una entidad independiente por *Fanconi* en 1936 y *Andersen* en 1938 dió la primera descripción clínica y anatomopatológica de la enfermedad. *Farber* en 1953 apuntó la posibilidad de que muchos síntomas de este trastorno pudieran ser debidos a afectación difusa de las secreciones mucosas, sugiriéndose el nombre de mucoviscidosis. *Di Sant'Agnese* en ese mismo año de 1953 demostró la participación en este trastorno de las glándulas sudoríparas y salivales y así se hizo evidente que esta enfermedad afecta muchas y, posiblemente la mayor parte, de las glándulas exocrinas, las productoras de moco y las otras. Por tanto, es una enfermedad generalizada, y no limitada al páncreas, en la que este ór-

gano está frecuente pero no necesariamente afectado.

*Darlin* describió las implicaciones funcionales anormales, tal como los hallazgos de concentraciones altas de cloro y sodio en el sudor, facilitando así la investigación diagnóstica de esta enfermedad.

Para su diagnóstico es necesario basarse en: 1) Historia familiar. 2) Elevación de los electrolitos en el sudor. 3) Manifestaciones de disfunción de las glándulas exocrinas. 4) Síntomas clínicos.

A pesar de existir otras pruebas de laboratorio que ayudan al diagnóstico, la determinación de los electrolitos en el sudor es la prueba que nos va a hacer el diagnóstico, ya que con excepción de la insuficiencia suprarrenal intratada, no existe en la edad pediátrica otra entidad que afecte la concentración de los electrolitos en el sudor y su cuadro clínico no se presta a confusión con esta entidad.

## PRESENTACION DE CASOS

CASO N° 1.—S. V. M., H. C. 60252, femenino, blanca de 2½ años de edad.

A.P.F.: Dos tías de la madre asmáticas. Un hermano padece de "bronquitis asmática".

(\*) Especialista Primer Grado en Pediatría. Subdirector Facultativo-Docente, Hospital Pediátrico Provincial Docente, Dolores Betancourt, s/n., Camagüey, Cuba.

(\*\*) Interno Vertical de Pediatría, Hospital Pediátrico Provincial Docente, Dolores Betancourt, s/n., Camagüey, Cuba.

(\*\*\*) Radiólogo Post-Graduado, Hospital Pediátrico Provincial Docente, Dolores Betancourt, s/n., Camagüey, Cuba.

(\*\*\*\*) Responsable de Laboratorio Clínico, Hospital Pediátrico, Dolores Betancourt, s/n., Camagüey, Cuba.

Tres embarazos; dos partos a término y un aborto provocado.

A.P.P.: Parto eutócico, institucional con peso de 7 libras al nacer. Llanto demorado y cianosis sin poderse precisar su duración y su intensidad, pero sin necesidad de oxigenoterapia. Sarampión a los 18 meses. "Tos ferina" a los 2 años.

#### Resumen evolutivo:

Hace su primer ingreso a los 18 meses de edad por presentar dificultad respiratoria que no cede a tratamiento ambulatorio con Adrenalina, Prednisona y Yoduro y Efedrina, y en el interrogatorio la madre refiere crisis anteriores similares. Es dada de alta con el diagnóstico de: "Crisis aguda de asma bronquial". A los 2 años de edad ingresa con diagnóstico probable de "Tos ferina", y los familiares deciden sacarla del hospital y llevarla a un hospital de La Habana, donde se hace el diagnóstico de mucoviscidosis.

A los 2½ años (24-I-69) ingresa por disnea, cianosis ungueal y peribucal; estaba recibiendo tratamiento con Digoxina y Pancreatina.

Datos positivos al examen físico: Peso: 10 kgs., Talla: 90 cms., C.C. 48.5 cms., Temperatura: 36°C. Aspecto crónicamente enfermo. Fascies ansiosa, cianosis peribucal y ungueal, uñas en vidrio de reloj. Tórax con aumento del diámetro anteroposterior. Abdomen globuloso.

A.R.: F.R.: 68/minuto. Tiraje subcostal. Sonoridad normal. Subcrepitan-tes bilaterales.

A.C.: F.C.: 120/minuto, rítmico y bien golpeado. No soplos.

A.D.: Hgado rebasa 3 cms. el reborde costal derecho.

Resto del examen sin datos de interés.

Se inicia tratamiento con Eritromici-

na, Pancreatina y Digoxina, pero a los cinco días de hospitalizada es sacada de "alta a petición" por los familiares.

Reingresa dos meses después (24-II-69) por quejarse de dolor precordial, y es entonces que puede estudiarse.

En este ingreso el único dato a señalar es que la cianosis es más intensa que en su ingreso anterior, que no soporta el decúbito y la hepatomegalia es de 5 cms. Se indica tratamiento con Digítálicos, enemas de Aminofilina, Pancreatina, Eritromicina, aerosoles de Propilenglicol al 10% y drenaje postural, mejorando la sintomatología, siendo dada de alta a insistencia de los padres.

#### Exámenes auxiliares de diagnóstico:

Hemograma: Hb: 12 grs.%; Hto: 39 Vol %; Leucocitos: 13,500 por mm<sup>3</sup>; Segmentados neutrófilos: 80%; Stabs: 2%; Monocitos: 3%; Linfocitos: 15%. Eritrosedimentación: 11 mm.

Rayos X de tórax: (Ver figs. 1, 2 y 3).

Rayos X de abdomen simple: No alteraciones.

Electrocardiograma: Hipertrofia auricular y ventricular derechas.

Glicemia: 96 mlgs.%.  
Mantoux (RT23): 0 mm.

Proteínas por electroforesis:

Totales: 5.1 gramo %.

	Valores relativos %	Valores absolutos
Albúmina . . . .	50 %	2.55 grs.%
Globulina Alfa 1	3.4%	0.17 " "
Globulina Alfa 2	8.1%	0.42 " "
Globulina Beta .	10 %	0.51 " "
Globulina Gamma	28.5%	1.45 " "

#### Electrolitos en el sudor:

Paciente:

Cloro: 107 mEq/L

Sodio: 93 mEq/L

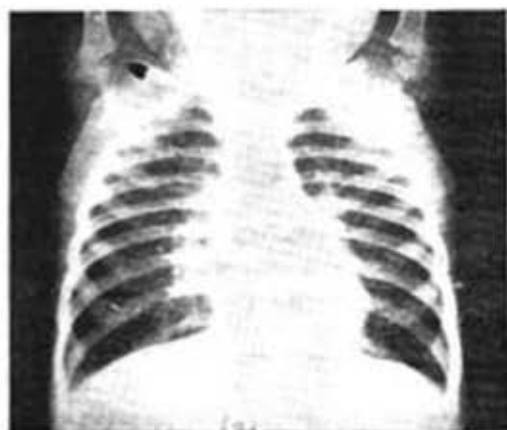


Fig. 1 (13-III-68) Enfisema pulmonar. Lesiones de aspecto inflamatorio de ambos hilos, pero más marcadas del derecho y base del mismo lado.

Padre de la paciente:

Cloro: 85 mEq/L

Sodio: 79 mEq/L

Hermano de la paciente:

Cloro: 115 mEq/L

Sodio: 104 mEq/L

Madre de la paciente: No pudo ser estudiada.

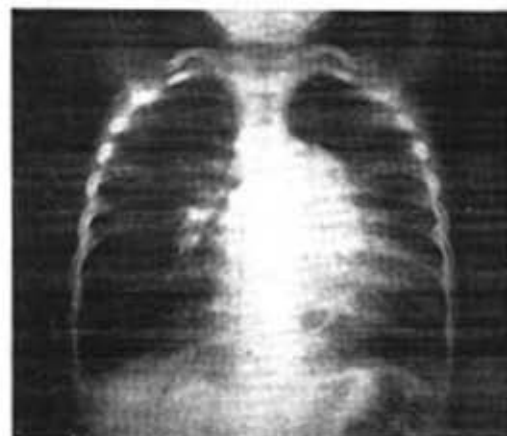

Fig. 2 (21-IV-68) Cardiomegalia, arco medio muy prominente. Proceso de aspecto broncopneumónico de la base del pulmón derecho.

Después del alta la niña continúa siendo vista por uno de nosotros cada 24-48 horas porque los familiares se

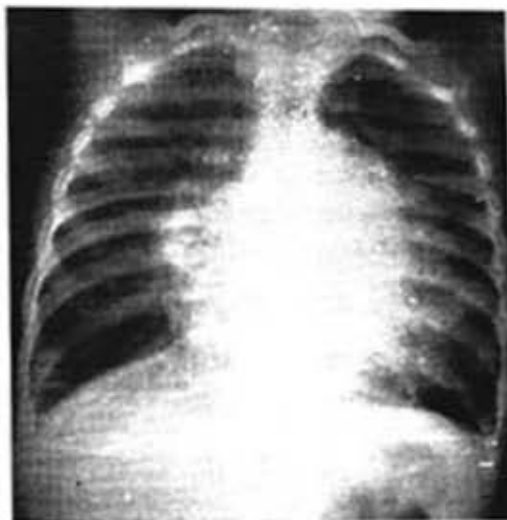

Fig. 3 (2-VI-69). Aumento de la cardiomegalia y signos de estasis pulmonar.

niegan a ingresarle y se mantiene el mismo tratamiento anterior, rotándose los antibióticos y el día 14-VI-69 es necesario recluirla por estar en insuficiencia cardíaca incontrolable por consulta y fallece a los seis días de ingresada sin lograrse compensar de la insuficiencia cardíaca y en un cuadro de insuficiencia cardiorespiratoria.

Es de señalar que los dos últimos meses de la vida de la niña transcurrieron presentando diarreas típicas de una esteatorrea pero sólo en pocas ocasiones. Desafortunadamente, la niña fallece cuando se está redactando este trabajo y no pudo realizarse estudio necropsíco. Falleció a los 37 meses de edad.

CASO N° 2.—P. V. M., H. C. 23561, blanco, masculino de 3½ años de edad (hermano del caso No. 1).

A.P.F.: Los señalados en el caso anterior.

A.P.P.: Parto eutócico, institucional con peso de 7 libras 14 onzas. No trastornos postnatales inmediatos. A los 3½ meses ingresó por "bronquiolitis" estando muy grave y presentando crisis convulsiva. Después el niño ha conti-

nuado con episodios respiratorios a repetición por lo cual está en tratamiento con el alergólogo. Ha padecido sarampión y parasitismo por oxiuros y fue apendiceptomizado a los 4 años.

Este niño fue citado por consulta para estudio después de ingresar la hermana.

*Al examen:* Peso: 19 kgs., talla: 117 cms. Aspecto desnutrido. Tórax discretamente aumentado en su diámetro anteroposterior, escápulas aladas, arcos costales visibles y esternón prominente.

*A.R.:* Aumento de la sonoridad pulmonar en plano anterior. No estertores.

*A.C.:* Tonos rítmicos y bien golpeados. No soplos.

*A.D.:* Dientes con esmalte desgastado. Numerosas caries dentales. Abdomen: n/s.

*Resto del examen:* n/s.

*Exámenes auxiliares de diagnóstico:*  
Hemograma: Hb: 13.5 gras.%; Hto: 42 vol %; Leucocitos: 8,300 x mm<sup>3</sup>, Polisegmentados neutrófilos: 50%; Eosinófilos: 1%; Linfocitos: 49%. Eritrosedimentación: 15 mm. Glicemia: 79 mg.%; Proteínas totales: 5.26 grs.%

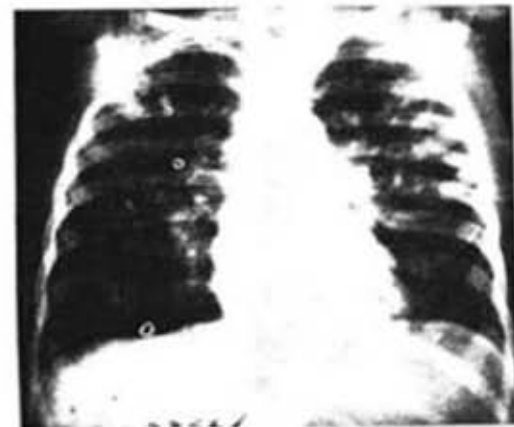


Fig. 4 (12-VI-69). Enfisema pulmonar. Moteado nodular de aspecto bronconeumónico de ambos campos pulmonares con preferencia hacia los lóbulos superiores. Calcificaciones parahiliares.

Electrolitos en el sudor:

(Segunda determinación)

Cloro: 127 mEq/L

Sodio: 120 mEq/L

Rayos X del tórax (Ver Fig. 4).

Mantuox (RT23): 0 mm.

CASO N° 3.—J. M. A., H.C. 58328, masculino, blanco de dos años de edad.

*A.P.F.:* Un hermano muerto de cardiopatía congénita y bronconeumonía a los 5 meses de edad. Tres embarazos con tres partos a término.

*A.P.P.:* Parto eutócico a los 8 meses de gestación. Peso al nacer: 5.5 lbs. Llanto inmediato. Incubadora durante 24 horas. Padece catarros a repetición.

*D.S.M.:* Sostuvo la cabeza a los cuatro meses; se sentó a los ocho meses; primeras palabras a los doce meses; comenzó a pararse a los veintiún meses; comienza a dar los primeros pasos a los dos años.

*H.E.A.:* Ingresó por primera vez el 7-III-69 por hipertermia y polipnea. Refiere la madre que cinco días antes de su ingreso el niño estaba intranquilo y al día siguiente comenzó a presentar fiebre de 38-38.5°C; la fiebre se mantiene y dos días después comienza a presentar vómitos por lo que se decide su ingreso.

*Examen físico:* Paciente de aspecto distrófico con peso de 8 kgs. Talla: 80 cms. C.C.: 45 cms, y temperatura de 37°C. Dedos en palillo de tambor, uñas en vidrio de reloj y cianóticas. Tórax aumentado en su diámetro anteroposterior, esternón prominente, escápulas aladas y arcos costales muy marcados. Abdomen globuloso de sonoridad normal.

*A.R.:* F.R.: 56/minutos, tiraje inter y subcostal; estertores romcos y sibilantes en ambos campos pulmonares.

*A.C.:* Tonos rítmicos y bien golpeados. No soplos.

*Resto del examen:* n/s.

Se decide su estudio al comparar la

radiografía de tórax de ingreso con exámenes anteriores en que mantiene una imagen similar.

Cuatro días después de su ingreso presenta un rash típico de sarampión que cursa sin complicaciones y es dado de alta mejorado a los 18 días de ingresado.

*Exámenes auxiliares de diagnóstico:*

*Rayos X del tórax* (Ver Figs. 5 y 6 y 7).

*Tránsito intestinal:* No alteraciones.

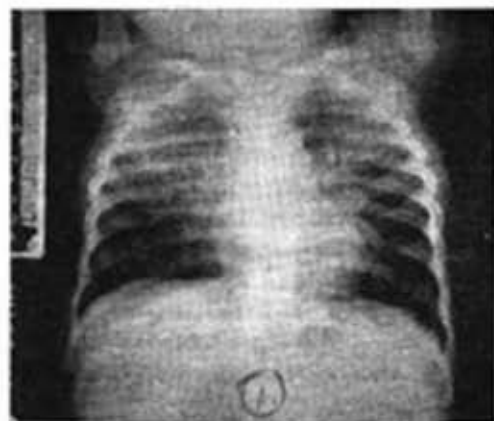


Fig. 5 (1-VIII-68) Enfisema pulmonar. Lesiones de aspecto bronconeumónico predominando en los campos superiores de ambos hemitórax.

Hemograma: Hb: 10.7 grs.%; Hto: 39 vol %; Leucocitos: 8,300 x mm<sup>3</sup>. Polimorfonucleares neutrófilos: 40%; Eosinófilos: 4%; Monocitos: 2% y Linfocitos: 54%.

Eritrosedimentación: 26 mm.

*Examen parasitológico de heces fecales:* Escasos huevos de Tricocéfalos.

*Coprocultivo:* Flora habitual.

*Exudado nasal:* Estafilococos aureus coagulasa positiva.

*Exudado faríngeo:* Pseudomona aeruginosa y estafilococos aureus coagulasa positiva.

*Electrolitos en el sudor:* Cloro: 110 mEq/L. Sodio: 123 mEq/L.

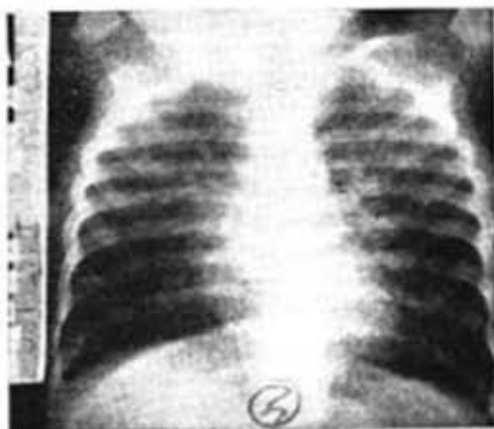


Fig. 6 (7-III-69). Obsérvese la radiografía del paciente a su ingreso en la que se observa una imagen similar a la anterior.

*Electroforesis de Proteínas:*

Totales: 5.26 gramos %.

	Valores relativos %	Valores absolutos %
Albumina .....	69.5	3.66 grs.
Globulina alfa 1 ...	2.3	0.12 "
Globulina alfa 2 ...	4.1	0.22 "
Globulina Beta ....	9.0	0.47 "
Globulina Gamma ..	15.1	0.79 "

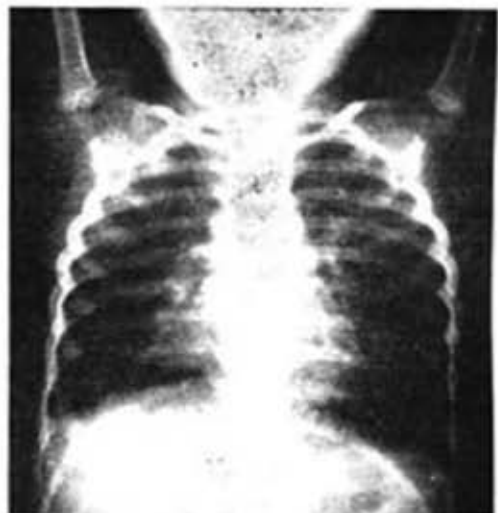

Fig. 7 (27-V-69). Obsérvese la evolución radiológica donde ha aumentado el enfisema y las lesiones se han localizado hacia los hilos.

Después de estudiado el niño se realiza determinación de electrolitos en el sudor al padre y la madre y se repiten al paciente con los siguientes resultados:

Paciente: Cloro: 152 mEq/L  
Sodio: 172 mEq/L

Padre: Cloro: 33 mEq/L  
Sodio: 40 mEq/L

Madre: Cloro: 42 mEq/L  
Sodio: 49 mEq/L

Después del alta el niño ha seguido siendo visto por consulta manteniendo su cuadro respiratorio dado por tos coqueluchoide, polipnea, estertores bronquiales, curva de peso estática y en ocasiones ha presentado deposiciones amplias, fetidas y grasosas.

El tratamiento de este niño ha sido: Antibióticos en forma rotatoria, Pancreatina, dieta hipersódica e hiperprotéica y aerosoles de Propilenglicol al 10%.

#### COMENTARIOS

En nuestros tres pacientes predominó el cuadro respiratorio y la desnutrición sobre los otros síntomas señalados en esta enfermedad, y aunque los síntomas del aparato digestivo pueden presentarse desde el período de recién nacido con íleo meconial y en los primeros meses de la vida pueden presentarse ya las deposiciones abundantes y fetidas, con grasas o espumosas, nuestros pacientes no presentaron estos síntomas como dato importante para el diagnóstico, coincidiendo así con el caso reportado por el Profesor *Mir*, aunque éste era un lactante de menor edad. El caso reportado por la Profesora *Lianc Borbolla* presentaba un cuadro diarreico crónico.

Las otras manifestaciones digestivas reportadas como cirrosis hepática, hipertensión portal, várices esofágicas y prolapso rectal, no presentáronse en nuestros pacientes.

A pesar de su herencia recesiva hemos encontrado dos hermanos portadores de la enfermedad, lo que representa para esta familia el 100%, aunque lo más probable que sea debido a la casualidad. Hemos encontrado en el padre de estos niños cifras elevadas de cloro y sodio en el sudor. La madre, desafortunadamente, no se pudo estudiar.

Como señala *Di Sant'Agnes* esta entidad es la única en Pediatría, con excepción de la insuficiencia suprarrenal intratada que presenta cifras elevadas de electrolitos en el sudor y más de 60 mEq/L de sodio hacen el diagnóstico de la entidad antes de los 20 años de edad y en ese examen complementario hemos basado principalmente el diagnóstico de la enfermedad en nuestros casos.

#### CONCLUSIONES

- 1) Se reportan tres casos de mucoviscidosis, en niños de 2, 2½ y 8½ años de edad y dos de ellos hermanos.
- 2) Dos de estos pacientes habían sido catalogados como asmáticos y estaban siendo tratados como tal.
- 3) El otro paciente al ser examinado presentaba polipnea y roncocal y sibilantes bilaterales.
- 4) En los tres pacientes la radiografía de tórax mostraba enfisema pulmonar y una imagen radiológica que luce corresponder a una extensa bronconeumonía que respeta la periferia de los campos pulmonares.
- 5) La diarrea no fue síntoma importante en ninguno de los tres pa-

cientes y dos de ellos que la presentaron fue en estadio avanzado de la enfermedad y no como síntoma importante.

- 6) La desnutrición estaba presente en los tres pacientes.
- 7) El padre de los dos hermanos con la enfermedad presentaba cifras elevadas de electrolitos en el sudor, no así los padres del otro niño.
- 8) Uno de los pacientes desarrolla una insuficiencia cardíaca incontrolable en su estadio final.
- 9) El electrocardiograma realizado a esta paciente muestra una hipertrofia de cavidades derechas.
- 10) Los dos pacientes más pequeños en que los síntomas respiratorios eran más severos, presentaban uñas en vidrio de reloj.

#### RESUMEN

Se informan tres casos de mucoviscidosis estudiados en el Hospital Pediátrico Provincial Docente de Camaguey, destacando los síntomas más importantes en estos pacientes. Se señala la escasa o nula sintomatología digestiva en estos pacientes en contraste con la temprana sintomatología respiratoria. Se señala el hallazgo del padre de dos pacientes con la enfermedad que presentaba cifras elevadas de electrolitos en el sudor. Se destaca además la imagen radiológica de estos pacientes que nos

parece típica de esta entidad, por haberse repetido en los tres pacientes.

#### SUMMARY

Three cases of mucoviscidosis studied in the Teaching Provincial Pediatric Hospital of Camaguey are reported, emphasizing the most important symptoms in these patients. It is pointed out the scarce or null digestive symptomatology in these patients in contrast with the early respiratory symptomatology. The finding of the father or two of the patients with the disease who presented high figures of electrolytes in the sweat is pointed out. Besides, it is emphasized the radiological image of these patients, which seems to us to be typical of this entity, being repeated in the three patients.

#### RESUME

On informe trois cas de mucoviscidose étudiés dans l'Hôpital Pédiatrique Provincial Enseignant de Camaguey, soulignant les symptômes les plus importants chez ces patients. On signale la limitée ou nulle symptomatologie digestive chez ces patients en contraste avec la précoce symptomatologie respiratoire. On signale la trouvaille du père des deux patients avec la maladie qui présentait des chiffres élevés d'électrolytes dans la sueur. On souligne en plus l'image radiologique de ces patients qui nous paraît typique de cette entité, étant répétée chez les trois patients.

#### BIBLIOGRAFIA

- 1.—Barbero, G. J. y Sibinga, M. S.: The electrolyte abnormality in Cystic Fibrosis; *Ped. Clin. of North Amer.* 11, 983-1001; Nov. 1964.
- 2.—Di Sant'Agnese, P. A.: Mucoviscidosis, en el Tratado de Pediatría de Nelson, Pag.

912-926, Edición Revolucionaria, La Habana, 1966.

- 3.—Di Sant'Agnese, P. A. y Jones, W. O.: Investigaciones sobre Nutrición, Malabsorción (Enfermedad Celíaca) en Pediatría

(Traducción): Rev. Cub. de Ped. 24: 29-47; Febrero, 1962.

- 4.—*Hsia, Y. T. D.*: Inborn errors of Metabolism: pag. 267-274; Year Book Medical Publishers, Inc. Chicago, 1966.
- 5.—*Mir del Junco, J. M. y Martínez Abreu, E.*: Mucoviscidosis (Caso clínico): Rev. Cub. de Ped. 37: 30-34; Febrero, 1965.
- 6.—*Kouri, Y. y Borbely, J.*: caso de fibrosis quística del páncreas. Estudio clínico y bioquímico, Rev. Cub. de Ped. 34: 38-46, Octubre, 1962.