

## *Disgenesia gonadal con fórmula cromosómica XO/XX/XXX*

Por los Dres.:

J. RICARDO GÜELL GONZÁLEZ<sup>°</sup> Y RUBÉN S. PADRÓN DURÁN<sup>°°</sup>

con la colaboración de las Dras.:

CÉLIDA EGÜES SÁNCHEZ Y CONCEPCIÓN GÓMEZ DE MOLINA<sup>°°°</sup>

La descripción anatomopatológica de disgenesia gonadal con fenotipo femenino fue hecha, por primera vez, por *Morgagni* (1768), mientras que algunas de sus características clínicas las describió *Franke* (1902); los primeros casos con este cuadro fueron reportados por *Cheeresovski* (1925) atribuyéndole una etiología hipofisaria;<sup>°</sup> pero no fue hasta 1938 en que se ofreció un estudio completo del cuadro clínico por *Turner*, debido a lo cual desde entonces se conoce como síndrome de Turner. En 1953, *M. Barr* demostró que existen diferencias entre la cromatina nuclear de las células somáticas humanas de varones y hembras normales; en las hembras aparece una masa de cromatina planoconvexa adherida a la membrana

nuclear (cromatin-positivas), mientras que en los varones no aparece esta masa (cromatin-negativas). Al aplicar este método a las pacientes portadoras de síndrome de *Turner* (1954), pudo comprobarse que las mismas eran cromatin-negativas, por lo que se creyó que se trataba de varones cromosómicos (XY). En 1956 *Tjjo* descubre un método para hallar la constitución cromosómica efectiva y al investigar a las pacientes con síndrome de Turner se halla que las mismas presentan una fórmula cromosómica XO (45 cromosomas); al continuar los estudios con estos métodos se observa que algunas disgenesias gonadales (aproximadamente 10 al 15%)<sup>°°</sup> tienen una cromatina positiva y al realizarles el estudio cromosómico presentan dos clases de células con constitución cromosómica distinta, (fórmula XO/XX) a lo que se llama "mosaicismo", más adelante se describen otros tipos de "mosaicos" con líneas celulares distintas.

Es en 1961 cuando se reporta por vez primera, la existencia de una paciente portadora de disgenesia gonadal con tres<sup>°°°</sup> líneas celulares distintas, cuya fórmula cromosómica es XO/XX/XXX. Posteriormente aparecen en la literatura otros casos con igual fórmularomo-

<sup>°</sup> Endocrinólogo Responsable del Departamento de Pediatría del Instituto de Endocrinología y Enfermedades Metabólicas de los Hospitales "Cdte. M. Fajardo" y "P. Borrás Astorga", Calle F entre 27 y 29, Vedado, Habana, Cuba.

<sup>°°</sup> Residente de Endocrinología y Enfermedades Metabólicas en el Instituto de Endocrinología y Enfermedades Metabólicas, en el Hospital "Cdte. M. Fajardo", Zapata y D. Vedado, Habana, Cuba.

<sup>°°°</sup> Del Departamento de Citogenética del Instituto de Endocrinología y Enfermedades Metabólicas, en el Hospital Infantil "Pedro Borrás Astorga", Calle F entre 27 y 29, Vedado, Habana, Cuba.

sómica, algunas con características del síndrome de Turner<sup>1,2,6,8,10,21,24</sup> y otros aparentemente normales.<sup>5,21</sup>

En nuestro país se han reportado algunos casos de disgenesia gonadal, con fórmula cromosómica variada.<sup>12,13,25</sup>

El interés de este trabajo es presentar un caso de disgenesia gonadal, con algunas características clínicas del síndrome de Turner, y fórmula cromosómica XO/XX/XXX, "mosaico" poco frecuente en la etiología de esta afección.

#### PRESENTACION DEL CASO

B.S.A.: H.C. 516-991 (I.E.E.M. - Hospital "P. Borrás").

Motivo de consulta: Baja talla.

Se trata de una niña nacida en 1959 (contando actualmente 9-8½ años). No existe consanguinidad entre los padres y ambos contaban 24 años de edad en el momento del nacimiento de la paciente. El embarazo y el parto fueron normales, pesó 8 lbs. al nacer. Fue la primera de 4 hermanos, los otros tres aparentemente normales.

El desarrollo psicomotor fue normal y actualmente tiene una escolaridad de tercer grado. Entre los antecedentes familiares tenemos una tía paterna con un síndrome de baja talla y una bisabuela materna con diabetes Mellitus.

La madre refiere que la niña creció bien hasta los 2 años de edad y que a partir de ese momento su ritmo de crecimiento es muy lento, ya que no crece, ni aumenta de peso al igual que los demás niños de su edad. No refiere ninguna otra sintomatología.

#### Examen físico:

Peso: 20½ Kg. (edad peso: entre 5 y 6 años).

Talla: 113 cm. (edad talla: entre 5 y 6 años).

Pubis-planta: 52 cms.

Índice de Wilkins: 1.23 (corresponde a 4 años).

Brazada: 112 cms.

Circunferencia torácica: 60 cms.

Circunferencia abdominal: 56 cms.

Circunferencia de caderas: 60 cms.

No se hallan alteraciones atribuibles a las glándulas tiroideas, paratiroides o suprarrenales.

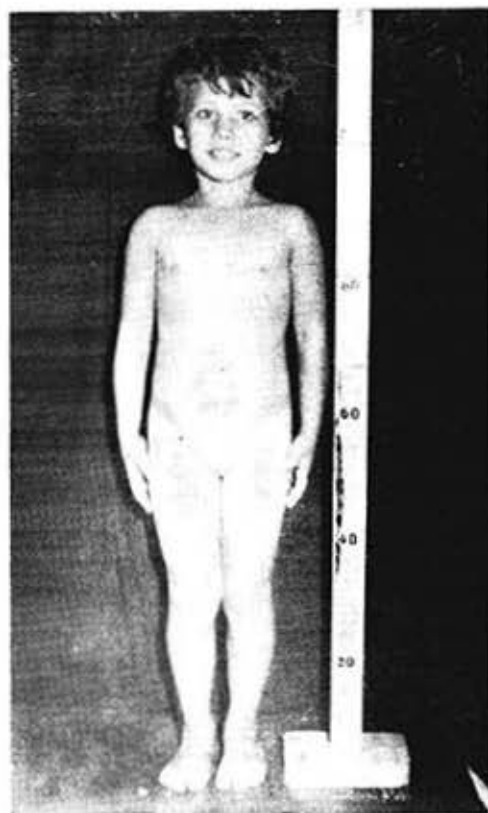

Fig. 1.—Nótese talla de la paciente en relación a su edad cronológica.

*Anomalías somáticas* (Fig. 1): Paladar alto, discreto epicanto, ojos en disposición antimongoloide, pestañas largas y rizadas, implantación baja del cabello en la nuca, cuello corto, lunares abundantes, teletelia. Manos gruesas y anchas, cuarto metacarpiario izquierdo corto, dedos gruesos, cortos y terminados en punta roma; uñas de manos y pies con una forma especial cuadrada, en que se ve tanto el borde distal como los bordes laterales elevados (Fig. 2 y 3). El examen cardiovascular: normal, no soplos, TA: 110/70.

Los genitales externos son infantiles, pero normales.

Fondo de ojo y visión de colores normales. No existe sordera.

#### Exámenes complementarios:

E.C.G.: Normal.

E.E.G.: Normal.

T.R.C.: Negativo 1/10.

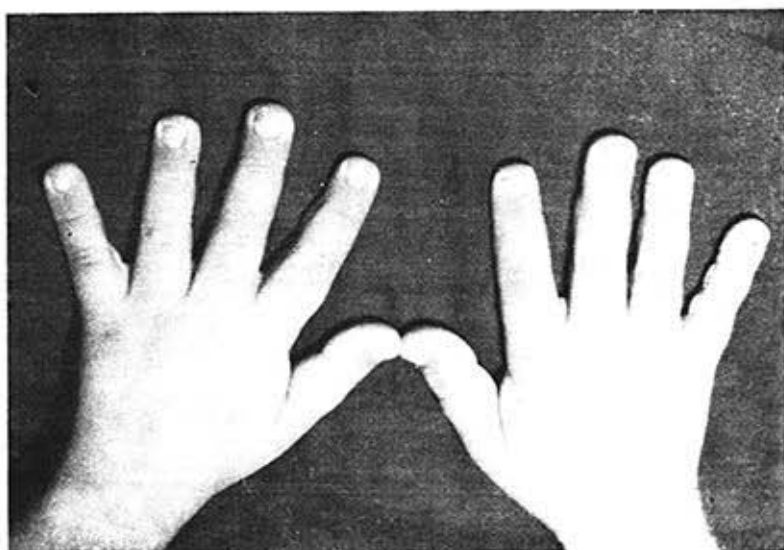


Fig. 2

Curva de Tolerancia a la Glucosa (Somogyi-Nelson):

|               |         |
|---------------|---------|
| Ayunas        | 95 mg%  |
| Primera hora: | 209 mg% |
| Segunda hora: | 174 mg% |
| Tercera hora: | 138 mg% |

Estudio Radiológico:

Manos (Fig. 4): Edad ósea, 6 años 10 meses (34% de retardo).

Acortamiento del cuarto metacarpiano izquierdo, con preponderancia de las falanges. Angulo carpal:  $130^\circ$  (Limite inferior normal).

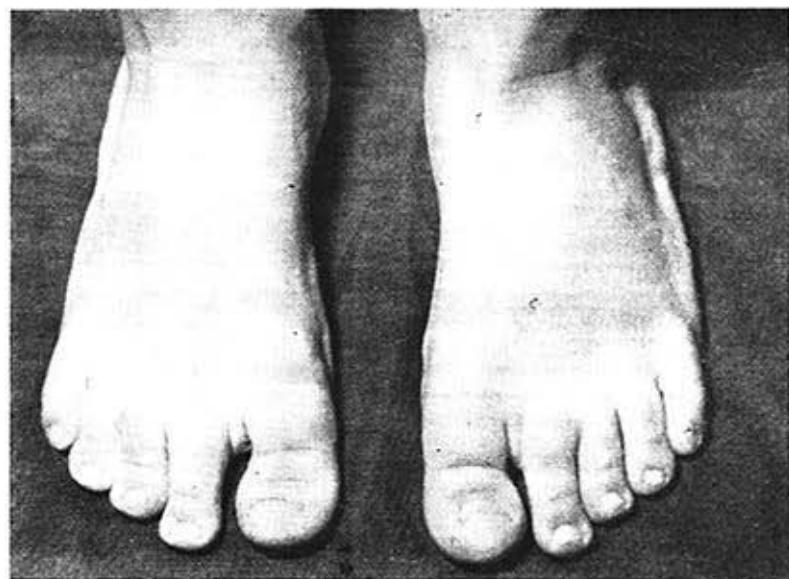


Fig. 3

Figs. 2 y 3.—Aspecto de las manos y los pies, así como característica de las uñas.

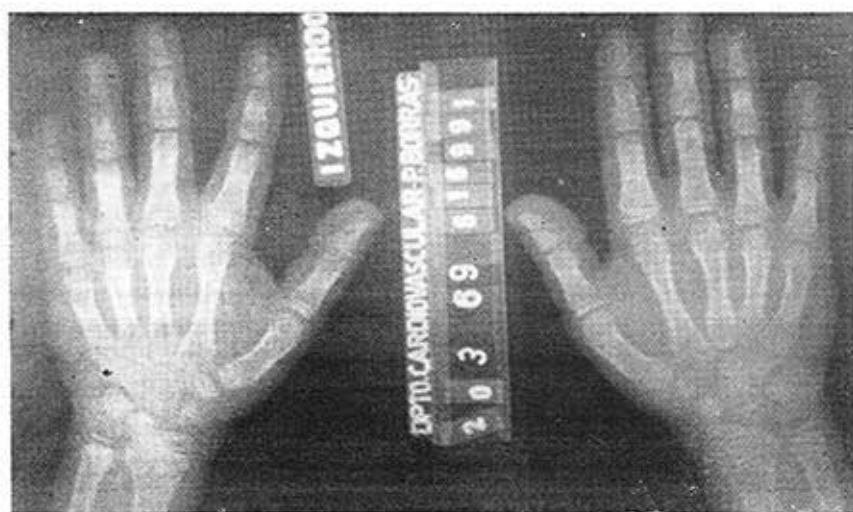


Fig. 4

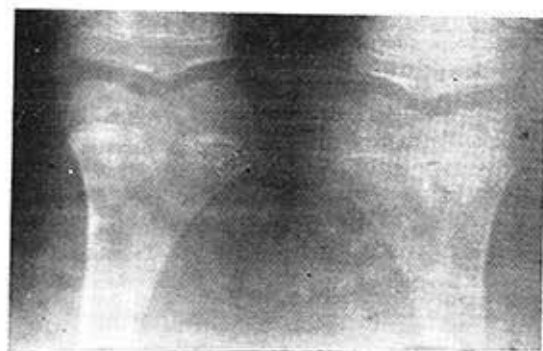

Fig. 5

Figs. 4 y 5.—Manifestaciones esqueléticas con retraso de la edad ósea, metacarpiano corto. Rodilla característica.

**Rodillas** (Fig. 5): Inclinación medial de los platillos tibiales internos, existiendo una pequeña exostosis en el cóndilo tibial interno, el cóndilo femoral interno es mayor que el externo.

**Cráneo, columna vertebral, tórax, pelvis y caderas.** No se hallaron alteraciones significativas.

**Pielografía descendente** (Fig. 6): Pelvis bifida bilateral.

**Pelvineumografía** (Fig. 7): Se observa útero de pequeño tamaño y parece visualizarse anejos muy pequeños.

**Estudio Psicológico:**

**Wies** (Factores verbales): CI-81 Torpeza.

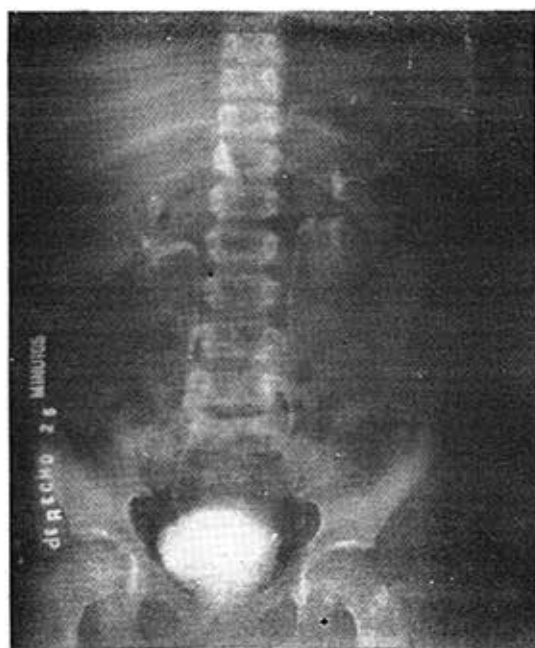


Fig. 6.—Urograma descendente. Pelvis renal bifida bilateral.

**Kohs** (Pruebas ejecutivas): CI-57 Retardo mental medio.

**Godenough** (Pruebas de expresión): CI-67 Retardo mental medio.

**Cromatina sexual:** Smear de mucosa oral (Fig. 8): 32% de células con cuerpo de Barr

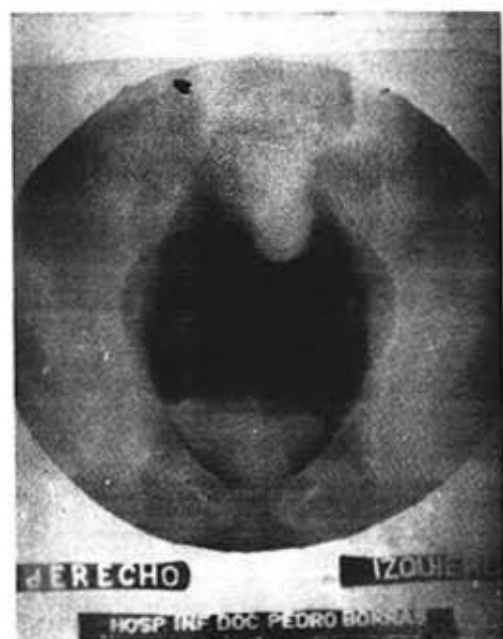


Fig. 7.—Pelvineumografía. Sombra uterina y anejos de pequeño tamaño.

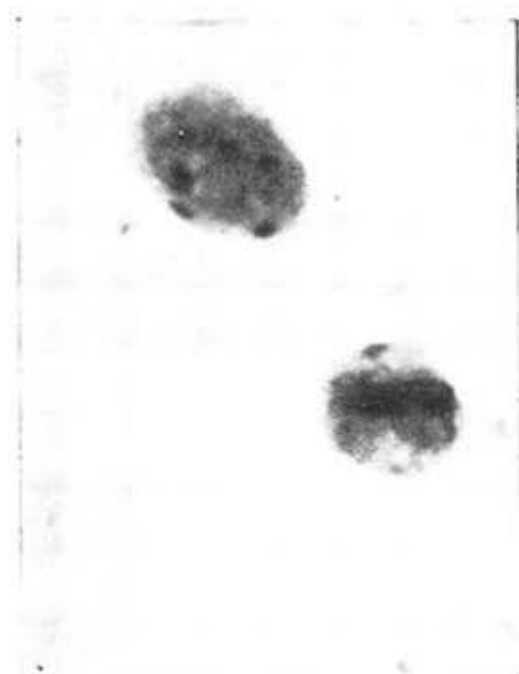


Fig. 8.—Frotis de mucosa oral donde se observan núcleos con 2 cuerpos de Barr y con uno.

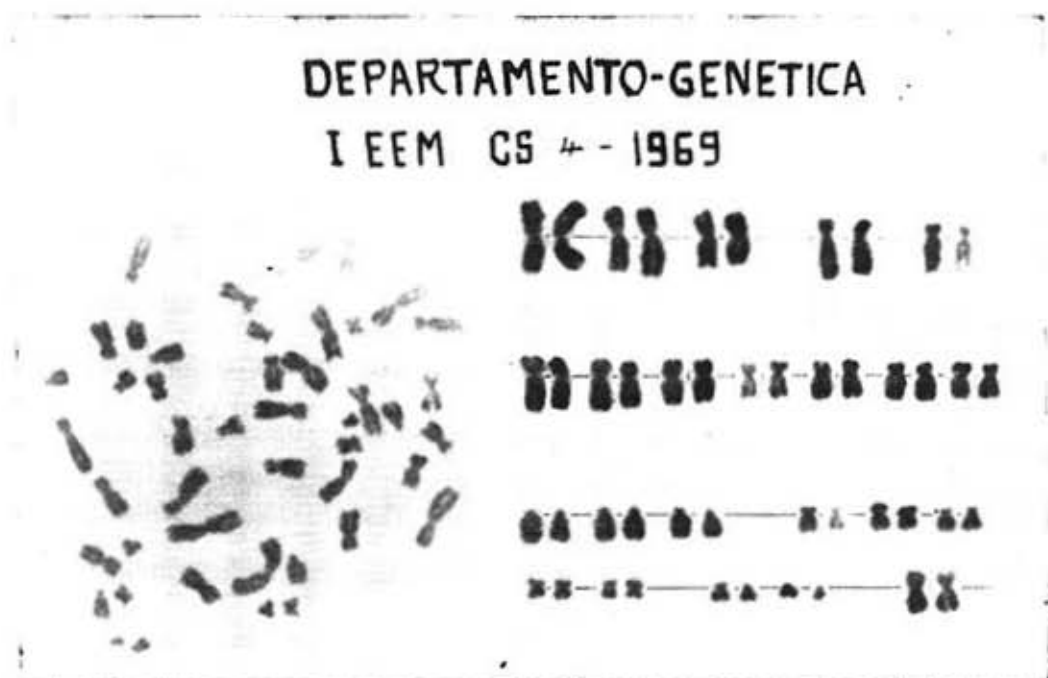


Fig. 9

CUADRO 1

| No. cromosomas      | 45 | 46 | 47  | Total |
|---------------------|----|----|-----|-------|
| Metafasas           | 18 | 3  | 9   | 30    |
| Cromosomas sexuales | XO | XX | XXX |       |

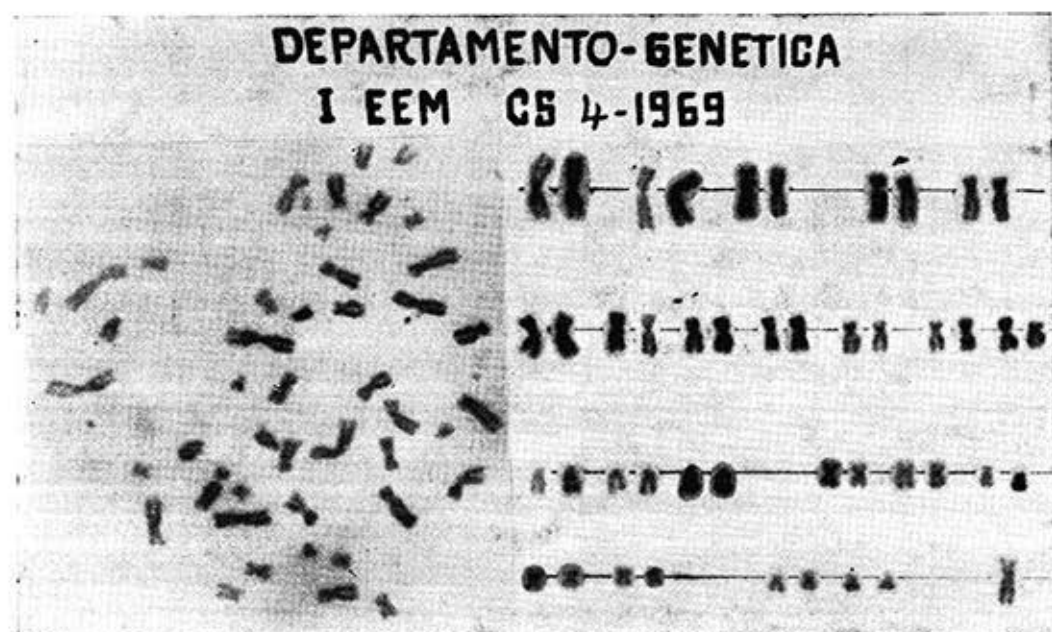


Fig. 10

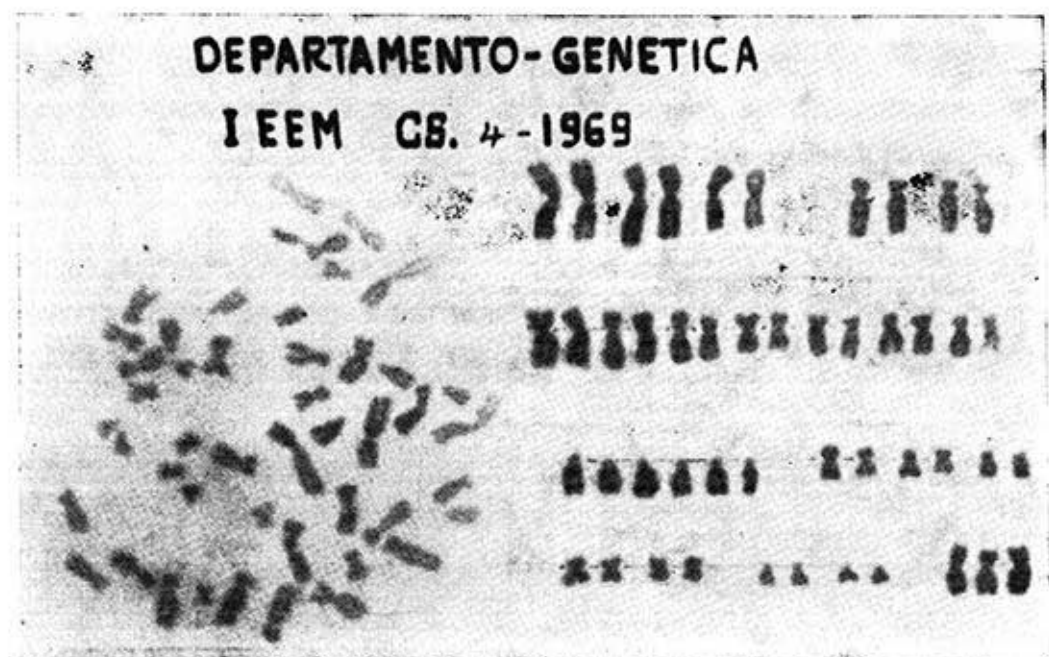


Fig. 11

Figs. 9, 10 y 11.—Cariogramas mostrando las distintas fórmulas cromosómicas halladas en esta paciente.

encillo y un 10% de células con doble cuerpo de Barr. Neutrófilos en sangre periférica: 13 drumsticks en 1000 neutrófilos, no drumsticks dobles.

**Estudio cromosómico (Cuadro 1):** Se realizó en sangre periférica por el método de Moorhead modificado. Se interpretó como evidencia de la existencia de un mosaico con fórmula cromosómica XO/XX/XXX (Figs. 9, 10, 11).

**Laparotomía:** Ovarios sustituidos por una cinta fibrosa; las trompas y el útero se visualizan, ambos son hipoplásicos. Se realiza exéresis de las gónadas y de las trompas.

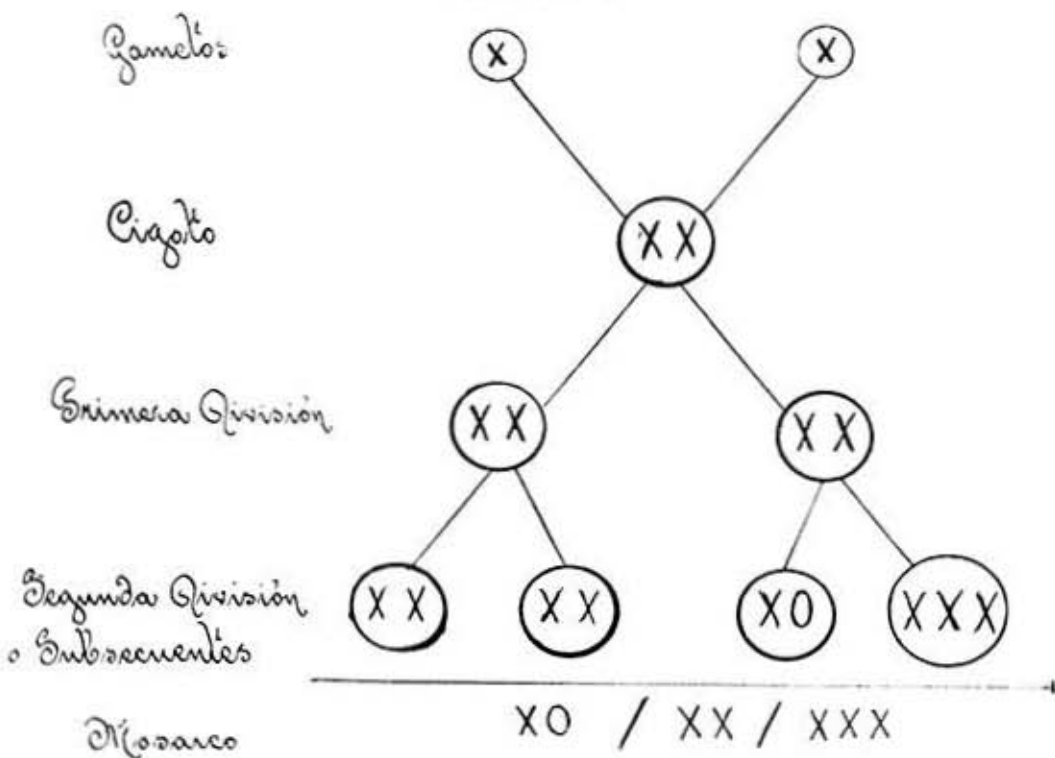
**Estudio histopatológico:** Macroscópicamente, trompas finas de aproximadamente 4 cms. de

## COMENTARIOS

La posible patogenia de este tipo de mosaico (XO/XX/XXX) se atribuye a una nodisunción de los cromosomas sexuales de un cigoto XX, en la segunda división mitótica o en divisiones subsecuentes<sup>8,10,17,21,21,22</sup> (Gráfica 1).

Como existe la posibilidad de que una línea celular se extinga o se limite a ciertos tejidos, antes de excluir este tipo de mosaico debe realizarse un estudio exhaustivo de los pacientes con anomalías sexuales.

GRAFICA 1



largo, ovarios de 2 cms. de largo. Microscópicamente, se observa la existencia en los ovarios de una porción cortical engrosada con fibrosis marcada (no se observan folículos). Las trompas están mezcladas con un estroma muy vascularizado.

La aparición de estigmas en el fenotipo desarrollado por pacientes portadores de este mosaico, está en relación con la distribución de las poblaciones celulares en el embrión, si en la gónada

primitiva hay mayoría de células XO, debe esperarse una disgenesia gonadal, que debido a la existencia de otras líneas celulares no se desarrolla como un Turner típico; pero sin embargo, el fenotipo de la paciente presentará similitud con éste, tanto mayor, cuanto mayor sea el predominio de estas células XO. Los estigmas somáticos y gonadales serán menos característicos de la afección, cuanto menor sea la población de estas células en relación con las XX o XXX, y cuando predominan éstas con XX o XXX puede ocurrir maduración de ovarios con o aun sin estigmas de Turner (también esto dependiendo del número de células XO presente en el embrión).<sup>3,8,21</sup>

Se ha tratado de implicar la edad materna como factor importante en la patogenia de estos mosaicos, sin una comprobación cierta en el momento actual.<sup>11,17,21,24</sup>

El estudio de la cromatina sexual es sumamente útil y su hallazgo en un caso de síndrome de Turner es una indicación precisa para realizar un cariotipo. La cromatina sexual deriva de un segmento heteropictónico de un solo cromosoma X, genéticamente inactivo,<sup>4,18</sup> esta característica tintorial se debe a que dicho cromosoma realiza la síntesis de DNA en un tiempo diferente que el cromosoma X femenino (activo) o que el cromosoma Y masculino que dan cromatina negativa.<sup>4,16,19,23</sup>

Otro hecho en apoyo de ello está en la observación que el número de masa de cromatina es siempre "uno menos" que el número de cromosomas X en el complejo cromosómico sexual.<sup>4,8,10,16,19,21,22</sup> Debemos tener presente que el uso de ciertos antibióticos puede ocasionar disminución del tamaño de la cromatina sexual, sin afectar su número,<sup>29</sup> mientras que los corticoides y la menstruación disminuyen su frecuencia.<sup>4</sup>

La observación en nuestra paciente de células con uno y dos cuerpos de Barr sirvió para inferir la existencia de distintas líneas celulares, una de las cuales debe ser un complejo XXX.

La presencia de retardo mental más o menos marcado ha sido reportada frecuentemente en esta patología.<sup>1,17,26</sup> Algunos opinan que es más frecuente aun en los casos que existen XXX<sup>15,17</sup> mientras otros no creen que la existencia de XXX *per se*, sea la causa de dicho déficit en estos pacientes.<sup>11</sup>

Nuestra paciente presenta curva de tolerancia a la glucosa de tipo diabética, como se ha reportado en algunos casos de disgenesia gonadal.<sup>27</sup>

Su estudio urográfico muestra malformaciones del tracto urinario; éstas son las más comunes de las malformaciones viscerales asociadas a las disgenesias gonadales<sup>2</sup> y varían desde las formas leves hasta las severas (agenesia renal, riñón en herradura, duplicaciones, etc.).<sup>1,2,7,12,13,20,22,25</sup>

Las características esqueléticas observadas en nuestra paciente son típicas del síndrome de Turner.<sup>22</sup>

Basándonos en el concepto establecido de que todo órgano disgenético es potencialmente maligno, se realizó laparotomía con gonadectomía bilateral, eliminándose así el peligro de cancerización de estas glándulas disgenéticas. Además también adoptamos esta conducta ante la posibilidad de que si esta paciente pudiese ser fértil, tendría grandes probabilidades de tener hijos con fórmulas cromosómicas anormales (XO, XXX, XXY). *Vianello*<sup>31</sup> describió una paciente, aparentemente sana y con fórmula cromosómica XO/XX/XXX, que tuvo tres hijas, dos de ellas portadoras de disgenesia gonadal con fórmula XO una, y XO/XX la otra, siendo la tercera aparentemente normal y con fórmula cromosómica XO/XX/XXX. *Armen-*



dares<sup>3</sup> reporta otro caso fértil y sin estigmas, con un hijo normal y uno mongólico.

Creemos, como recomiendan algunos autores<sup>20,25,27</sup> que la terapéutica estrogénica debe iniciarse lo más tardíamente posible, ya que la misma ocasiona la fusión de los cartilagos de crecimiento y limita éste. Con este tratamiento obtenemos el desarrollo mamario y más tarde en ciclos artificiales logramos sangramiento uterino periódico, lo cual es

muy importante en el psiquismo de estas pacientes.

La administración de hormona de crecimiento humano, se ha ensayado en el síndrome de Turner sin resultado alguno.<sup>11,30,31,35</sup> Además se ha reportado el hallazgo en algunos de estos pacientes de niveles elevados en plasma de hormona de crecimiento,<sup>11</sup> así como secreción normal de dicha hormona en 15 pacientes estudiados por hipoglicemias inducidos por Insulina,<sup>21</sup> también se ha

CUADRO II  
CASOS PUBLICADOS CON FORMULA CROMOSOMICA XO/XX/XXX

| Referencia                                 | Cromatina sexual*               | Neutrófilos Drumsticks       | Cromosomas |            |                        | Características clínicas                                |
|--|---------------------------------|------------------------------|------------|------------|------------------------|---|
|  |                                 |                              | 45         | 46         | 47                     |   |
| Grumbach y Morishima, 1961 <sup>17</sup>   | 60% (simples y dobles)          | 6/1000                       | 8<br>10    | 40<br>17   | 18<br>8 <sup>99</sup>  | Evidencias clínicas de disgenesia gonadal.              |
| Hayward y Cameron, 1961 <sup>21</sup>      | 1-26% positiva<br>11-12% dobles | 1/1000                       | 34         | 12         | 11                     | Baja talla, retardo mental, estigmas de S. Turner.      |
|  | 5. 9% simples                   | 2/1000                       | 27         | 13         | 7                      | Estigmas de Turner. Enf. Hirschprung.                   |
| Carr y Cols, 1962 <sup>8</sup>             | 36% simples<br>12% dobles       | 1/1500                       | 70<br>24   | 0<br>11    | 18<br>18 <sup>99</sup> | Baja talla, amenorrea. Genitales externos hipoplásicos. |
|  | Dobles                          | —                            | 64         | 11         | 18                     | Retardo mental.   |
| Zergollern y Hoefnagel, 1964 <sup>34</sup> | 21% simples<br>no dobles        | 4/1000                       | (46)<br>2  | (47)<br>95 | (18)<br>6              | S. de Down y caract. de Turner.                         |
| Vianello y Massimo, 1965 <sup>31</sup>     | Positiva (poco doble)           | Presentes (simples o dobles) | —          | —          | —                      | Aparente sana. Fértil.                                  |
|  | Positiva (simples y dobles)     | Presentes (simples y dobles) | —          | —          | —                      | Aparente sana.  |
| Antich y Cols, 1967 <sup>2</sup>           | 2%                              | —                            | 68         | 13         | 19                     | Estigmas Turner. C. sexuales y menstruación normal.     |
| Ajuria y Cols, 1967 <sup>1</sup>           | 11% simples<br>12% dobles       | —                            | —          | —          | —                      | Baja talla, retardo mental.                             |
| Armendares y Cols, 1967 <sup>5</sup>       | 20% simples<br>7% dobles        | —                            | 74         | 2          | 18                     | Normal, fértil.   |
|  | 18% simples<br>12% dobles       | —                            | —          | —          | —                      | Baja talla, hipertrofia del clitoris.                   |
| Caso nuestro, 1969                         | 32% simples<br>10% dobles       | 13/1000                      | 18         | 3          | 9                      | Baja talla retardo mental, estigmas de Turner.          |

\* Mucosa oral.

<sup>99</sup> Cultivos de piel.

reportado una paciente con síndrome de Turner que desarrolló acromegalia por un adenoma cosinófilo de la hipófisis y que no creció a pesar de no tener fusionados los cartílagos, esto se explica para algunos por el hecho de que en estos casos existe una insensibilidad del substrato óseo para el crecimiento longitudinal, sin que exista insuficiencia hipofisaria.<sup>32</sup> Sin embargo, estudios del cartílago de crecimiento en casos de disgenesia gonadal, han demostrado que éste es semejante histológicamente al observado en las acondroplasias; donde las células del cartílago seriado forman verdaderos nidos, rompiendo la arquitectura normal de éste.<sup>26</sup>

#### RESUMEN

Se reporta el primer caso en Cuba de disgenesia gonadal con cromatina positiva, fórmula cromosómica XO/XX/XXX y algunos estigmas del síndrome de Turner. Se comenta la posible patogenia de este mosaico y la importancia del estudio de la cromatina sexual en su diagnóstico. Se plantea la conducta seguida en este caso y el por qué de la misma (gonadectomía bilateral), así como el uso de estrógenos lo más tarde posible después de la pubertad. Se ofrece un cuadro donde se resumen los casos publicados hasta el presente en la literatura internacional.

#### SUMMARY

The first case in Cuba of gonadal dysgenesis with a positive chromatin pattern XO/XX/XXX and a few signs of Turner's syndrome is reported. The possible pathogenesis of this chromosomal mosaicism and the diagnostic importance of investigating sex chromatin is discussed.

The basis of treatment as well as the late use of strogens is discussed.

A chart summarizing all the cases published up to the present is presented.

#### RESUME

On raporte le premier cas in Cuba de dysgenesis gonadale avec une chromatine positive et une formule cromosomique XO/XX/XXX et aussi quelques sygmas dans le syndrome de Turner.

Nous avons relaté la possible étiologie de cette mosaïque, ainsi que l'importance del 'étude de le chromatine sexuelle dans leur diagnostique.

On étudie le traitement suivi dans ce cas et ses raisons (Gonadectomie bilaterale); insistant par ailleurs sur l'emploi des oestrogenes le plus tard possible.

Nous avons offert aussi un cadre avec les differents cas publiés jusqu' à aujourd' hui dans la litterature internationale.

#### BIBLIOGRAFIA

- 1.—*Ajuria, M. L.; Cos., J.; Chavarria, C.*: Disgenesia gonadal. Bol. Med. Hosp. Inf. Mex., 34: 1031, 1967.
- 2.—*Andersen, H.; Probst, J. H.*: Renal malformations in gonadal dysgenesis, Acta paediat: Supl., 140: 142, 1963.
- 3.—*Antich, J.; Ribas-Mundo, M.; Prats, J.; Francés, J.*: XO/XX/XXX Mosaicism with Turner stigmata. Lancet, 1: 1228, 1967.
- 4.—*Armendares, S.*: Cromatina sexual: Historia, mormología, origen. Aplicaciones prácticas, hipótesis de Mary Lyon, Rev. Mex. Pediat, 34: 97, 1965.
- 5.—*Armendares, S.; Buentello, L.; Sánchez, J.; Ortiz, M.*: XO/XX/XXX Mosaicism without Turner stigmata. Lancet, 2: 840, 1967.
- 6.—*Armendares, S.*: Citogenética humana. Ed. Interamericana, S. A. México, 1968.
- 7.—*Baker, D.; Berdon, W.; Morishima, A.; Conte, F.*: Turner's Syndrome and pseudo Turner's. Amer. J. Roentgen, 100: 40, 1967.

- 8.—Carr, D.; Morishima, A.; Barr, M.; Grumbach, M.; Lüers, T.; Boschann, H.: An XO/XX/XXX Mosaicism in relationship to gonadal dysgenesis in females. *J. Clin. Endocr.*, 22: 671, 1962.
- 9.—Dascalu, R.: Study of Growth in Cherevski-Turner gonadal dysgenesis. *Stud. Cercet. Endocr.*, 14: 53, 1963.
- 10.—Day, R.; Larson, W.; Wright, S.; Munn, J.: Abnormal Sex Chromosome complements and the Xg Blood-Group. *Lancet*, 1: 665, 1963.
- 11.—Day, R.; Larson, W.; Wright, S.: Clinical and cytogenetic studies on a group of female with XXX sex-Chromosome complements. *J. Pediat.*, 64: 24, 1964.
- 12.—Eibenschutz, C.; Mateo de Acosta, O.; Güell, J. R.; Pereira, R.; Egües, C.: Disgenesia gonadal. *Rev. Cub. Pediat.*: 39: 267, 1967.
- 13.—Eibenschutz, C.: Disgenesia gonadal. Tesis para especialista en endocrinología. Vol. 8. Centro Nacional de Información de Ciencias Médicas, Habana, 1968.
- 11.—Fraccaro, M.; Gemzell, C.; Lindstein, J.: Plasma level of Growth hormone and chromosome complement in four patients with gonadal dysgenesis (Turner's syndrome). *Acta Endocrin.*, 34: 496, 1960.
- 15.—Fraser, J. H.; Campbell, J.; Mac Gillivray, R.; Boyd, E.; Lennox, B.: The XXX syndrome: Frequency among mental defectives and fertility. *Lancet*, 2: 626, 1960.
- 16.—Giunelli, F.: The pattern of chromosome deoxyribonucleic acid synthesis in two women with abnormal sex-chromosome complements. *Lancet*, 1: 863, 1963.
- 17.—Grumbach, M.; Morishima, A.: An XXX/XX/XO sex-chromosome constitutions in gonadal dysgenesis and other examples of sex-chromosome mosaicism in man. *Amer. J. Dis. Child.*, 102: 691, 1961.
- 18.—Grumbach, M.; Marks, P.; Morishima, A.: Erythrocyte glucose-6-phosphate dehydrogenase activity and X-Chromosome polysomy. *Lancet*, 1: 1330, 1962.
- 19.—Grumbach, M., Morishima, A.: Sex chromatin and the sex chromosomes: On the Origin of sex chromatin from a Single-X chromosome. *Acta Cytol.*, 6: 46, 1962.
- 20.—Haddad, H.; Wilkins, L.: Congenital anomalies associated with gonadal aplasia. Review of 55 cases. *Pediatrics*, 23: 885, 1959.
- 21.—Hayward, M.; Cameron, A.: Triple mosaicism of the Sex-chromosome in Turner's syndrome and hirschprung's disease. *Lancet*, 2: 623, 1961.
- 22.—Keats, T.; Burns, T.: The radiographic manifestations of gonadal dysgenesis. *Radiol. Clin. Amer.*, 2: 297, 1964.
- 23.—Levin, B.: Gonadal dysgenesis: Clinical and roentgenologic manifestations. *Amer. J. Roentgen.*, 87: 1116, 1962.
- 24.—Meadow, S.; Boucher, B.; Mashiter, K.; King, M.; Stimmler, L.: Growth hormone secretion in subjects with ovarian dysgenesis and Turner's syndrome. *Arch. Dis. Child.*, 43: 595, 1969.
- 25.—Overzier, C.: La terapéutica de las disgenesias gonadales (síndrome de Turner y síndrome de Klinefelter). *Concours Med.*, 98: 2775, 1966.
- 26.—Pitis, M.; Stanesco, V.; Florea, I.; Ionesco, V.; Poenarus: Sur 50 Cas de syndrome de Turner. *Sem. Hop. Paris*, 39: 56, 1963.
- 27.—Rozman, C.: Anomalías del desarrollo sexual. En *Patología y Clínicas Médicas* (P. Pons). Tomo V. Tercera Edición Edición Rev. Habana, 1967.
- 28.—Satanowsky, C.; Rodríguez Silva, F.: Disgenesia gonadal, presentación de tres casos clínicos. *Rev. Cub. Pediat.*, 37: 101, 1965.
- 29.—Sohval, A.; Bruce Casselman, W. G.: Alteration in size of nuclear Sex chromatin mass (Barr-Body) induced by antibiotics. *Lancet*, 2: 1386, 1961.
- 30.—Soykal, L.; Ziskind, A.; Crawford, J.: Treatment of short stature in children and adolescents with human pituitary growth hormone (Raben). *N. Eng. J. Med.*, 271: 754, 1964.
- 31.—Vianello, M.; Massimo, L.: Aberraciones del cromosoma X en el sexo femenino. *Minerva Pediat.*, 17: 26, 1965.
- 32.—Willense, C.: A patient suffering from Turner's syndrome and acromegaly. *Acta Endocrin.*, 39: 204, 1962.
- 33.—Wilkins, L.: Diferenciación Sexual Anómala: Hermafroditismo y disgenesias gonadales. En diagnóstico y tratamiento de las enfermedades endocrinas en la infancia y la adolescencia. Tercera edición, ed. por Charles C. Thomas, Illinois, 1965.
- 34.—Zergollern, L.; Hoefnagel, D.: X-Chromosome mosaicism with trisomy 21. *Lancet*, 1: 1108, 1964.
- 35.—Ziskind, A.: Response to human pituitary growth hormone of 20 children with various types of Dwarfism. *Amer. J. Dis. Child.*, 102: 507, 1961.