

INSTITUTO DE NEUROLOGIA Y NEUROCIROLOGIA

## Malformación arteriovenosa intracraneal de un lactante

Por los Dres.:

ESPERANZA BARROSO,<sup>o</sup> JOSÉ ALVAREZ PAZ,<sup>oo</sup> JESÚS DE LA C. PÉREZ<sup>ooo</sup>  
Y HUMBERTO HERNÁNDEZ-ZAYAS<sup>oooo</sup>

Barroso, E. et al. *Malformación arteriovenosa intracraneal de un lactante*. Rev. Cub. Ped. 44: 3, 1972.

Se informa el caso de un niño de ocho meses de edad portador de una malformación arteriovenosa intracraneal diagnosticada angiográficamente y comprobada en el acto quirúrgico en que se le extrae. Se enfatiza en lo raro del inicio de las manifestaciones clínicas de esta afección a edad tan temprana. Se discuten las características angiográficas y se señala además el valor de este estudio en su diagnóstico.

Las malformaciones arteriovenosas del sistema nervioso central constituyen una afección de frecuencia relativamente baja, si se la compara con la de los tumores y aneurismas.<sup>2,3,6,7,10</sup>

En relación con la edad de aparición de los síntomas, su frecuencia es aún menos común en la niñez. En la colección de Perret y Nishioka,<sup>7</sup> de 453 malformaciones, hay sólo un 5% de menos de 11 años.

Desde enero de 1962 hasta marzo de 1972 se han atendido en el Instituto de Neurología y Neurocirugía 64 casos, 12 correspondían a niños de menos de quince años y la edad menor previa a la del caso que presentamos es de 7 años.<sup>3</sup>

El propósito de este trabajo es presentar a un paciente portador de esta afección que debuta clínicamente a los ocho meses de edad y hacer énfasis en el valor de la angiografía como método de diagnóstico de la afección.

### Presentación del caso

Al paciente A.B.G., historia clínica No. 43637, 8 meses, masculino, blanco, cubano, con antecedentes de parto distócico (demorado, cianosis y oxigenoterapia), y que presentó posteriormente un desarrollo psicomotor normal, el día anterior al ingreso a las 11.00 a.m. le observaron enrojecimiento del lóbulo de la oreja derecha y rotación de la cabeza a la izquierda. El cuadro es de instalación brusca y de segundos de duración, recuperándose y permaneciendo bien hasta las 3.00 pm., hora en que los familiares lo encuentran intranquilo y lloroso, llevándose las manos al lado derecho de la cabeza e instalándose rápidamente de nuevo estas manifestaciones. A las 6.00 p.m. el niño se muestra adinámico y los familiares aprecian desviación de la comisura bucal a la derecha, así como que la hendidura palpebral derecha es menor que la izquierda. A las 9.00 p.m. se presenta además, fiebre de 39 a 39.8 grados centígrados que cedió con antitérmicos. Es llevado a un facultativo que le encuentra defecto motor del hemisferio izquierdo y le remite a nuestro Instituto.

<sup>o</sup> Radiólogo, Instituto de Neurología y Neurocirugía, 29 y D. Vedado, La Habana.

<sup>oo</sup> Residente de Neurología, Instituto de Neurología y Neurocirugía.

<sup>ooo</sup> Neurólogo, Instituto de Neurología y Neurocirugía.

<sup>oooo</sup> Neurocirujano, Instituto de Neurología y Neurocirugía.

Al examen físico le encontramos: estupor profundo, hemiparesia izquierda a predominio crural, ptosis palpebral derecha, parálisis facial central izquierda, hiperreflexia profunda izquierda, clonus aquiliano izquierdo, agotable, reflejos cutaneoabdominales izquierdos abolidos, estrabismo convergente izquierdo, movimientos nistagmoides espontáneos de moderada amplitud con el componente rápido a la derecha, rotación de la cabeza a la derecha.

Se realizó punción lumbar obteniéndose un líquido cefalorraquídeo hemorrágico en tres tubos con 19 células, proteínas 694, Pandy ++++, hemáties 100.000 mm<sup>3</sup>.

Al día siguiente comenzó a mejorar su estado de conciencia. Se le realiza un electroencefalograma que resulta lento, discreto en hemisferio derecho, más en temporal derecho.

Con el planteamiento diagnóstico de malformación arteriovenosa frontoparie-

tal derecha fisurada con hematoma, posible hipertensión intracraneal y hernia temporal con compresión de mesocéfalo y VI par, se efectúa una angiografía carotídea derecha que muestra: (Figs. 1 y 2) una dilatación vascular de 1 cm de diámetro que recibe irrigación aferente principal por una gruesa rama frontal de cerebral media y drena por una gruesa vena cortical al seno longitudinal superior. La lesión corresponde a una malformación arteriovenosa. El resto de los vasos del territorio carotídeo son finos sin otras alteraciones.

Se decide y realiza intervención quirúrgica y se encuentra en el área de craneotomía frontal derecha, duramadre adherida a la aracnoides, espacio subaracnoideo amplio, ocupado por líquido xantocrómico, se observa la malformación arteriovenosa frontal con una vena gruesa de drenaje de 1 cm de diámetro a la que llegan 2 ramas dilatadas de cerebral media y vasos arteriales finos. Se

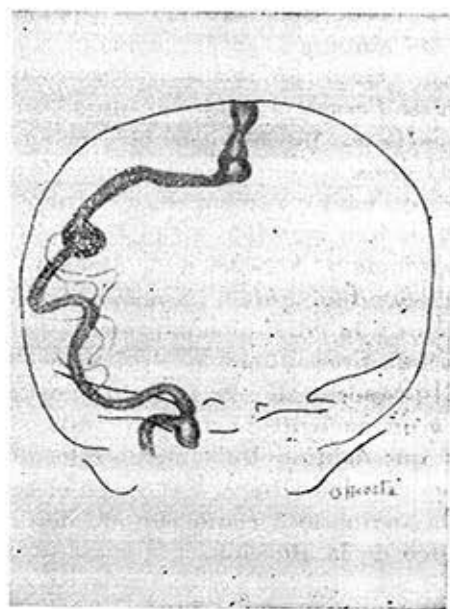
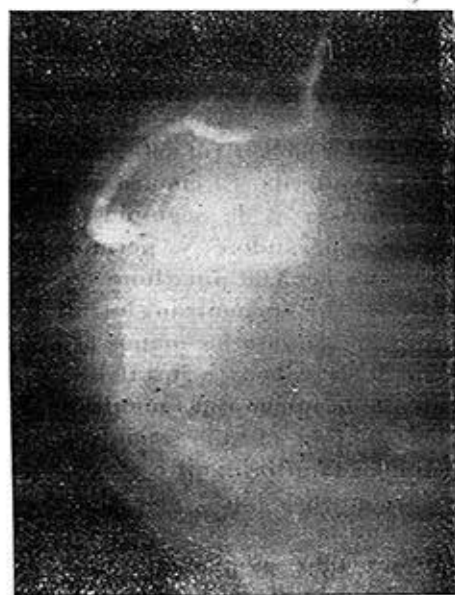

Figura 1.—A) Arteriografía carotídea derecha. Vista frontal. Se aprecia la malformación y su aferencia arterial de cerebral media así como el drenaje por una vena dilatada al seno longitudinal superior. B) Esquema de la arteriografía.

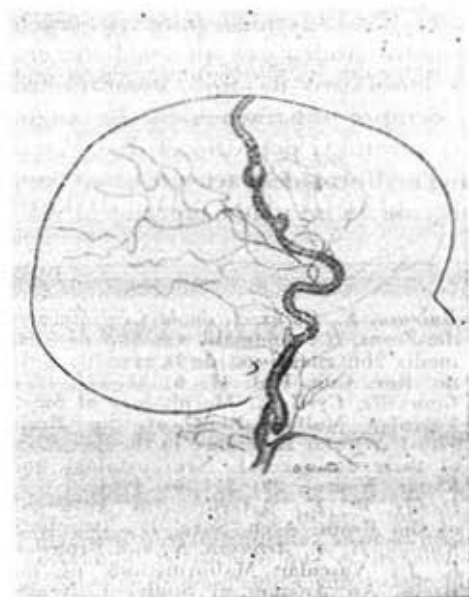
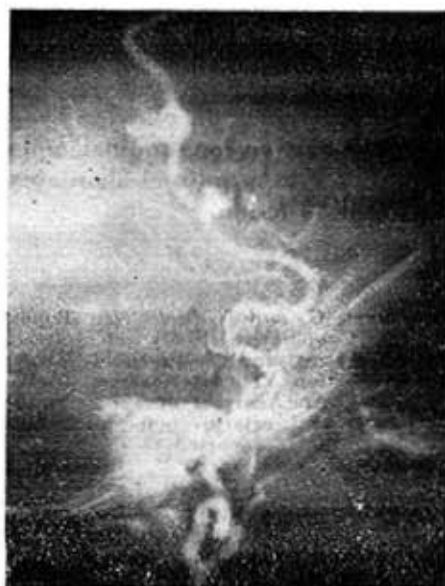

Fig. 2.—A) Arteriografía carotídea derecha. Vista lateral. Se aprecian las alteraciones reportadas en la vista lateral. B) Esquema de la arteriografía.

hace exéresis total de la malformación, la cual es extracerebral. Se envía un fragmento de tejido al departamento de Anatomía Patológica en el que el Dr. Galarraga informa conductos vasculares de gran diámetro, unos con pared arterial y otros venosa, rodeados por zonas de hemorragia reciente.

El paciente evoluciona satisfactoriamente, dándosele de alta a los 16 días con discreta hemiparesia izquierda, sin otras manifestaciones.

A los veintiséis días del alta, el paciente reingresa con el cuadro de una hidrocefalia progresiva por bloqueo del espacio subaracnoideo, que obliga a la realización de una derivación ventrículo-atrinal y es dado de alta 45 días después con una discreta hemiparesia que ha regresado en la evolución ulterior.

#### COMENTARIOS

Las malformaciones arteriovenosas del sistema nervioso central, constituyen una

anomalía vascular en que las arterias y venas son los principales componentes de la lesión con comunicación directa entre ellas<sup>5</sup> y suponen un trastorno del desarrollo de los vasos en estadios embriológicos tempranos,<sup>6</sup> interpretando Kaplan que la lesión subyacente representa una persistencia de la comunicación arteriovenosa primitiva, o sea, del cortocircuito que normalmente debe ser sustituido por un lecho capilar. Este cortocircuito sería responsable de una dilatación progresiva de los vasos que participan<sup>8,9</sup> y arterialización de las venas. Kaplan señala además, la aparición de fleboesclerosis y posibles rupturas venosas.<sup>4</sup>

Con gran frecuencia el cortocircuito es capaz de determinar en el lactante, el debut del cuadro clínico por manifestaciones de insuficiencia cardíaca cuando el tamaño de la lesión es suficiente. Por otra parte (como sucede en nuestro paciente), la ruptura de vasos es res-

pensable de la forma común del inicio del cuadro clínico por un accidente vascular encefálico de tipo hemorrágico, casi siempre subaracnoideo. La angiografía carotídea permitió el diagnóstico de una malformación arteriovenosa frontal situada en un plano superior al valle

silviano, nos informó que la irrigación aferente se producía a expensas de la cerebral media y que su drenaje, como lo hacen las lesiones de esta localización, se efectúa al seno longitudinal superior, facilitando este estudio el abordaje quirúrgico de la lesión.

#### BIBLIOGRAFIA

- 1.—Barroso, E., Pérez, J. de la C. y Hernández-Zayas, H.: Anomalia vascular de línea media con aneurisma de la vena de Galeo. Rev. Cub. Ped. 43: 6: 527-537, 1971.
- 2.—Courville, Cyril B.: Morphology of Small Vascular Malformations of the Brain with Particular Reference to the mechanism of their drainage. J. Neuropathology and Expor. Neurol. 22: 274-284, 1963.
- 3.—Dandy, W. E.: Arteriovenous Aneurysm of the Brain. Arch. Surg. 17: 190, 1928.
- 4.—Kaplan, H. A., Aronson, S., and Browder, E. J.: Vascular Malformations of the Brain. An Anatomical Study. J. Neurosurg. 18: 630-635, 1961.
- 5.—Mc. Cornick, W. F.: The Pathology of Vascular (Arteriovenous) Malformations. J. Neurosurg. 24: 807-816, 1966.
- 6.—Olivecrona, H., Riives, J.: Arteriovenous Aneurysm of the Brain of the diagnosis and treatment. Arch. Neurol. and Psych. 59: 567-602, 1948.
- 7.—Perret, G. and Nishioka, H.: Report on the Cooperative Study of Intracranial Aneurysms and Subarachnoid Hemorrhage. Section VI (Arteriovenous Malformations). An Analyses of 545 cases of cranio-cerebral arteriovenous malformations and fistulae reported to the cooperative study. J. Neurosurg. 25: 467, 1966.
- 8.—Porter, A. J., and Bull, J.: Some aspects of the natural history of Cerebral Arteriovenous Malformations. Br. J. Radiol. 42: 667-675, 1959.
- 9) Shenkin, H., Spitz, E. B., Grant, F. C. and Kety, S. S.: Physiologic Studies of Arteriovenous Anomalies of the Brain. 5: 165, 1948.
- 10.—Valls, O., Hernández-Zayas, H., Pérez González, J., Galarraga, J. y Barroso, E.: Malformaciones arteriovenosas intracraniales. Informes de cuarenta casos. Rev. Cub. Cir. 10: 3-44, 1971.

#### SUMMARY

Barroso, E. et al. *Intracranial arteriovenous malformation in an infant.* Rev. Cub. Ped. 44: 3, 1972.

The case of an eight-month old infant bearing an intracranial arteriovenous malformation diagnosed angiographically and verified during operation by extraction, is reported. Emphasis is made on the unusually early age of outcome of clinical manifestations. Angiographic features are discussed and the value of this study for diagnosis is suggested.

#### RESUME

Barroso, E. et al. *Malformation artère-veineuse intracrânienne chez un nourrisson.* Rev. Cub. Ped. 44: 3, 1972

On présente le cas d'un enfant âgé de 8 mois, porteur d'une malformation artère-veineuse intracrânienne, diagnostiquée par l'angiographie et vérifiée dans l'acte chirurgical. On tire l'attention sur le commencement des manifestations cliniques de cette affection, la celle apparaît très tôt chez les nourrissons. On discute les caractéristiques angiographiques, soulignant la valeur de cette étude pour le diagnostic.

#### РЕЗЮМЕ

Барросо, Э., и др. *Внутричерепная артериовенозная мальформация у грудного ребенка.* Rev. Cub. Ped. 44: 3, 1972.

Сообщается случай восьмимесячного ребенка с внутричерепной артериовенозной мальформацией ангиографического диагноза, подтвержденного при хирургическом вмешательстве для извлечения. Подчеркивается редкость появления клинических проявлений этого заболевания в таком раннем возрасте. Обсуждаются ангиографические характеристики и отмечается ценность этого исследования для диагноза.