

Las alteraciones urológicas en los niños con mielomeningocele

Por los Dres.:

OTTO HERNÁNDEZ-COSSÍO,* ESPERANZA BARROSO,** ORLANDO VALLS,***
DOMINGO PÉREZ**** y la técnica OFELIA WILSON *****

Hernández-Cossío, O. et. al. *Las alteraciones urológicas en los niños con mielomeningocele*. Rev. Cub. Ped. 45: 3, 1973.

Se plantea que la disfunción neurológica vesical con alteraciones secundarias del tracto urinario, constituye la mayor fuente de morbilidad y mortalidad en los niños con mielomeningocele. Se destaca el gran valor de la cistografía miccional por inyección retrógrada en el estudio de estos pacientes, así como la importancia de evitar complicaciones renales mediante un diagnóstico y tratamiento precoces; éste último tenderá a preservar el tracto urinario superior, eliminando la infección y mejorando la incontinencia.

A todos los que hemos participado en el tratamiento de niños con mielomeningocele nos son bien conocidas las alteraciones del aparato urinario que se le asocian con gran frecuencia en forma de incontinencia e infección urinaria.¹² Sobre esto se ha venido llamando la atención en los últimos años. Los hallazgos de tractos urinarios patológicos oscilan entre el 63% de los casos estudiados en la serie de *Harlowe*,¹⁰ el 75% en la de *Jones*¹³ y el 83% en la de *Thomas*.²⁶

El pronóstico vital en los casos que sobreviven al defecto neurológico, de-

pende en gran medida de las condiciones y función del aparato urinario superior,⁹ que es sitio de verdaderas malformaciones del desarrollo en un 20% aproximadamente de los pacientes autopsiados;¹⁰ es más común el hallazgo de anomalía renal secundaria a los trastornos de la función vesical de carácter neurogénico. Estas cuestiones pueden precisarse bien con los exámenes radiológicos del aparato renal con contraste yodado, y en los niños sensibles al yodo, mediante el renograma con radioisótopos.³ Esto nos lleva a realizar un estudio cuyos resultados ofrecemos aquí con el propósito de destacar la diferencia que existe entre la disfunción ureterovesical y el daño ureteral y renal, evidenciando la necesidad de una terapéutica dirigida a evitar o aliviar las consecuencias de dichas alteraciones.

MATERIAL Y METODO

Se estudian ocho pacientes atendidos en el año 1972 en el Instituto de Neurología y Neurocirugía, y uno atendido en el Hospital Infantil "Pedro Bo-

* Residente de 3er. año de Neurología, Instituto de Neurología y Neurocirugía, 29 y D, Habana 4.

** Especialista de 1er. grado en Radiología, Jefe Dpto. de Neurorradiología, Instituto de Neurología y Neurocirugía, Radiólogo del Hospital Infantil "Pedro Borrás".

*** Especialista en Radiología, Profesor de Radiología de la Escuela de Medicina, Universidad de la Habana, Ex-Jefe del Dpto. de Radiología del Hospital Infantil "Pedro Borrás".

**** Especialista de 1er. grado en Neurocirugía, Instituto de Neurología y Neurocirugía.

***** Técnico de Rayos X, Hospital Infantil "Pedro Borrás".

rrás", portadores de mielomeningocele lumbosacro. A todos les fueron realizadas radiografías simples de tracto urinario en el departamento de rayos X del "Pedro Borrás", urograma descendente a ocho casos y cistografía miccional a cinco.

El urograma descendente se realizó previa inyección en la vena basilica de 8 a 10 ml de urografina al 76%, tomándose vistas frontales, oblicuas y laterales en estudios seriados a 5, 10, 15, 25, 30 y 60 minutos, y en los pacientes sin eliminación, a las 3 horas.

La cistografía miccional fue hecha previo cateterismo vesical y evacuación de la vejiga; se inyectaron de 40 a 60 ml de una solución al 50% de urografina y suero fisiológico, hasta lograr la plenitud vesical; y se retiró la sonda, obteniendo radiografías en fase miccional.

Las películas fueron juzgadas sin conocimiento de las características neurológicas del paciente a que pertenecían. En el urograma descendente se analizaron: nefrograma, eliminación, grosor del parénquima, y morfología de los cálices, pelvis, uréteres y vejiga. En la cistografía miccional se valoraron: morfología de la vejiga y uretra, presencia de reflujo, y en esos casos, características visibles del tracto urinario superior.

RESULTADOS

Las edades de los pacientes estudiados oscilaron entre 20 días y 8 años, estando el mielomeningocele roto e infectado en 4 de ellos. En 5 de los casos, los exámenes radiológicos del tracto urinario se hicieron después de la operación; y en 2 de los 3 restantes, el mielomeningocele se asociaba a hidrocefalia interna.

Presentaban paraplejía flácida 7 de los casos, 5 de ellos con incontinencia esfinteriana; en estos últimos era más

evidente la patología urinaria. Los análisis de orina resultaron positivos de infección en 4 de los 5 casos a quienes se les realizaron.

En el tracto urinario simple aparecieron las sombras renales aumentadas en 1 caso, en el resto no se apreciaron alteraciones.

No se obtuvo fase nefrográfica en el urograma descendente en 4 casos, fue débil en 2, en uno de ellos con riñones aumentados, y fue normal en 2. La eliminación fue buena en 6 pacientes, deficiente en 1, y no hubo eliminación de la sustancia de contraste en otro. El parénquima estaba conservado en 5 de los enfermos, mostraba un contorno fetal en 1, y no se definía en 2. Los cálices, pelvis y uréteres fueron normales en 4 casos, 1 presentaba pelvis bifida bilateral, en 1 eran normales en el lado izquierdo no visualizándose en el derecho, y en otro estaban dilatados bilateralmente con acodamiento y zonas de estrechamiento en el tercio superior del uréter derecho (figura 1). La vejiga era normal en 3 casos, grande en 2, piriforme y trabeculada en 1, piriforme con múltiples divertículos en 1 (figura 2).

En la cistografía miccional se observaron imágenes diverticulares en 2 casos (figuras 3 y 4). La uretra era fina en 1 paciente. Hubo reflujo vesicoureteral derecho en 2 casos (figuras 5 y 6), y apareció en 1 de ellos, estenosis pielo-ureteral con dilatación del resto del uréter derecho; en este paciente no se observó la sustancia de contraste en el tracto urinario derecho durante el urograma descendente.

COMENTARIOS

Podemos atribuir la causa de las alteraciones encontradas en estos pacientes, en primer lugar a un mecanismo reflejo anormal, y sólo en una pequeña porción de casos, el deterioro renoureteral se de-

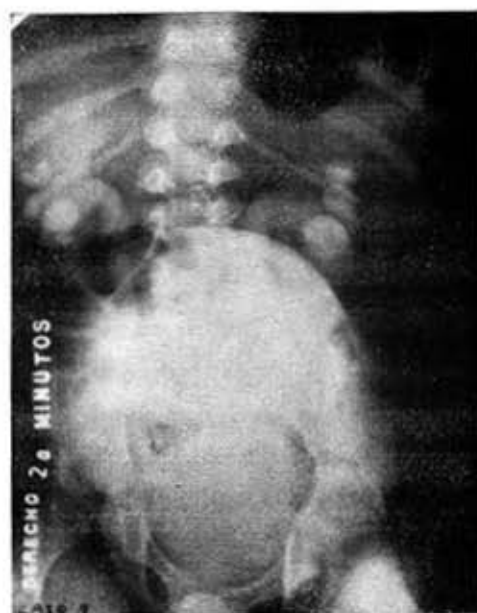

Fig. 1.—Caso 8. En el urograma se aprecia dilatación de ambos sistemas con acodamiento y dilatación del uréter derecho.

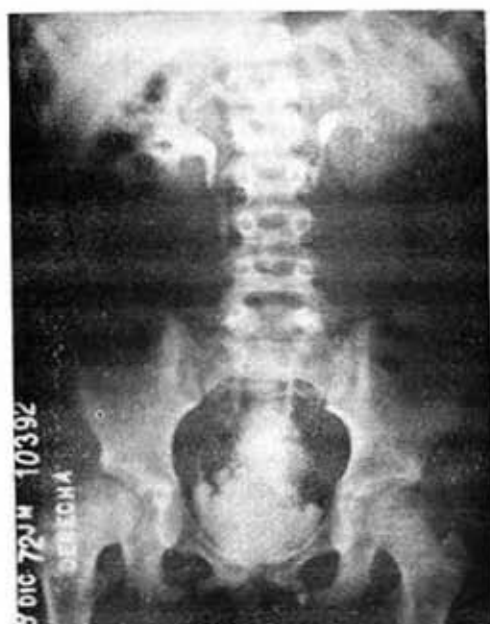

Fig. 2.—Caso 9. Vejiga de contorno diverticular.

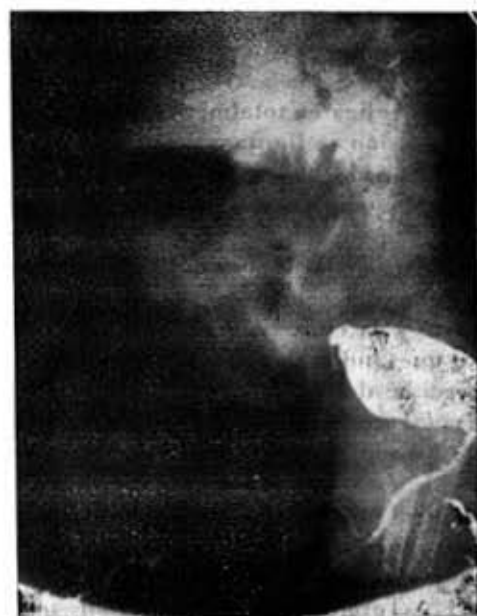

Fig. 3.—Caso 6. Vejiga piriforme con una imagen diverticular.

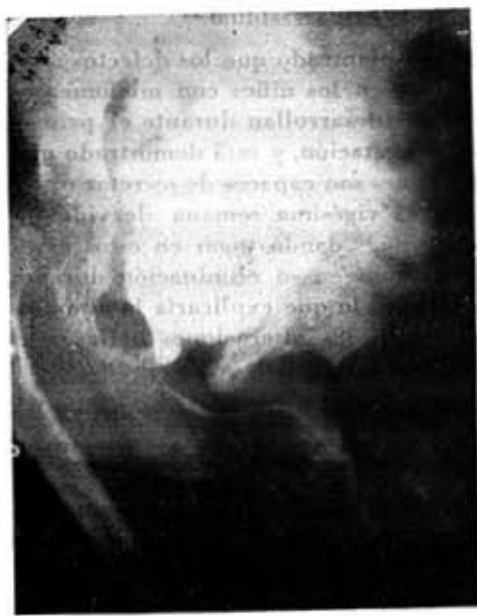

Fig. 4.—Caso 9. Vejiga grande y diverticular visualizada en la cistografía miccional.

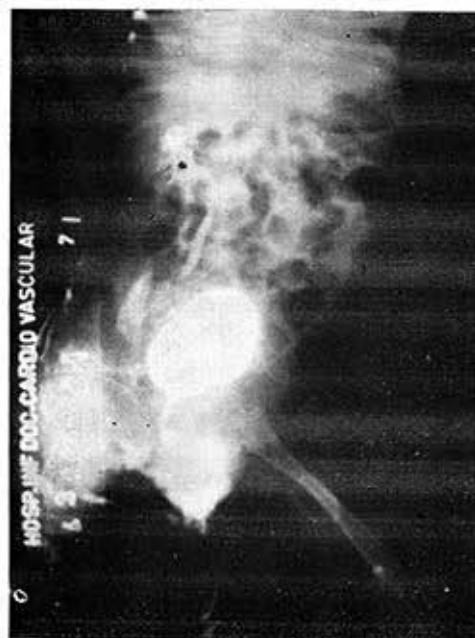

Fig. 5.—Caso 5. Se observa un gran reflujo ureterovesical derecho.

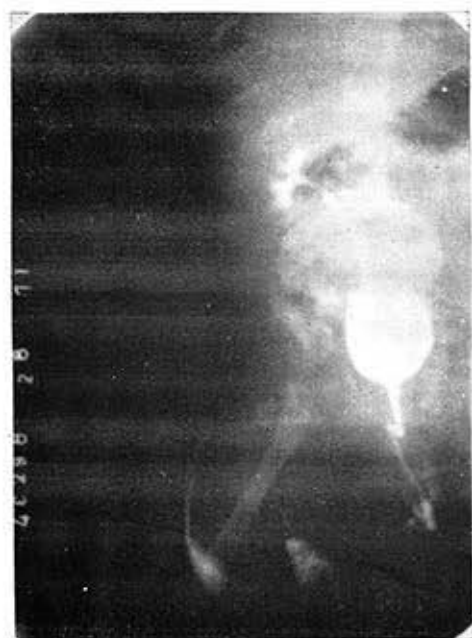


Fig. 6.—Caso 3. En la cistografía miccional aparece reflujo ureterovesical derecho marcado.

berá a la obstrucción vesical o a la presencia de orina residual.¹⁴

Se ha planteado que los defectos neurológicos en los niños con mielomeningocele se desarrollan durante el primer mes de gestación, y está demostrado que los riñones son capaces de secretar orina desde la vigésima semana de vida intrauterina,¹⁵ dando lugar en estos casos a trastornos en su eliminación durante esta etapa, lo que explicaría la alta frecuencia de las alteraciones halladas al nacimiento.

Aunque la función de la vejiga en los pacientes que presentan mielomeningocele no está aún bien aclarada,¹⁸ partiendo del hecho de que su innervación motora surge de los segmentos sacros S₂-S₃-S₄, se puede establecer una relación entre las lesiones neurológicas en los miembros inferiores y el tipo de trastorno vesical. Stark²³ señala que si los

miembros inferiores son normales, la función vesical también es buena; y si encontramos una paraplejía flácida por debajo de S₁, la mayor parte de las veces la vejiga es totalmente inerte; pero si la lesión se limita a los segmentos S₂ a S₄, puede haber una función voluntaria incompleta o puramente refleja. Gierts⁸ pone de manifiesto, el comportamiento de las lesiones que ocurren por encima del centro medular vesical, similar a la enuresis verdadera nocturna, lo que indicaría que se produce por pérdida del control cortical. Nergardh y colaboradores¹⁷, también con un criterio basado en la localización, han tratado de establecer una correlación entre el nivel superior de la lesión medular y las manifestaciones clínicas, como sigue:

- 1.—Torácico bajo: presentan paraparesia con espasticidad y preservación del reflejo anal.

- 2.—Lumbar alto: paraplejía subtotal sin espasticidad y con ausencia de reflejos en miembros inferiores.
- 3.—Lumbar bajo: conservan la función flexora de cadera y abductora y extensora de la rodilla sin espasticidad, reflejo patelar presente y ausencia del plantar.
- 4.—Sacro alto: empeoramiento extensor y abductor de la cadera y flexor de la rodilla, disminución de la motilidad en pies y dedos sin espasticidad.
- 5.—Sacro bajo: no déficit motor, respuesta plantar y reflejos osteotendinosos normales, ausencia de reflejo anal.

También se menciona que la inervación pélvica autonómica defectuosa⁵ pudiera jugar algún papel en el desarrollo de la dilatación ureteral,²⁴ aunque autores como *Forbes*^{6, 7} no han podido demostrar diferencias en este sentido entre su grupo de pacientes con mielomeningocele y los controles normales.

En cuanto a la evolución de estos casos, hemos visto, al igual que otros autores,²¹ que las alteraciones urinarias se van haciendo más severas en estos niños a medida que pasa el tiempo, impresión esta ratificada por *Chapman*,² quien encontró cistogramas anormales en el 80% de sus casos en un primer examen, y un año más tarde, en esos mismos casos la cifra se elevaba al 94%.

El tratamiento debe estar basado en evitar el estasis urinario y la actividad sostenida del detrusor. En los casos con orina residual se comenzará con la expresión manual y con la aplicación de drogas colinérgicas, entre las cuales da mejores resultados la urocolina, por las

ventajas de no tener acción nicotínica en la musculatura estriada uretral y del suelo pélvico¹ y por su acción prolongada, ya que no es destruida por la acetilcolinesterasa. Consideramos de vital importancia la disminución o eliminación de la hiperreflexia, y creemos que la interrupción del arco reflejo sacro mediante bloqueo está justificada. La derivación de orina desde el tracto urinario inferior ha fallado en la prevención de los cambios progresivos silentes del tracto urinario superior.⁹ Debe establecerse, además, un tratamiento antibiótico energético en caso de sepsis.

CONCLUSIONES

La disfunción neurológica vesical con alteraciones secundarias del tracto urinario constituye la mayor fuente de morbilidad y mortalidad en los pacientes que sobreviven al trastorno inicial del sistema nervioso, siendo la infección urinaria y el reflujo vesicoureteral los principales factores responsables del deterioro de la función renal en los pacientes portadores de mielomeningocele.

La cistografía miccional por inyección retrógrada ha demostrado ser de gran valor en el estudio de estos pacientes, ya que permite valorar el trastorno nervioso de la vejiga y uretra, y visualizar alteraciones que escapan al urograma decendente, como vimos en el caso 3 (figura 6).

Un diagnóstico y tratamiento precoces son importantes para evitar complicaciones renales, ya que a muy temprana edad está en marcha el deterioro renal progresivo.

El tratamiento tenderá a preservar el tracto urinario superior eliminando la infección y mejorando la incontinencia.

SUMMARY

Hernández-Cossio, O. et al. *Urological changes in children with myelomeningocele*. Rev. Cub. Ped. 45: 3, 1973.

It is posed that the neurological vesical dysfunction with secondary changes of urinary tract constitutes the main morbidity and mortality source in children with myelomeningocele. The great value of miction cystography by retrograde injection in the study of these patients, as well as the importance of avoiding renal complication by early diagnosis and treatment, is emphasized. The latter will tend to preserve upper urinary tract, eliminating infection and improving continence.

RESUME

Hernández-Cossio, O. et al. *Les altérations urologiques chez les enfants avec myéloméningocèle*. Rev. Cub. Ped. 45: 3, 1973.

On établit que la dysfonction neurologique vésicale avec d'altérations secondaires du tractus urinaire constitue la plus grande source de morbidité et mortalité chez les enfants présentant myéloméningocèle. On souligne la grande valeur de la cystographie mictionnelle par injection rétrograde dans l'étude de ces patients, ainsi que l'importance d'éviter des complications rénale par un diagnostic et un traitement précoces; ce dernier-ci vise à préserver le tractus urinaire supérieur, en éliminant l'infection et en améliorant la continence.

РЕЗЮМЕ

Эрнандес-Коссио О., и др. Урологические изменения у детей с миеломенингоцеле. Rev. Cub. Ped. 45: 3, 1973

Ставится вопрос о том, что пузырная неврологическая дисфункция со вторичным изменением мочевого тракта представляет собой главную причину заболеваемости и смертности у детей с миеломенингоцеле. Отмечается высокое значение цистогрaфии мочеиспускания с применением ретроградной инъекции при изучении этих больных. Также указывается на необходимость избежания почечных осложнений посредством раннего диагноза и лечения. Лечение должно стремиться к сохранению верхнего мочевого тракта путем ликвидации инфекции и улучшения выработки.

BIBLIOGRAFIA

- 1.—Ardran, G. M., Cope, V., Essenhigh, D. M. y Tuckey, M.: Observations on the function of the bladder neck and urethra in the dog. Br. J. Urol. 39: 334, 1967.
- 2.—Chapman, W. H., Shurtloff, D. B., Eckert, D. W. y Ansell, J. S.: Prospective study of urinary tract from birth in patients with meningomyelocele. J. Urol. 102: 363, 1968.
- 3.—Cudmore, R. E. y Zachary, R. B.: The renogram and the renal tract in spina bifida. Develop. Med. Child Neurol. suppl. 22, 12: 24, 1970.
- 4.—Culp, D. A., Bekhrad, A. y Flocks, R. H.: Urological management of the meningomyelocele patient. J. Am. med. Ass. 213: 753, 1970.
- 5.—Edvardson, P.: Nervous control of urinary bladder in cats. Acta neurol. scand. 43: 543, 1967.
- 6.—Forbes, M., Underwood, J. y Emery, J. L.: The intrinsic innervation of the dilated ureter in children with myelomeningocele. Develop. Med. Child Neurol. suppl. 20, 11: 49, 1969.
- 7.—Forbes, M.: The structure of the bladder in myelomeningocele: A quantitative histological study of the bladder fundus. Develop. Med. Child Neurol. suppl. 22, 12: 65, 1970.
- 8.—Cieris, G. y Lindbloum, K.: Urethrocytographic studies of nervous disturbances of the urinary bladder and the urethra. Acta radiol. 36: 205, 1951.
- 9.—Graf, R. A., Smith, J. H. y Flock, R. H.: Urinary tract changes associated with spina bifida and myelomeningocele. Amer. J. Roentgen. 92: 255, 1964.
- 10.—Harlowe, S. E., Merrill, R. E., Turman, A. E., Lee, E. M. y Trapp, J. D.: A

- clinical evaluation of the urinary tract in patients with myelomeningocele. *J. Urol.* 93: 411, 1965.
- 11.—*Hellström, B., Nergårdh, A. y Rudhe, U.*: Micturition urethrocytography in children with myelomeningocele. A radiologic and clinical investigation. *Acta radiol.* 11: 321, 1971.
 - 12.—*Hernández-Cossío, O., Escobar, H., Oliva, R. y Domínguez, C.*: Síndrome de Heatley: estridor, hidrocefalia y mielomeningocele. *Rev. Cub. Ped.* 43: 439, 1971.
 - 13.—*Jones, E. R. V. y Williams, J. E.*: Urinary investigations in spina bifida cystica during the first month of life. *Develop. Med. Child Neurol.* suppl. 13, 9: 113, 1967.
 - 14.—*Jonge, M. C. de, Cornelis, J. A., van den Berg, J. W. y Felderhof, J.*: The evaluation of functional disorders of the urinary tract in children with spina bifida. *Develop. Med. Child Neurol.* suppl. 20, 11: 51, 1969.
 - 15.—*Kjellberg, S. R. y Rudhe, U.*: The foetal renal secretion and its significance in congenital deformities of the ureters and the urethra. *Acta radiol.* 31: 243, 1949.
 - 16.—*Lapides, J.*: Structure and function of the internal vesical sphincter. *J. Urol.* 80: 341, 1958.
 - 17.—*Nergårdh, A., Ericsson, N. O., Hellström, B. y Rudhe, U.*: The lower urinary tract in neonates with myelomeningocele: neurologic and radiologic correlative study. *Develop. Med. Child Neurol.* suppl. 25, 13: 125, 1971.
 - 18.—*Pellman, E.*: Neurogenic bladder in children with congenital malformations of the spine: a study of 61 patients. *J. Urol.* 93: 473, 1965.
 - 19.—*Roberts, J. B. M.*: Congenital anomalies of the urinary tract and their association with spinal bifida. *Br. J. Urol.* 33: 309, 1961.
 - 20.—*Roberts, J. B. M.*: Spina bifida and the Urinary tract. *Ann. roy. Coll. Surg.* 31: 69, 1962.
 - 21.—*Rose, R. S. y Smith, J. P.*: Hydronephrosis in infants with myelomeningocele. Its early recognition. *J. Urol.* 90: 129, 1963.
 - 22.—*Smith, E. D.*: Spina bifida and the total care of spinal myelomeningocele. C. C. Thomas, Springfield, Ill., 1965.
 - 23.—*Stark, G.*: The pathophysiology of the bladder in myelomeningocele and its correlation with the neurological picture. *Develop. Med. Child Neurol.* suppl. 16, 10: 76, 1968.
 - 24.—*Swenson, O., MacMahon, H. E., Jacques, W. E. y Campbell, J. S.*: A new concept of etiology of megaloureters. *New Eng. J. Med.* 246: 41, 1952.
 - 25.—*Talbot, H. S.*: Role of ureter in pathogenesis of ascending pyelonephritis. *J. Am. Med. Ass.* 168: 1595, 1958.
 - 26.—*Thomas, M. y Hopkins, J. M.*: A study of the renal tract from birth in children with myelomeningocele. *Develop. Med. Child Neurol.* suppl. 25, 13: 96, 1971.
 - 27.—*Vela, R., Cifuentes, L. y Cerrud L.*: La cistografía con control manométrico en el diagnóstico del reflejo v. sicoureteral. *Rev. clin. esp.* 109: 211, 1968.