

HOSPITAL PEDIATRICO DOCENTE "ELISEO NOEL CAMAÑO", MATANZAS

Pólipo pedunculado de la uretra posterior

Revisión de la literatura y presentación de 1 caso

Por los Dres.:

FRANCISCO FONG ALDAMA,* MANOLO GARCÍA SUÁREZ**

Fong Aldama, F. et al. *Pólipo pedunculado de la uretra posterior. Revisión de la literatura y presentación de 1 caso.* Rev Cub Ped 46: 5, 1974.

Se presenta 1 caso de pólipo pedunculado de la uretra posterior que causa obstrucción urinaria, siendo ésta una patología poco frecuente. Se revisa la literatura mundial en la que se encuentran pocos informes. Nuestro caso constituye el séptimo publicado en nuestro país. El tratamiento del mismo siempre es quirúrgico, mediante cirugía abierta o endoscópica.

Los pólipos pedunculados de la uretra posterior son poco comunes. Estas raras tumoraciones benignas han sido reportadas como causa de obstrucción del tracto urinario inferior (Fig. 1).^{1,2,3,4,5}

Verdaderamente esta patología es bastante infrecuente en los niños. En la literatura mundial son pocos los informes que existen.⁶

*Campbell*⁷ señala un caso de un niño de 6 años cuyo síntoma principal era una enuresis nocturna y tenía un pólipo que tomaba parte de la uretra anterior y posterior.

*Randall*⁸ en 1913, en una revisión de pólipos benignos de la uretra masculina,

reporta 4 casos de estos pólipos en adultos, habiendo sido tratados endoscópicamente con buenos resultados.

*Scott, Collins y Singer*⁹ reportaron en 1938 otro caso de un pólipo pedunculado de la uretra posterior que fue extirpado suprapúbicamente.

Posteriormente *Stephens* describe 5 casos de varones cuyas edades oscilan entre 3 y 6 años. *Kjelberg*, en la serie que publica de tumores benignos de la uretra, sólo menciona un caso.

*Baghdassarian y Calhoun*¹ publican en su trabajo realizado en el Johns Hopkin Hospital, el hallazgo de un sólo pólipo de uretra posterior en 1 500 uretrocistografías realizadas.

En la literatura nacional solamente existen reportados 2 casos en 1964 por *Osorio Acosta*,¹⁰ 1 caso por *Paredes Vila*¹¹ en 1969 y 5 casos de los cuales forman parte los dos publicados en 1964, por *Zabala*

* Especialista de 1er. grado de urología. Jefe del servicio de urología del hospital pediátrico docente "Eliseo Noel Camaño", Matanzas.

** Especialista de 2do. grado de radiología. Jefe del servicio de radiología del Hospital Pediátrico docente "Eliseo Noel Camaño", Matanzas.

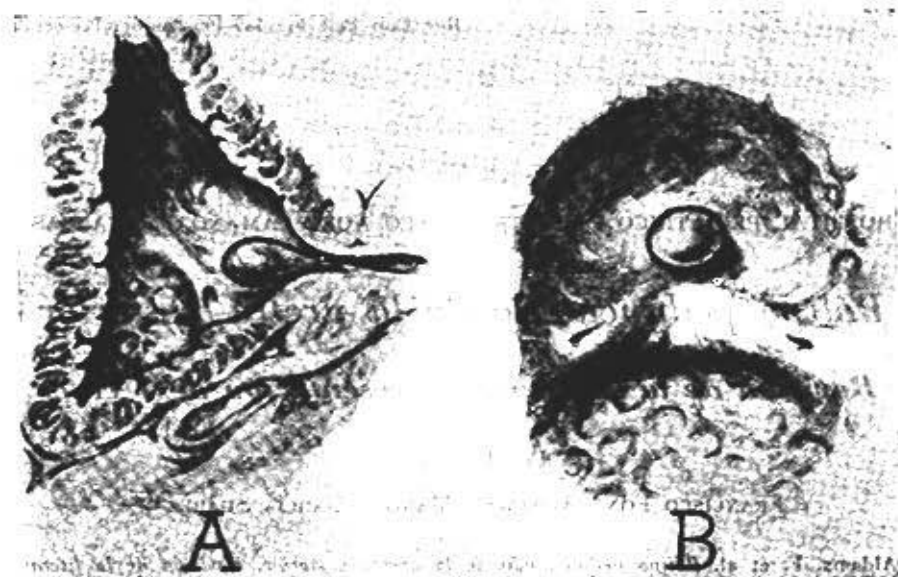


Fig. 1.—Esquema del pólipo pedunculado. A) Vista sagital. B) Vista superior.

Rosell y colaboradores, dados a conocer en la 1ra. Jornada Nacional de Radiología en 1973.

Nuestro caso constituye el 7mo. caso de la literatura nacional.

El caso de mayor edad, 35 años, es el publicado en 1961 por *Barric* y *Simms*.²

Un verdadero pólipo pedunculado está constituido por un tallo que internamente está formado por tejido conectivo con vasos sanguíneos y en ocasiones asociado a fibras musculares lisas; cubriendo estos elementos presenta un epitelio transicional con zonas de hiperplasia focal y metaplasia escamosa. El tamaño de los mismos es variable, el de nuestro caso tenía un diámetro mayor de 2.5 cm.

Su etiología es discutida, se sugiere que pueden ser congénitos. Otros autores valoran la posibilidad de que sean ocasionados por epitelio aberrante de las células prostáticas.

La sintomatología clínica está dada por un síndrome urinario bajo, obstructivo, crónico, el cual puede llegar a la agudización, manifestado por la retención completa de orina. A estos síntomas se les puede sobreañadir la fiebre producto de la infección urinaria asociada. Han sido reportados otros síntomas como la enuresis nocturna.

El examen físico no aporta grandes datos, a excepción de las alteraciones del chorro de orina y la existencia o no de globo vesical.

Los exámenes radiológicos son de verdadera importancia, y en particular la uretrocistografía miccional, la que nos señalará datos como: defecto de lleno de la uretra posterior, dilatación de la misma, patologías asociadas, etc.

El urograma descendente nos revelará la integridad del tracto urinario superior y nos podrá demostrar, en ocasiones, cuán-

do el pólipo es grande y emerge a través del cuello vesical, así como la existencia de un defecto de lleno a dicho nivel.

El estudio endoscópico, en caso de poderse realizar, nos aportará datos como: tamaño del mismo, su relación con el veru montanum, localización de su pedículo, etc.

El diagnóstico diferencial de esta afección se hará con otras causas que ocasionan obstrucción urinaria en el niño como serían: las valvas de uretra posterior, hipertrofia congénita del cuello vesical, hipertrofia del veru montanum, etc.

El tratamiento de esta patología es quirúrgico, pudiéndose realizar mediante cielo abierto o endoscópicamente.

En nuestro caso al igual que en la mayoría de los reportados en la literatura, se utilizó la vía transvesical con incisión longitudinal de la uretra.

REPORTE DEL CASO

F.D.L. 4 años de edad; HC. 1853 Hospital Pediátrico Docente "Eliseo Noel Camaño" de Matanzas; sexo masculino; raza blanca.

Motivo de ingreso: Retención completa de orina.

H.E.A. Ingresado de urgencia por retención completa de orina, refiere la madre que desde hace 6 meses aproximadamente viene notando que el niño presenta dificultad para realizar la micción. Polaquiuria diurna cada 30 minutos y fiebre de 38°C en ocasiones. Hoy se le agudizó dicho cuadro, presentando retención completa aguda de orina, por lo cual es ingresado.

A.P.P.: Nació a los 8 meses.

Examen físico: En el cuerpo de guardia se le halló globo vesical, uretra permeable a sonda de balón No. 8, extrayéndose 250 cc de orinas turbias X. Mucosas ligeramente hipocoloreadas.

Examen de laboratorio:

Hg—10.9 g.

Hto.—33%.

Leucograma—normal.

Parcial de orina—demuestra una leucocituria. Urocultivo—*Escherichia Coli* 100 000 col. por ml.

Resto normal.

Examen de rayos X

Urograma descendente: Se aprecia defecto de lleno, en forma de dedo de guante, del contorno inferior de vejiga. (Fig. 2).

Uretrocistografía miccional: Defecto de lleno en forma de dedo de guante a nivel de uretra posterior, correspondiente al pólipo, con una vejiga ligeramente trabeculada. (Figs. 3, 4 y 5).

El examen endoscópico no se le pudo realizar.

Se opera realizándose resección del pólipo pedunculado mediante incisión paramedia izquierda infraumbilical con apertura longitudinal de uretra y vejiga. Se demuestra que el tallo del mismo se inserta por delante del veru montanum y protrúa a través del cuello vesical (Figs. 6, 7 y 8).

Es dado de alta al 8vo. día de operado, siendo visto por consulta externa a los 6 meses, encontrándose completamente asintomático.

Biopsia: Pólipo de 2.5 cm × 1 cm de tamaño, de color blanquecino, constituido por tejido conectivo, fibras de músculo liso y pequeños vasos sanguíneos; su superficie estaba ligeramente ulcerada.

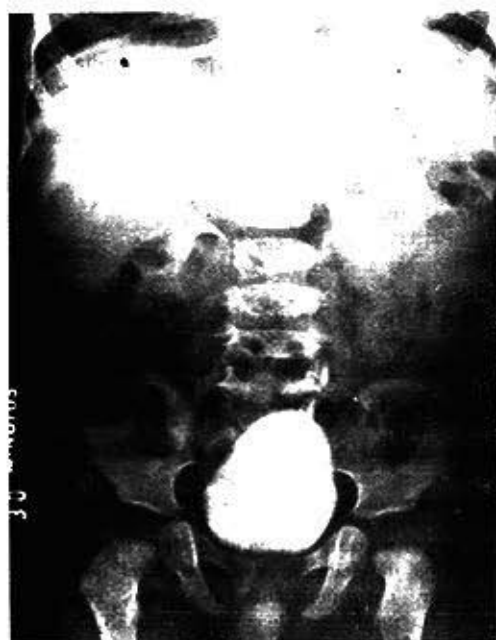

Fig. 2.—Urografia descendente. Se aprecia defecto de lleno en forma de dedo de guante del contorno inferior de vejiga.



Fig. 3.—Uretrocistografía miccional. Detecto de lleno en forma de dedo de guante, a nivel de la uretra posterior, correspondiente al pólipo, con una vejiga ligeramente trabeculada.

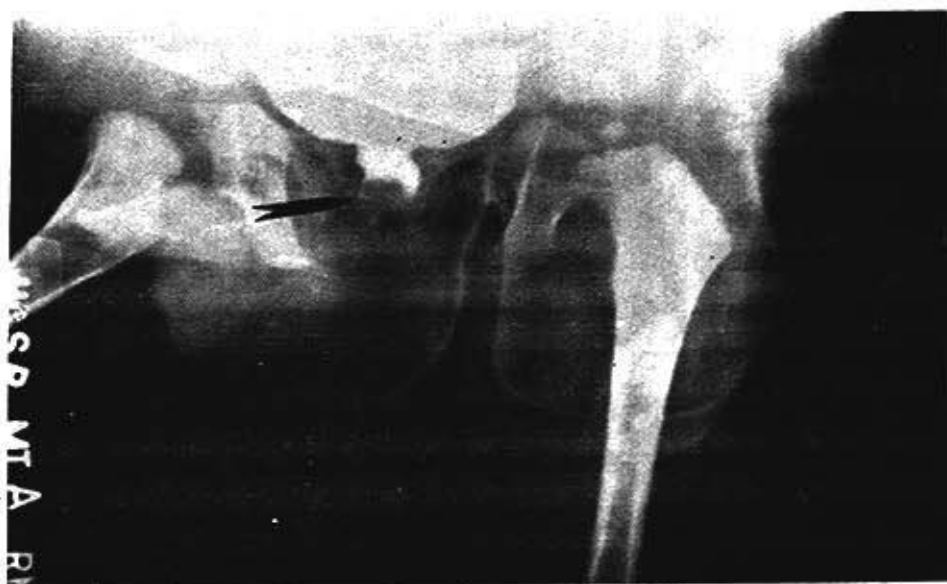

Fig. 4.—Uretrocistografía miccional. Defecto de lleno en forma de dedo de guante, a nivel de la uretra posterior, correspondiente al pólipo, con una vejiga ligeramente trabeculada.

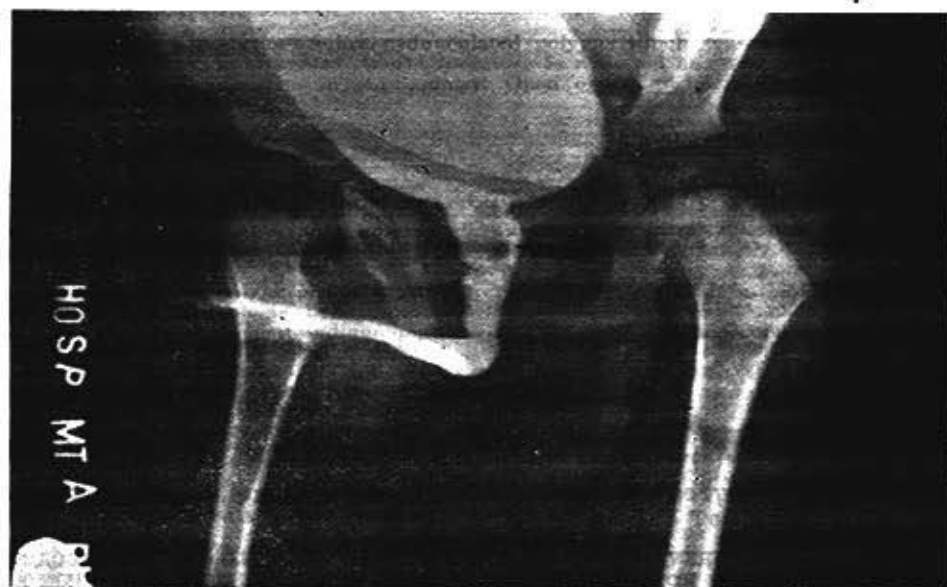

Fig. 5.—Uretrocistografía miccional. Defecto de lleno en forma de dedo de guante, a nivel de la uretra posterior, correspondiente al pólipo, con una vejiga ligeramente trabeculada.

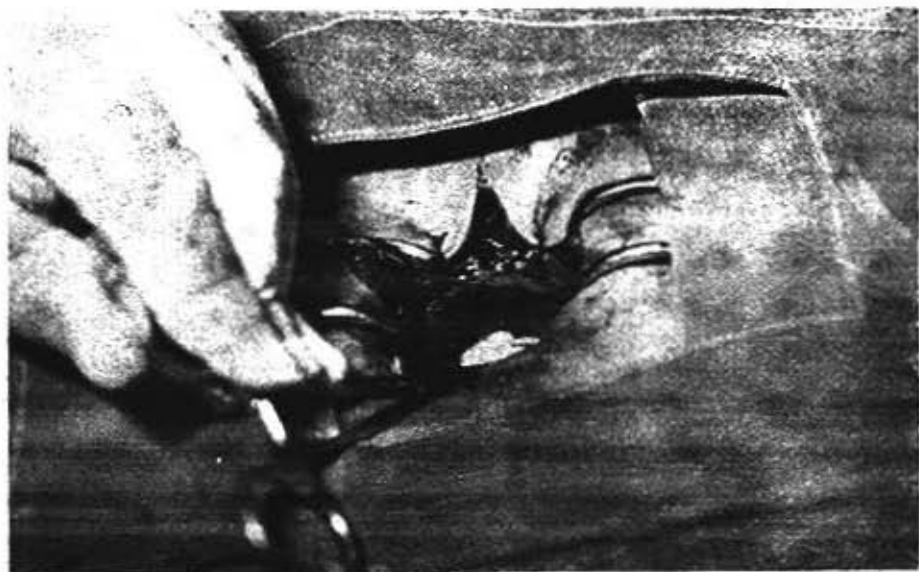


Fig. 6.—Vista del acto operatorio donde se demuestra el pólipo uretral emergiendo a través del cuello vesical.

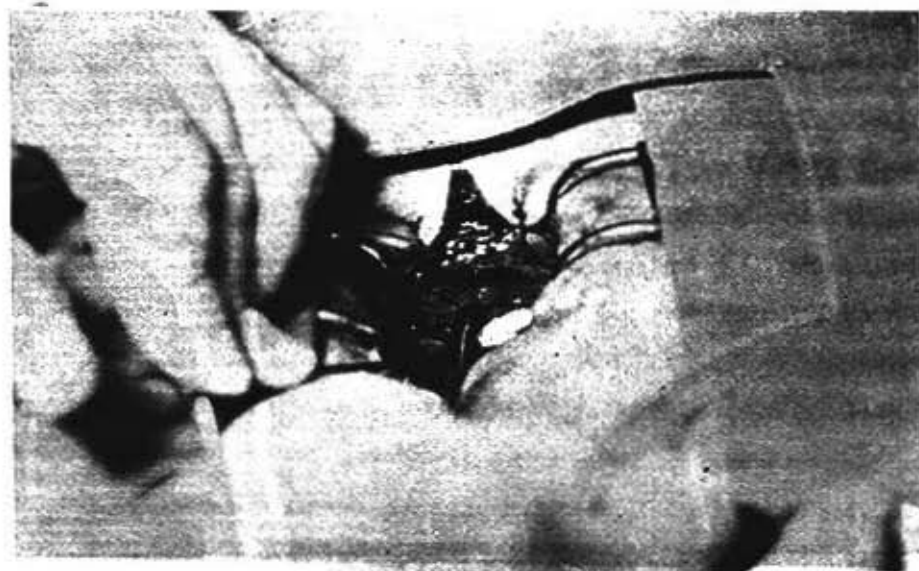


Fig. 7.—Vista del acto operatorio donde se demuestra el pólipo uretral emergiendo a través del cuello vesical.




Fig. 8.—Una vez extirpado el pólipo se aprecia la buena amplitud del cuello vesical.

SUMMARY

Fong Aldama, F. et al. *Posterior-urethra pedunculated polypus. A literature review and presentation of one case.* Rev Cub Ped 46: 5, 1974.

One patient with a posterior-urethra pedunculated polypus which causes urinary obstruction, an uncommon pathology, is presented. World literature is reviewed and few reports are found. Ours is the seventh case published in our country. Open or endoscopic surgery is stressed as the only one treatment.

RESUME

Fong Aldama, F. et al. *Polype pédonculé de l'urètre postérieure. Révision de la littérature et présentation d'un cas.* Rev Cub Ped 46: 5, 1974.

A propos d'un cas de polype pédonculé de l'urètre postérieure qui entraîne l'obstruction urinaire, étant celle-ci une pathologie peu fréquente. Ce cas est le 7^e publié chez nous. La conduite chirurgicale est le traitement indiqué par chirurgie ouverte ou endoscopique.

РЕЗЮМЕ

Фонг Ф., и др. Педункулярный полип задней уретры. Пересмотр литературы и представление одного случая. Rev Cub Ped 46: 5, 1974.

Представляется случай одного больного педункулярным полипом задней уретры, вызывающим obstruction мочи. Проводится пересмотр мировой литературы на тему и обнаруживается мало сведений. Наш больной является седьмым случаем, о котором имеется сообщение в нашей стране. Лечение хирургическое, посредством открытой или эндоскопической хирургии.

BIBLIOGRAFIA

- 1.—*Baghdassarian, G. and R. L. Calhoun.* Pedunculated polyp of the posterior urethra. *J Urol* 97: 1052-1055, 1967.
- 2.—*Barris, H. J. and D. C. Simms.* Hydronephrosis resultin from obstruction of the urethra by a polyp of the very montanun. *Am J Clin Pathol* 36: 356-361, 1961.
- 3.—*Flanagan, M. J. et al.* Pedunculated solid polyp of the posterior urethra. *J Urol* 90: 200-202, 1963.
- 4.—*Nesbit, R. M.* The genesis of benign polyps in the prostatic urethra. *J Urol* 87: 416-418, 1962.
- 5.—*William, D. I. and A. Abbassian.* Solitary pedunculated polyp of the posterior urethra in children. *J Urol* 96: 483-486, 1966.
- 6.—*Scholls, W. A.* Caruncle of the posterior urethra and bladder neck. *J Urol* 71: 316-326, 1954.
- 7.—*Campbell, M. F.* Clinic pediatric urology. Philadelphia, W. B. Saunders, Pág. 725-726, 1951.
- 8.—*Randall, A.* A study of the benign polyps of the male urethra. *Surg Gynec Obstet* 17: 548-562, 1913.
- 9.—*Scott, W. F. et al.* Papiloma of the urethra man infant. *J Med Assoc State Ala* 7: 370-371, 1938.
- 10.—*Osorio Acosta, et al.* Pólipo de la uretra posterior. *Rev Cub Ped* 36: 472-477, 1961.
- 11.—*Paredes Vila y Mora Docampo.* Pólipo pedunculado de la uretra posterior. *Rev Cien Med (Oriente)* 1: 40-45, 1969.

Recibido el trabajo: marzo 30, 1974.