

Rabdomiosarcoma de la mano

Reporte de un caso*

Por el Dr.: HERNÁN CICERO AMIGÓ**

Cicero Amigó, H. *Rabdomiosarcoma de la mano. Reporte de un caso.* Rev Cub Ped 46: 5, 1974.

Se opera un tumor de la mano izquierda de una niña de 11 años, que es reportado como un rabdomiosarcoma. Se analiza la literatura y se encuentran sólo 14 casos previos. Se estudian rasgos comunes y no comunes entre los casos precedentes y el aquí reportado.

INTRODUCCION

En la mano el tumor maligno primario más frecuente es de naturaleza epitelial y se localiza en la piel en dos formas: carcinoma basal y espinocelular.^{1,2,3} Los sarcomas constituyen reportes aislados y localizados en los huesos o en el complejo de partes blandas que los rodean.^{4,5} Los tumores metastásicos de la mano son verdaderas rarezas, siendo de interés literario aquellos casos en que el síndrome clínico representa el inicio de un tumor visceral.⁶ El rabdomiosarcoma de la mano es particularmente casi desconocido en la literatura médica.⁷ En 1937 *Rakow*, de Leningrado, clasificó los casos propios, los de *Montpellier* (1929) y los de *MacCollum* (1933), desde el punto de vista de su localización, afirmando no haber encontrado alguno a nivel de la mano.

El primer caso recogido en la literatura aparece en 1940, publicado por *De M. N. y Tribendi B. P.*, en una serie de 13 casos.⁸ Posteriormente *Stout*, en 1946, en

su memorable revisión de toda la precedencia desde 1849, lo relaciona, entre los 107 ejemplares genuinos de rabdomiosarcomas en general, aceptados por él.⁹

En 1941 aparece registrado el primer caso en el archivo de las Fuerzas Armadas, que constituye un ejemplo clásico: un joven panameño de 19 años, con una lesión en el dorso de la mano izquierda que radiológicamente interesaba el cuarto metacarpiano, y que de acuerdo al resultado de una biopsia de la pieza de resección, fue reportada como un rabdomiosarcoma alveolar, murió de metástasis pulmonar 19 meses después.

En 1952 aparece reportado el segundo caso en la literatura, en un análisis del Hospital Memorial de New York, hecho por *Pack y Eberhart*, acerca de 100 casos de rabdomiosarcomas de los músculos esqueléticos, excluyendo los viscerales y los teratomas.¹⁰

En 1955 *Cureton y Griffiths* reportan por primera vez un caso en forma aislada y especial, con un estudio anatómico preciso de la pieza de amputación y relacionando un trauma contundente con fractura a nivel del carpo un año antes, con la aparición del tumor.¹¹

* Trabajo presentado en la Jornada Provincial de Pediatría celebrada en Isla de Pinos, del 21 al 23 de diciembre de 1973.

** Ortopédico del hospital pediátrico del regional Guanabacoa.

En 1956 *Riopelle y Theriault*, de Montreal, hacen un estudio de 6 casos sobre la variedad alveolar del rhabdomioma incluyendo uno localizado en la eminencia hipotenar de un joven de 25 años.¹²

En 1958, *Horn y Enterline*, clasifican 39 casos entre los cuales existe uno en la mano, que presentan dos características únicas: la edad del paciente, 66 años, y su localización en la parte distal del pulgar a nivel de la segunda falange. Se trata de un nódulo ulcerado de un centímetro y 4 semanas de evolución, que al estudio microscópico ofrece las características de un rhabdomioma pleomórfico con estriaciones cruzadas inclusive.^{13,14,15}

En 1961 *Potenza y Winslow* reportan 2 casos propios del Hospital Walter Reed y revisan los archivos del Instituto de Patología de las Fuerzas Armadas, de donde extraen 7 casos cuidadosamente estudiados y clasificados, que aún no habían sido publicados.¹⁶

Nuestro caso fue investigado mediante revisión de la literatura recopilada en el Centro Nacional de Información de Ciencias Médicas y por gestión separada se

consultaron la de otros centros de Europa, Asia y América Latina. En forma afirmativa sólo se recibió una copia de una historia clínica procedente de los archivos del Centro para Tumores de Bristol, Inglaterra. Se trata de un caso clasificado como rhabdomioma embrionario de la mano, pero que no ha sido reportado pues el patólogo jefe, *Dr. Price*, mantiene aún dudas sobre la autenticidad del diagnóstico histológico.¹⁷

Terminado ya este trabajo, recibimos el reporte de que la Clínica Mayo, en enero 30 de 1973, presentó al 28º Congreso de la Sociedad Americana para la Cirugía de la Mano, su experiencia en 33 años sobre tumores malignos de la mano, muñeca y antebrazo, que abarca 126 casos que incluyen: sarcomas primarios de los tejidos blandos, sarcomas primarios del esqueleto y tumores metastásicos, y dentro de ellos 15 rhabdomiomas. Este reporte apareció en junio de 1973 y demorará algo aún antes de que sea publicado, en cuya oportunidad será posible desglosar los casos que estén limitados a la mano exclusivamente.¹⁸

CUADRO 1

RELACION CRONOLOGICA DE LOS CASOS DE RABDOMIOSARCOMA DE LA MANO APARECIDO EN LA LITERATURA

| Año | Autor | Casos | Serie |
|------|-----------------------------|-------|-------|
| 1910 | <i>De y Tribendi</i> | 1 | 13 |
| 1952 | <i>Pack y Eberhart</i> | 1 | 100 |
| 1955 | <i>Cureton y Griffiths</i> | 1 | — |
| 1956 | <i>Riopelle y Theriault</i> | 1 | 6 |
| 1958 | <i>Horn y Enterline</i> | 1 | 39 |
| 1961 | <i>Potenza y Winslow</i> | 9 | — |
| 1973 | <i>Cicero Amigo</i> | 1 | — |
| 1973 | <i>Bryan</i> | ? | 15 |

Reporte de un caso

Enero 18, 1973 M.D.G. Mestiza de 11 años de edad, nos consulta remitida por el cirujano general, porque ha notado un aumento de volumen del tamaño de un limón a nivel de la región infraclavicular derecha, desde hace unas 6 semanas, sin embargo, lo que más llama la atención es un enorme aumento de volumen a nivel de la mano izquierda, que tiene una evolución de 14 meses, que apareció en forma espontánea, de crecimiento lento e indoloro, hasta que una caída sobre ella lo acelera y hace la lesión permanentemente dolorosa.

Al examen físico se encuentra un estado general tomado, no come bien y ha perdido de peso, aunque no sabe cuántas libras, está pálida y aprehensiva. La mano izquierda, por la cara palmar presenta un aumento de volumen que borra los surcos de la región entre el segundo y cuarto espacio interóseo, que parece una pieza congelada; es adherente a la piel y a los planos profundos, dolorosa, caliente, y que perturba la función de los dedos anular, medio e índice, que no pueden extenderse activamente. Por la cara dorsal, a nivel del cuarto metacarpiano, se aprecia una tumoración con iguales características, que corre desde la base del metacarpiano hasta la comisura. Se observa una tumoración supraepitroclear izquierda, otras en las axilas, una en la región infraclavicular derecha y, finalmente, en ambas regiones inguinales, todas con las mismas características, duras, elásticas, discretamente dolorosas, sin interesar la piel y adherentes a los planos profundos con excepción de la que fue motivo de consulta que disfrutaba de una amplia movilidad.

Las investigaciones de laboratorio no aportaron dato alguno de utilidad. Hemoglobina: 11.1 g; hematócrito 44; y eritrosedimentación: 12. La radiografía simple de la mano presenta un aumento de la densidad de las partes blandas comprendidas en el espacio palmar medio, un adelgazamiento de la diáfisis del cuarto metacarpiano, de carácter extrínseco, sin destruir la cortical.

En la radiografía del tórax no se aprecian metastásis pulmonares, sólo aumento en la densidad de las partes blandas a nivel de la axila izquierda. Una opacidad en velo sobre el lóbulo superior derecho, coincide con la tumoración infraclavicular, como se puede apreciar en la vista lateral.

Arteriografía: Hay una gran sustracción del contraste sobre el área de los metacarpianos tercero, cuarto y quinto, donde se aprecian numerosos vasos de neoformación, tortuosos, irre-

gulares, y de una densidad inferior a los colaterales normales. Conclusión: tumoración con caracteres de malignidad.¹⁹

Enero 22, 1973: Operación

Se hace una incisión dorsal sobre el cuarto espacio de la mano izquierda y se encuentra lo siguiente: Tejido avascular, blanco-amarillento, que procede de la región palmar, por la base del espacio interóseo y que no adhiere a los metacarpianos ni a los músculos interóseos dorsales. Se comprueba adelgazamiento de la diáfisis del cuarto metacarpiano, por la compresión del tejido tumoral fuertemente empaquetado a su alrededor. A nivel del codo izquierdo se incide a lo largo de su borde interno, en la ubicación topográfica del ganglio supraepitroclear y se halla una masa tumoral idéntica en sus caracteres a la descrita en la mano, y que al romperse en el proceso de disección deja escapar un líquido lechoso, mal ligado, que impresiona inicialmente como una tumoración ganglionar tuberculosa en proceso de caseificación.

El estudio anatomopatológico fue colectivo entre los departamentos del hospital "Benéfica" y "10 de Octubre", determinando que se trata de un rhabdomyosarcoma juvenil variedad embrionario. "Se aprecia un tumor maligno conjuntivo con algunas células gigantes diseminadas. Las células tumorales, en su mayoría redondeadas, algunas polidricas. El protoplasma es muy escaso y se observan nucleolos y mitosis diseminadas. La coloración fosfotúngstica no puso en evidencia estriaciones musculares por el carácter embrionario del tejido tumoral. Por estas características morfológicas y tinteales de un sarcoma muy indiferenciado, tomando su origen en los músculos interóseos, se llega al diagnóstico de rhabdomyosarcoma embrionario". Doctores I. F. Gálvez, Profesor G. Muñiz.

El tratamiento quirúrgico estaba descartado en esta paciente por lo diseminado de las metastásis; el tumor es particularmente radioresistente, así es que se acordó, a sugerencia del pediatra de la sala, utilizar una serie de Actinomicina D intravenosa como paliativo, que se inició en febrero 5, 1973.

La evolución revela vómitos y una anemia progresiva que el 16 de marzo de 1973, era de 4.5 g de hemoglobina. Se decide entonces instalar un régimen de morfina por el crecimiento desmesurado de la lesión, con la enferma alerta y consciente.

Abril 12, 1973:

Se exterioriza espontáneamente la tumoración de la mano por su cara palmar, por lo que

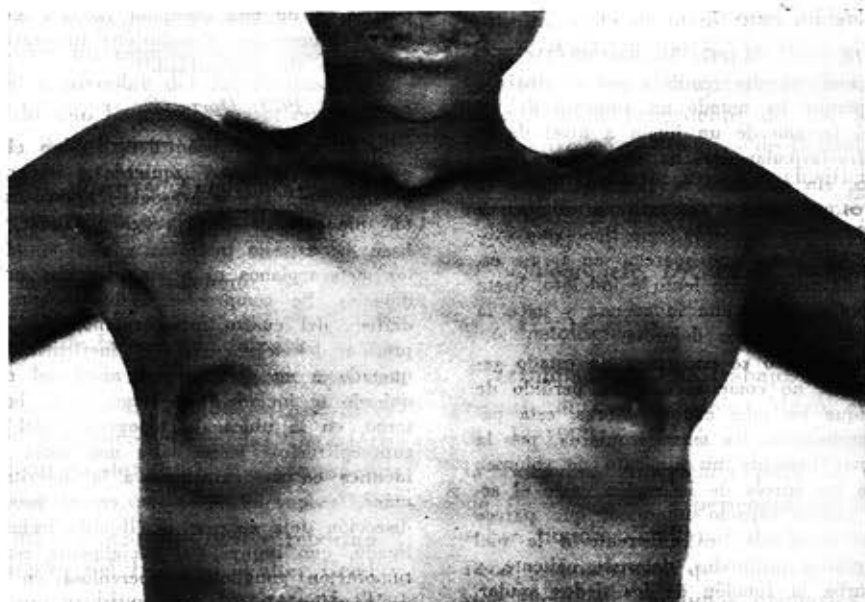


Fig. 1

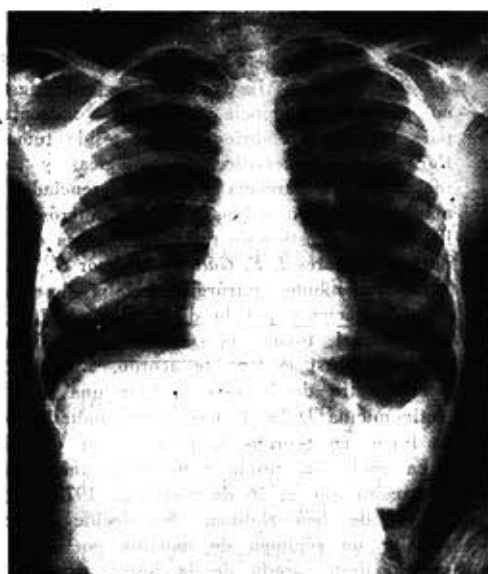

Fig. 2

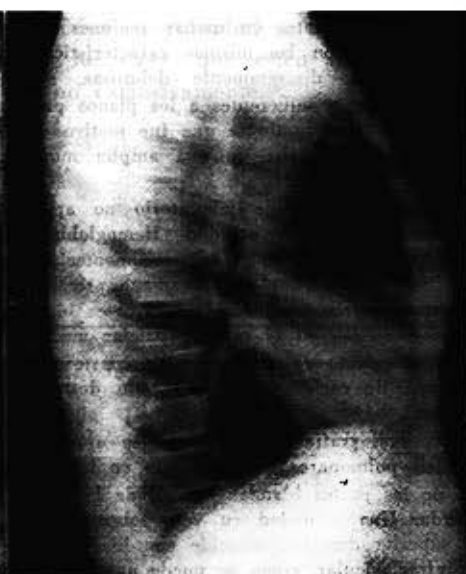

Fig. 3

Figs. 1, 2, 3.—Aspecto clínico y radiológico de las tumoraciones: infraclavicular y axilares.

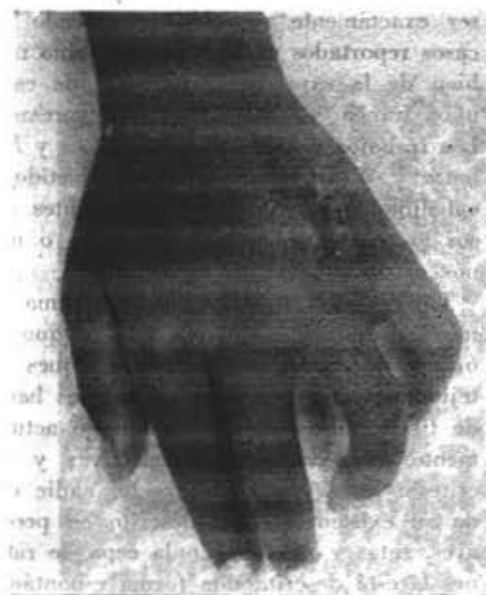

Fig. 4

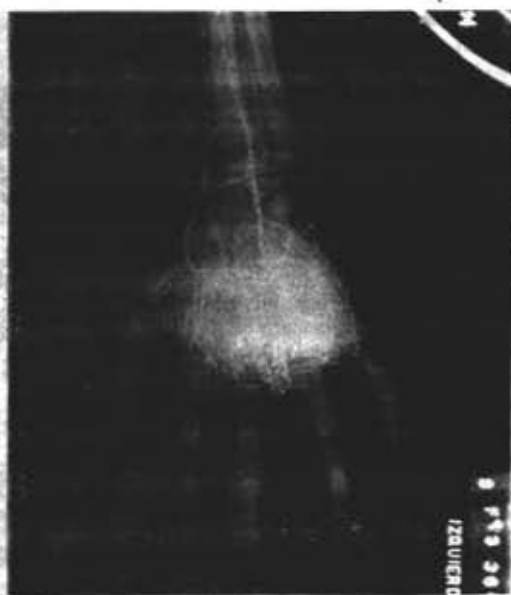

Fig. 5

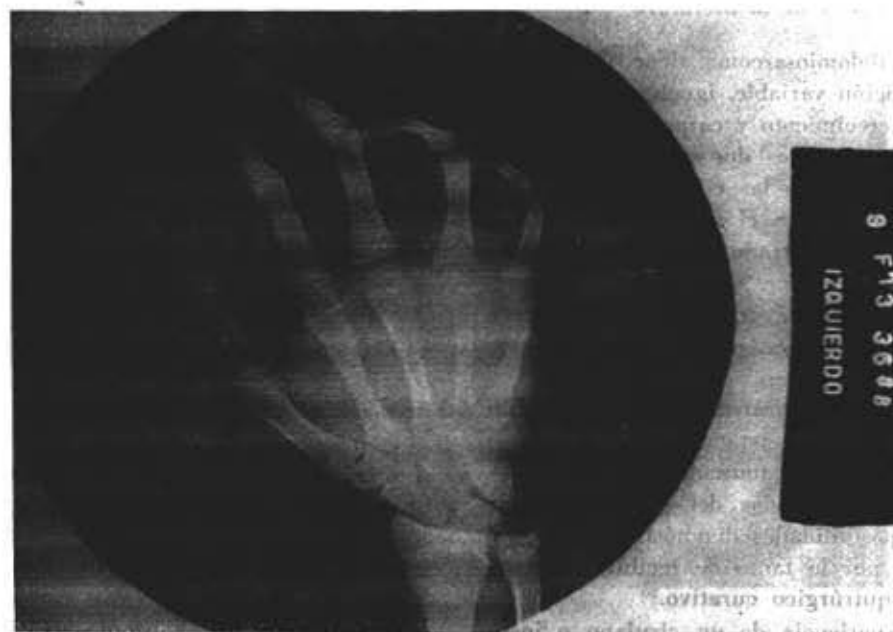

Fig. 6

Figs. 4, 5, 6.—Aspecto clínico, radiografía simple y arteriografía de la tumoración de la mano.

en profilaxis de un sangramiento terminal espectacular, con el previo consentimiento de los padres, se hizo una desarticulación de la mano por su nivel radiocubitocarpiano, adaptándole un maniquí de yeso, cual si la mano estuviera enyesada y curada con merthiolate, que cumplió su cometido a cabalidad.

En el posoperatorio se experimentó una mejoría dada por la desaparición de una fiebre cotidiana en las últimas dos semanas y la reaparición de algún apetito. Una segunda serie de Actinomicina D fue iniciada en abril 18 de 1973, la cual tampoco aportó mejorías. En la última radiografía del tórax se aprecia fractura patológica de ambos húmeros a nivel de la metáfisis proximal.

Sucesivamente se instaló un edema linfático monstruoso en la extremidad inferior derecha, una escara sacra profunda, una ptosis palpebral derecha y un cuadro bronconeumónico.

Abril 30, 1973

Muere la paciente en un cuadro de caquexia profunda e insuficiencia cardíaca. No se hizo necropsia por deseo expreso de los familiares.

Breve revisión de la literatura

Un rhabdomioma tiene una forma de aparición variable, igual que su velocidad de crecimiento y caracteres macroscópicos. Ataca a los dos sexos por igual y aparece en todas las edades, desde el recién nacido hasta el octogenario.

Se ha encontrado frecuentemente en sistemas y regiones determinadas: genitourinario, corazón, tractus respiratorio superior, tubo digestivo y la órbita. Casos esporádicos se han reportado en pulmón, seno, esófago, suprarrenales y cerebro. Sin embargo son de particular importancia los vinculados a los músculos esqueléticos y otras partes blandas del cuerpo, por ser los de posibilidades diagnósticas más precoces y por lo tanto de recibir un tratamiento quirúrgico curativo.²⁰

La experiencia de un cirujano o institución aislada, con este raro tumor, ha sido tan limitada que muy poco se sabe acerca de su historia natural, o conducta, y ciertamente este conocimiento no puede

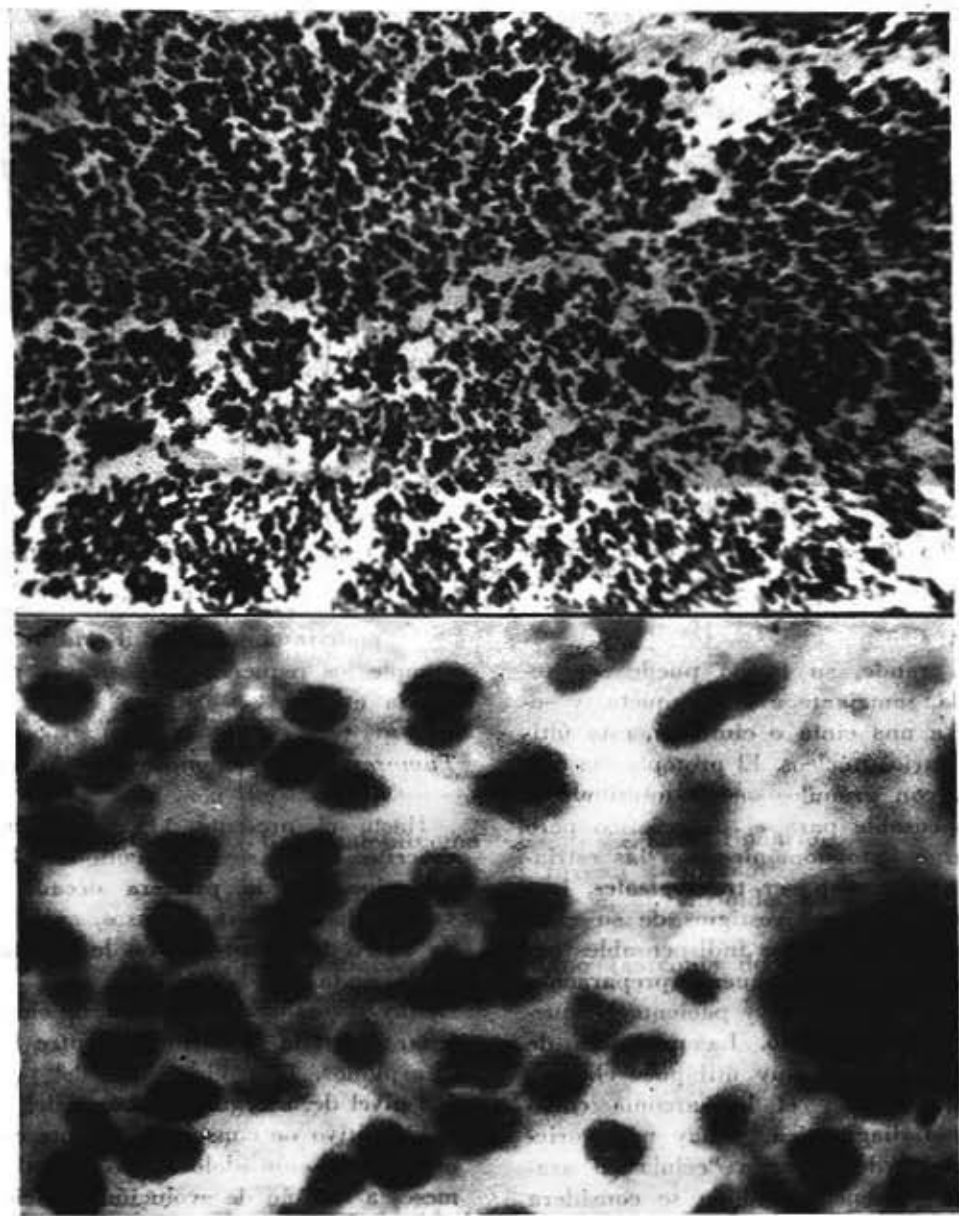
ser exactamente recogido resumiendo los casos reportados en la literatura, sino más bien de la experiencia personal de cada uno, franca y detalladamente expresada. Los trabajos de *Cureton y Griffiths* y *Pintenza y Winslow*, llenan este cometido a cabalidad, en tanto que los restantes casos los encontramos en series más o menos extensas.

La existencia del rhabdomioma se negó durante años y se afirmaba que su origen se encontraba en los tabiques de tejido conectivo dispuestos entre los haces de fibras musculares, sin embargo actualmente, con coloraciones selectivas y un criterio histológico más exacto, nadie duda su existencia. Está descrito en peces, aves, ratas y ratones. En la cepa de ratones C está descrita una forma espontánea trasplanteable de rhabdomioma de tipo adulto.

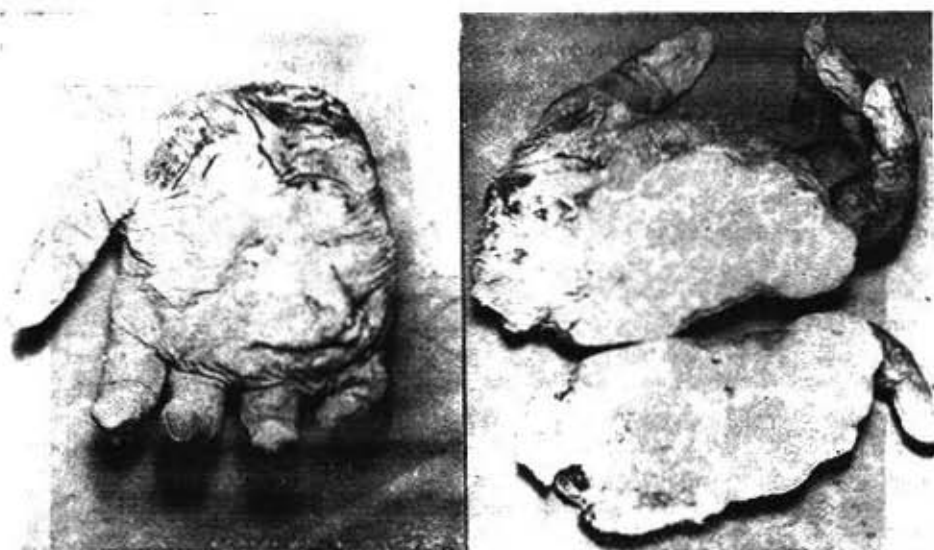
Weber C. O. (1851) en los archivos *Virchow* describió una lesión de la lengua que fue reseca y recidivó en un joven de 21 años. Su estudio histológico demostró estar compuesta por células musculares estriadas en todas las etapas de su desarrollo, desde las formas embrionarias hasta las adultas. Su autor no la consideró como una neoplasia sino más bien un proceso inflamatorio, pero su evaluación actual es la de un rhabdomioma pleomórfico típico.

Beneati C. A. (1903) revisó los casos registrados entre 1849 y 1900, y añadió uno en un testículo no descendido. De un total de 64 casos, sólo 9 pudieron demostrarse como originándose en músculos esqueléticos. Gran duda existe sobre estos casos en lo relativo a su autenticidad.

Stout, A. P. (1946) revisó todo lo anterior, admitiendo 107 casos como genuinos y añadiendo 14 propios. El criterio histológico empleado puede resumirse así: Las células tumorales han de tener en parte o totalmente las características del rhabdomioblasto: tamaño variable, por lo



Figs. 7 y 8.—Aspecto microscópico a pequeño y gran aumento de la tumoración de la mano.



Figs. 9 y 10.—Aspecto palmar de la pieza de amputación y un corte longitudinal a lo largo del cuarto espacio interóseo.

general grande, su forma puede ser redondeada, semejante a una raqueta, y semejante a una cinta o cinturón, esta última con varios núcleos. El protoplasma acidófilo y con gránulos en su interior. No es indispensable para el diagnóstico pero su hallazgo patognomónico son las estriaciones, que pueden ser transversales, longitudinales, o vagos vestigios de su existencia, siendo requisitos indispensables para encontrarlas una buena preparación histológica y una larga y paciente búsqueda con gran aumento. La presencia de células gigantes es muy útil pues elimina el fibrosarcoma y el liposarcoma como posibilidad diagnóstica, y hay una variedad especial denominada "célula en araña" cuya presencia también se considera patognomónica y que para Stout no es más que una célula gigante con grandes vacuolas.²¹

En opinión de la mayoría de los patólogos, la siguiente ordenación hecha por Stout de los tumores de origen muscular

cumple los requerimientos que la práctica diaria exige:²²

Tumores de origen muscular (Stout)

Hasta el presente 11 casos han sido descritos en el sexo masculino y 4 en el femenino. En la primera década de la vida se han descrito 3 casos, en la segunda 3, en la tercera 4, en la cuarta 1, y en la sexta 1.

Hay 4 casos descritos en la eminencia tenar, 4 en la hipotenar, 5 entre los metacarpianos, 1 en el pliegue del pulgar y 1 a nivel de la segunda falange del pulgar.

El motivo de consulta constante es el de una tumoración dolorosa o no, de unos meses a un año de evolución, relacionadas con un trauma o no.

Clinicamente puede presentar como característica importante el hecho de que estando el músculo relajado se mueve libremente para tornarse relativamente fija cuando aquél se contrae.²³

TUMORES DE ORIGEN MUSCULAR
(STOUT)

Benignos (miomatosis)

Fibra lisa: leiomioma { Superficial
Vascular
Bizarro

Fibra estriada: { Rbdomioma { Adulto
Fetal
(?) Mioblastoma (tumor de células
granulosas)

Malignos (sarcomas)

Fibra lisa: Leiomiosarcoma

Fibra estriada: { Rbdomiosarcoma { Adulto (Pleomórfico)
Juvenil { Embrionario
Alveolar
Botrioide
(?) Mioblastoma maligno (sarcoma de células granulosas)

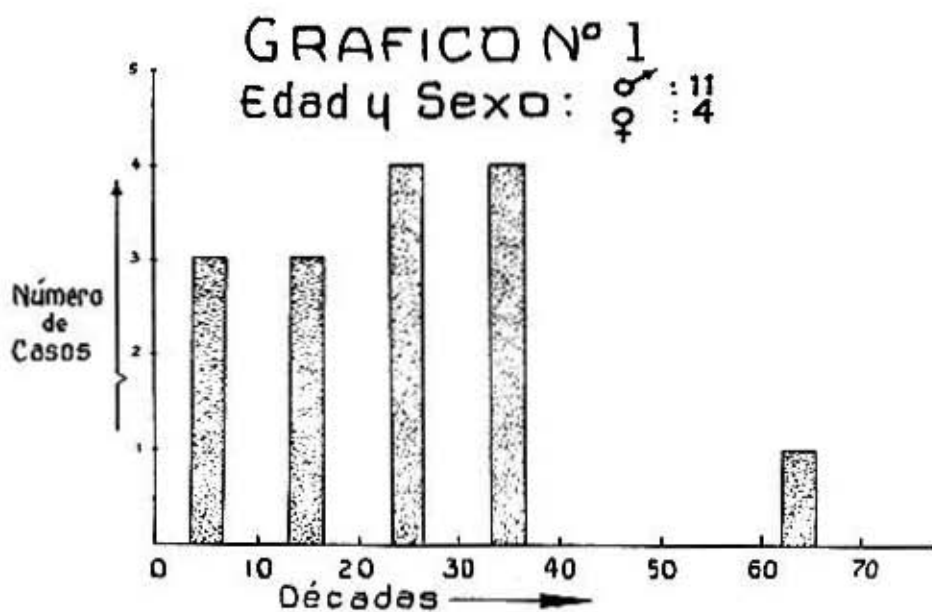


Gráfico 1: Distribución de los casos publicados de rhabdomyosarcoma de la mano en cuanto a sexo y edad.

GRAFICO N° 2 LOCALIZACION

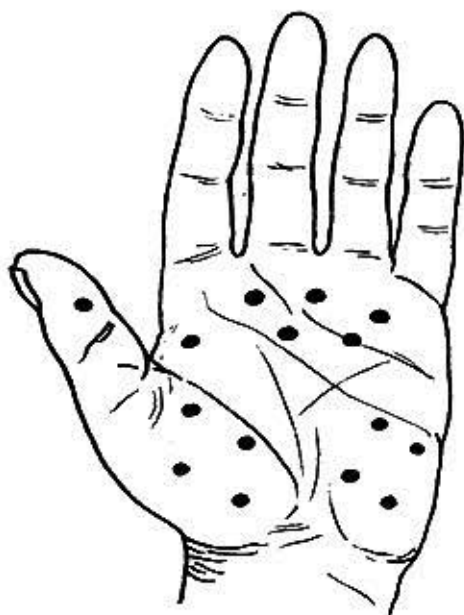


Gráfico 2: Distribución de los casos publicados de rabdomiosarcoma de la mano en cuanto a localización.

No se conoce tratamiento efectivo, ya que no se ha conseguido una supervivencia mayor de 3 años, mediante la cirugía, radioterapia ni citostáticos.

Comparado este caso con los que lo preceden en la literatura, encontramos rasgos comunes, como: edad temprana, localización, aspecto macroscópico, en lo

que a color, exudación e infiltración se refiere, diseminación ganglionar y evolución rápidamente fatal. Otros rasgos no comunes son: historia larga previa a la consulta, consecuentemente inicio clínico diseminado, su estudio arteriográfico y tratamiento con la Actinomicina D como citostático.

SUMMARY

Cicero Amigó, H. *Rhabdomyosarcoma of the hand. A report of one case.* Rev Cub Ped 46: 5, 1974.

A tumor in the left hand of an eleven-year-old girl is excised and it is reported as a rhabdomyosarcoma. Literature is reviewed and only 14 previous cases are found. Common and uncommon traits between previous cases and the one reported here are studied.

RESUME

Cicero Amigó, H. *Rhabdomyosarcome de la main. Rapport d'un cas.* Rev Cub Ped 46: 5, 1974.

Une fille âgée de 11 ans a été opérée d'un tumeur à la main gauche rapporté comme un rhabdomyosarcome. L'auteur met à jour la littérature, ne trouvant que 14 cas préalables. Il étudie les différents aspects communs ou non entre ces cas et celui de son travail.

RESUME

Сисеро Амиго Э. Рабдомиосаркома руки. Сообщение одного случая. Rev Cub Ped 46: 5, 1974.

Оперируют опухоль левой руки девочки 11 лет. Проводится анализ литературы о рабдомиосаркоме и отмечаются только 14 случаев этого заболевания. Проводится сопоставление общих и отличительных признаков между настоящим случаем и найденными в литературе.

BIBLIOGRAFIA

- 1.—Butler, E. D. Tumors of the hand. A ten years survey and report of 437 cases. Am J Surg 100: 293, 1960.
- 2.—Howard, J. M. Tumors of the hand. Surg Clin North Am 31: 307, 1951.
- 3.—Gaisford, J. C. Tumors of the hand. Surg Clin North Am 40: 549, 1960.
- 4.—Clifford, R. H. Primary malignant tumors of the hand. Plast Reconstruct Surg 15: 227, 1955.
- 5.—Posh, J. L. Tumors of the hand. J Bone Joint Surg 38-A: 517, 1956.
- 6.—Kerin, R. Metastatic tumors of the hand. J Bone Joint Surg 40-A: 263, 1958.
- 7.—Howard, L. D. Tumors of the hand. In Bunnell, S.; Surgery of the hand. 3ra. ed. Pág. 985. J. B. Lippincott Co. Philadelphia, 1956.
- 8.—De, M. N. y B. P. Tribendi. Skeletal muscle tissue tumor. Br J Surg 28: 17, 1940.
- 9.—Stout, A. P. Rhabdomyosarcoma of the skeletal muscles. Ann Surg 123: 447, 1946.
- 10.—Pack, G. T. y W. F. Eberhart. Rhabdomyosarcoma of the skeletal muscles. A report of 100 cases. Surgery 32: 1023, 1952.
- 11.—Cureton, R. J. R. y J. D. Griffiths. Rhabdomyosarcoma of the hand following severe trauma. Br J Surg 44: 509, 1955.
- 12.—Riopelle, J. I. y J. P. Theriault. Sur une forme meconnue de sarcome des parties molles. Le rhabdomyosarcome alveolaire. Ann Anat Pathol 1: 88, 1956.
- 13.—Enterline, H. T. y R. C. Horn. Alveolar rhabdomyosarcoma: A distinctive tumor type. Am J Clin Pathol 129: 356, 1958.
- 14.—Horn, R. C. y H. T. Enterline. Rhabdomyosarcoma: A clinicopathological study and classification of 39 cases. Cancer 11: 181, 1958.
- 15.—Horn, R. C. y R. B. Patton. Rhabdomyosarcoma. In De Palma, A. F. Editor Clinical Orthopedica 19: 99, 1961. J. B. Lippincott.
- 16.—Potenza, A. D. y D. J. Winslow. Rhabdomyosarcoma of the hand. Seven cases report. J Bone Joint Surg 43-A: 700, 1961.
- 17.—Price, C. H. G. Comunicación personal.
- 18.—Bryan, R. S. et al. Malignant tumors of the hand, wrist and forearm. In proceedings. J Bone Joint Surg 55-A: 878, 1973.
- 19.—Valls, O. P. Tumores de las partes blandas. En prensa.
- 20.—Adams, R. D. Enfermedades del músculo. Pág. 326, editorial La Fragua. Buenos Aires, 1957.
- 21.—Aegerter, E. y J. A. Kirkpatrick. Orthopedic diseases. Pág. 570. W. B. Saunders Company. Philadelphia/London, 1958.
- 22.—Stout, A. P. y R. Lattes. Tumors of the soft tissues. Págs. 8 y 9, A. F. L. P. Washington, 1967.
- 23.—Campbell, Cirugía ortopédica. Tomo II. Capítulo 18: 1517. Ed. revolucionaria. Instituto Cubano del Libro. Habana, 1971.

Recibido el trabajo: febrero 20, 1974.