

Úlcera péptica en la infancia

Por los Dres.:

ERIC MARTÍNEZ TORRES,* ALFREDO FERNÁNDEZ HDEZ,**
ORLANDO VALLS,*** EDMUNDO G. RIVERA****

Martínez Torres, E. et al. *Úlcera péptica en la infancia*. Rev Cub Ped 47: 1, 1975.

Se plantea que la úlcera péptica en la infancia no es ya considerada una entidad rara, debiéndose descartar como etiología de todo dolor abdominal recurrente. Se presentan 10 casos diagnosticados en el hospital infantil docente "A. A. Aballí" desde junio de 1972 a mayo de 1974. El diagnóstico fue radiológico en todos los casos, demostrándose el nicho ulceroso, deformidad mitral o ambos. Son analizados diversos elementos como: edad, sexo, raza, antecedentes, caracteres clínicos, tiempo que demoró en hacerse el diagnóstico y patologías con que fue confundido, así como un estudio psicosocial de los pacientes. Se considera que una mayor insistencia por parte de pediatras y radiólogos en buscar esta patología, permitirá hacer un diagnóstico precoz de la misma sin esperar a sus peligrosas complicaciones. Ello mejoraría su pronóstico en cuanto a curación y ausencia o disminución de recidivas, pues se ha comprobado que hasta el 50% de estos niños pueden manifestarse como ulcerosos en la adultez.

INTRODUCCION

En la actualidad se acepta que esta entidad no es tan rara en la infancia como antes se decía¹, debiéndose valorar, entre las causas orgánicas de todo dolor abdominal recurrente, la presencia de una úlcera péptica².

En nuestro país no existe revisión estadística publicada sobre esta patología, y se

encuentran sólo informes de casos aislados³, de sus complicaciones⁴ y una investigación inédita llevada a cabo en una región de la provincia oriental en años recientes.⁵

Con este trabajo demostramos que numerosos casos de úlcera péptica son manejados desafortunadamente con diagnósticos diferentes por no pensar en esta patología.

MATERIAL Y METODO

Basándonos en la clasificación de Silverberg⁶ en cuatro grupos de úlcera péptica en la edad pediátrica, excluimos de nuestro trabajo la úlcera en el recién nacido y el lactante, las úlceras secundarias y el Síndrome de Zollinger-Ellison, y tomamos como objeto del mismo la úlcera gastroduodenal del niño mayor (de 2 a 14 años).

* Residente de pediatría. Hospital infantil docente "Angel A. Aballí", Calzada de Bejucal Km 7½, A. Naranjo, La Habana 19.

** Instructor de la cátedra de pediatría, Universidad de La Habana. Especialista de 1er. grado en pediatría. Hospital infantil docente "A. A. Aballí", Calzada de Bejucal Km 7½, A. Naranjo, La Habana 19.

*** Profesor de radiología de la Escuela de Medicina de la Universidad de La Habana.

**** Médico posgraduado. Exinterno vertical de pediatría del hospital infantil docente "A. A. Aballí", Calzada de Bejucal Km 7½, Naranjo, La Habana 19.

Se diagnosticaron en el Hospital Infantil "A.A. Aballí" diez casos de úlcus en niños entre 2 y 14 años en el período de tiempo comprendido en junio de 1972 y mayo de 1974.

En todos los casos el diagnóstico se hizo por la demostración radiológica del nicho y/o deformidad de la primera porción del duodeno.^{6,7,8,9,10,11}

Estudio clínico

La mitad de los casos estudiados se encuentran comprendidos entre los 6 y 10 años de edad, todos del sexo masculino (cuadro I). En el grupo total esta tendencia se mantuvo, pues 7 de los 10 casos son varones.

CUADRO I
EDAD Y SEXO

	Masc.	Femen.	Total
De 2 a 5 años	1	2	3
De 6 a 10 años	5	0	5
De 11 a 14 años	1	1	2
Total:	7	3	10

Con respecto a la raza, no se aprecia diferencias notables en cuanto a la incidencia de esta patología (cuadro II).

CUADRO II
RAZA

Blanca	6
Negra o mestiza	4
Total:	10

En el grupo que se considera se encontraron: cuatro primogénitos, cinco casos eran hijo menor o último, y un paciente era hijo único (Cuadro III).

CUADRO III

SITUACION DEL PACIENTE DENTRO DE SU NUCLEO FAMILIAR

Primogénito	4
Hijo menor	5
Hijo único	1
Total:	10

Investigados los antecedentes patológicos familiares, se detectó que en dos casos el padre padecía de úlcus o gastritis. Es de mencionar que en nuestra casuística se incluyen dos hermanos, varones ambos, cuyos padres —aunque no ulcerosos demostrados— arrastran historias de dispepsia y diversas manifestaciones digestivas.

En cuanto a los antecedentes patológicos personales, resalta el hecho de existir dos niños con epilepsia motor mayor, comprobados por la clínica y el EEG.

Se precisó que en 6 casos el tiempo transcurrido entre el inicio de la sintomatología y el diagnóstico de la afección osciló entre 3 y 6 meses y en los 4 casos restantes este tiempo fue de más de 6 meses (cuadro IV). Durante estos períodos de tiempo se elaboraron diferentes diagnósticos de probable causa de la sintomatología dolorosa abdominal, los que se señalan en el cuadro V.

Se detectó en el estudio que el síntoma fundamental que estuvo presente en todos los casos fue el dolor, el cual se acompañó de vómitos en la mitad de los mismos (cuadro VI). La localización de éste fue en epigastrio en cuatro enfermos y en el resto en región umbilical o periumbilical.

CUADRO IV

TIEMPO TRANSCURRIDO ENTRE EL INICIO DE LA SINTOMATOLOGIA Y EL DIAGNOSTICO

0-2 meses	0
3-6 meses	6
Más de 6 meses	4
Total:	10

CUADRO V

DIAGNOSTICOS PLANTEADOS COMO CAUSA DE DOLOR

	Probable	Comprobado
Parasitismo intestinal	6	2
Dispepsia	2	—
Hepatitis	1	1
Epilepsia	1	1
Constipación	1	1
Apendicitis	1	—
Trastornos emocionales	1	—
Cólicos	1	—

CUADRO VI

SIGNOS CLINICOS MAYORES

Dolor (solamente)	5
Dolor y vómitos	5
Vómitos (solamente)	0
Total:	10

Fue constatada la periodicidad del dolor, el cual evolucionó por crisis de duración variable que fue de más de 3 días en la mayoría de los casos (7 de los 10 enfermos), y su ritmo fue referido por los familiares o el propio paciente con una recurrencia variable de 1 a 4 veces por día, excepto en un caso, que era continuo en los periodos de crisis.

Respecto al horario, siete casos referían su dolor a la hora de levantarse y/o de madrugada de manera notable. El alivio fue obtenido en 5 casos —en forma empírica— con el empleo de antiespasmódicos, en otros 4 pacientes con la ingestión de alimentos y en un caso espontáneamente.

Las complicaciones se limitaron a un solo caso, que consistió en un cuadro de melena y hematemesis severas con necesidad de ingreso y transfusión de sangre por anemia aguda.

De los otros síntomas asociados los más significativos fueron la anorexia, presente en todos los casos, y la subsecuente afectación ponderal.

Fue investigado el grupo sanguíneo de los pacientes, resultando que siete de ellos son 0 positivo.

Hallazgos radiológicos

Nueve casos correspondieron a úlcera duodenal, dos de los cuales presentaron cráter o nicho descubiertos mediante el estudio baritado de estómago y duodeno, realizándose en uno de ellos, además, una duodenografía hipotónica. El resto mostró deformidad del bulbo. Se resumen los hallazgos radiológicos en el cuadro VII.

Aspectos psicosociales

El grupo de pacientes fue estudiado por el departamento de psicología de nuestro hospital. En 6 de los 10 casos se hallaron situaciones de conflicto o tensión importantes en el hogar ("hogar en stress"):

CUADRO VII
HALLAZGOS RADIOLOGICOS

	Estóma- go	Duode- no	Total
Nicho	1	2	3
Deformidad mitral	—	7	7
Total: 201	1	9	10

padres divorciados conviviendo bajo el mismo techo, alcohólicos, bajo tratamiento psiquiátrico, agresivos y hoscos; discusiones frecuentes en el hogar, otros miembros con trastornos de conducta, etc.

En 6 niños se encontró sobreprotección por parte de la madre, el padre o ambos, con sus consecuencias de inseguridad y dependencia. Se halló agresividad en cuatro niños y también en cuatro una reacción de retraimiento o tendencia al aislamiento. Otras alteraciones también se hallaron: dificultad en las relaciones interpersonales, encopresis en un caso, etc., sólo 2 niños del total estudiado estaban libres de alteraciones.

Las pruebas de inteligencia dieron cifras normales en seis pacientes y en los cuatro restantes cierto grado de subnormalidad mental (desde un retraso ligero hasta torpeza) (cuadro VIII).

DISCUSION

El cúmulo creciente de publicaciones en la literatura médica internacional acerca de la entidad que nos ocupa y los resultados expuestos acerca de su incidencia, evolución y pronóstico revelan que la úlcera péptica en la infancia constituye un problema más importante de lo que generalmente se considera.^{6,7,9,11,12} Un estudio de 109 pacientes de la Clínica Mayo, seguidos durante un período de 27 años, comprobó que hay probabilidad de 50% de que la úlcera duodenal que comienza en la niñez

CUADRO VIII
ESTUDIO PSICOSOCIAL
Casos estudiados: 10

Hogar en Stress	6
Sobreprotección	6
Reac. de retraimiento	4
Agresividad	4
Otras alteraciones	3
Inteligencia normal	6
Subnormalidad mental	4

persista o recurra en la adolescencia o la edad adulta⁸ y *Proctor*, que estudió los expedientes de 2 000 pacientes ulcerosos, advirtió que en el 21% la enfermedad comenzó en la niñez.¹¹

Su frecuencia clínica no puede ser valorada con exactitud.

Karlström, al recopilar la casuística de 40 hospitales suecos, dedujo una frecuencia de 1 a 3 \times 100 000 habitantes.¹² Las cifras informadas son variables, pero en general asistimos a un aumento progresivo.^{7,12} Otros, como *Silverberg*, la refieren a cada hospital y citan un promedio de 2 casos nuevos por año por centro.⁶ *Tudor*, en fin, plantea que la frecuencia verdadera de la enfermedad probablemente depende del interés del médico y el radiólogo en diagnosticar las enfermedades abdominales agudas, crónicas y vagas en niños con técnicas radiológicas escrupulosas.¹¹

Los 10 casos que presentamos, diagnosticados en los 24 meses que siguen a junio de 1972, lo fueron en la siguiente distribución: 3 en 1972, 3 en 1973 y 4 en los meses de enero a mayo de 1974, contrastando con la ausencia de su diagnóstico en los años 1971, 1970 y aún los anteriores

inmediatos, apoyando quizás esto lo expuesto en párrafos anteriores. Puede iniciarse a cualquier edad,¹³ aunque nuestra casuística coincide con aquellos que señalan una mayor incidencia en las últimas edades escolares.¹² En cuanto al sexo, todos aceptan la mayor frecuencia en el masculino,^{9,12,13,14,15} aunque difieren en la proporción; en nuestro hospital ésta fue de 7/3. Es de señalar que en nuestros casos más jóvenes (2 a 5 años) hubo un ligero predominio femenino, como también informan algunos.¹

Una historia familiar positiva es señalada por *Habbick*¹⁴ en la mitad de sus pacientes y *Silverberg* la refiere en 1 de cada 4 casos.⁶ En especial, el antecedente de padre ulceroso parece ser de gran importancia como orientación hacia el diagnóstico. Un trabajo investigativo reciente, realizado en Checoslovaquia,¹⁶ demuestra factores hereditarios de naturaleza poligénica, señalando que el 20% de los hermanos están amenazados de padecer úlcera. Así, dos de nuestros casos son hermanos varones y otros dos niños tienen padres con gastropatía crónica. Este factor es altamente significativo, pues no sólo actúa la constitución, sino también en forma efectiva los elementos patogénicos procedentes del medio ambiental.¹²

En cuanto a los antecedentes personales, consideramos de valor el señalar que el 20% de nuestra casuística son niños epilépticos comprobados clínicamente y electroencefalográficamente. Es reconocido por todos la relación entre ulceraciones agudas del tracto digestivo y afecciones diversas del SNC (infección, tumor, traumatismo, etc.),^{12,17} pero está por investigar la relación entre la úlcera digestiva crónica y la epilepsia.

Resulta de interés el gran número de patologías a las que se atribuyó ser causa de los dolores abdominales recurrentes en nuestros pacientes antes del diagnóstico del úlcus péptico, y más aún el hecho de que algunos planteamientos hechos sobre la base

de su gran frecuencia (parasitismo intestinal, constipación, etc.) coexistían con la enfermedad ulcerosa.

Aunque el síntoma dolor estuvo presente en la totalidad de los niños, sus características en cada caso no permiten establecer un patrón definitivo. El cuadro clínico, típico del adulto, raramente se ve en los niños hasta la adolescencia.^{8,18,15} El dolor nocturno ya es mencionado con insistencia por *Goldberg*, *Robb* y *colaboradores*⁹ y *otros*.^{8,12} La asociación a vómitos, aunque frecuente, no es constante. El sangramiento estuvo presente sólo en uno de nuestros casos, haciéndose el diagnóstico a partir del mismo, a pesar de tratarse de una niña que arrastraba sus molestias abdominales desde varios meses antes de la hemorragia aguda. Este tipo de accidente ocurre con relativa frecuencia, como complicación de úlcus no tratados.^{9,19}

Está establecida la alta incidencia del grupo sanguíneo O en la úlcera duodenal del adulto, pero este aspecto se discute, aún en la edad pediátrica.^{9,14} Nuestra casuística resulta pequeña para emitir conclusiones, pero señalamos que el 70% de nuestros pacientes se corresponden con dicho grupo.

Aún cuando se han planteado y discutido multitud de mecanismos patogénicos,¹² la mayoría de las úlceras pépticas en la infancia ocurren sin una causa obvia.¹⁵ Se citan como frecuentes los problemas emocionales significantes,^{6,11} así como "dificultades ambientales" (escuela, padres, etc.)¹² Algunos informan la frecuencia de niños ansiosos, tensos e introvertidos con esta patología⁶ y otros insisten en el stress emocional.⁹ Por último, *Prugh* y *Kisley* señalan que en niños que tienen dificultad en manejar sentimientos hostiles, que demandan afecto y son pasivos y dependientes, la úlcera péptica está en condiciones de aparecer en situaciones conflictivas o "stressantes".²⁰

La localización duodenal más frecuente que la gástrica, encontrada en nuestros

casos coincide con la literatura mundial, situándose nuestra proporción de 9:1 dentro de la relación de 5 a 10 úlceras duodenales por cada una gástrica que refieren la mayoría de los autores.¹²

Nos resulta aún imposible llegar a conclusiones acerca de la evolución y respuesta de los pacientes al tratamiento médico, que es el aceptado tradicionalmente. No obstante, es bueno señalar que algunos autores que abarcan una numerosa casuística opinan que deberían ampliarse las indicaciones de tratamiento quirúrgico,^{9,10,13}

^{21,22} pero este aspecto dista de estar completamente definido.

Nuestro reconocimiento

A los técnicos de Rayos X *Guillermo Jo* y *René Martínez*, así como a los compañeros del Departamento de Psiquiatría Infantil que colaboraron en este trabajo: Dr. *René Vega Vega*, Jefe del Departamento, el técnico psicometrista *Roberto del Amo* y la alumna de Psicología comp. *Sonia Rivero*.

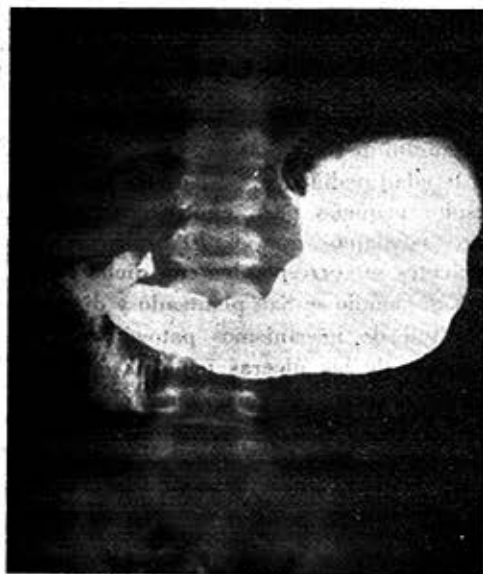


Fig. 1.—HC 83934. Rx estómago y duodeno (vista AP). No hay alteración gástrica. Gran deformidad de la mitra en "hoja de trébol".



Fig. 2.—HC 83934. Rx estómago y duodeno (vista AP). Una fase más avanzada por opacificación del intestino delgado, persistiendo la deformidad ulcerosa de la mitra.

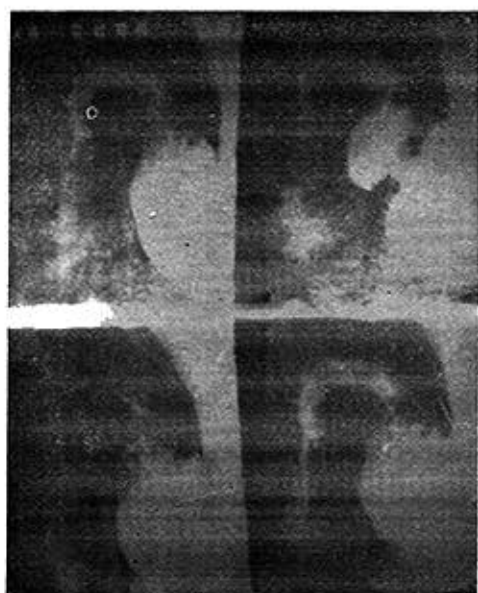
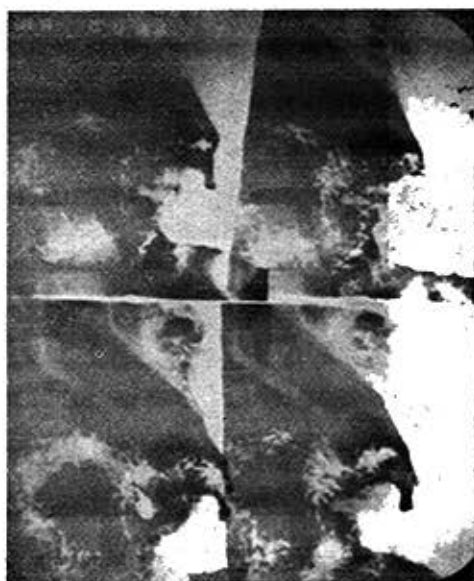

Fig. 3.—HC 156361. Rx estómago y duodeno (vistas oblicuas). Gran deformidad de la mitra duodenal con engrosamiento del duodeno pos-bulbar.

Fig. 4.—HC 156361. Rx estómago y duodeno (vistas oblicuas). Mucosografía. Se confirma la deformidad ulcerosa del duodeno.



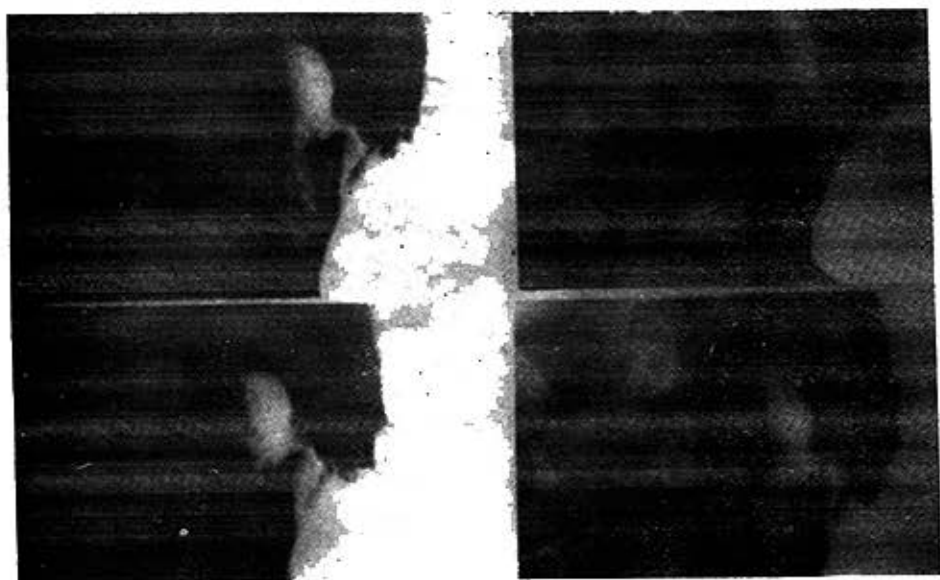


Fig. 5.—HC 151291. Rx estómago y duodeno (vistas oblicua en acecho) gran deformidad de la región piloroduodenal, sospechándose un nicho en el píloro.

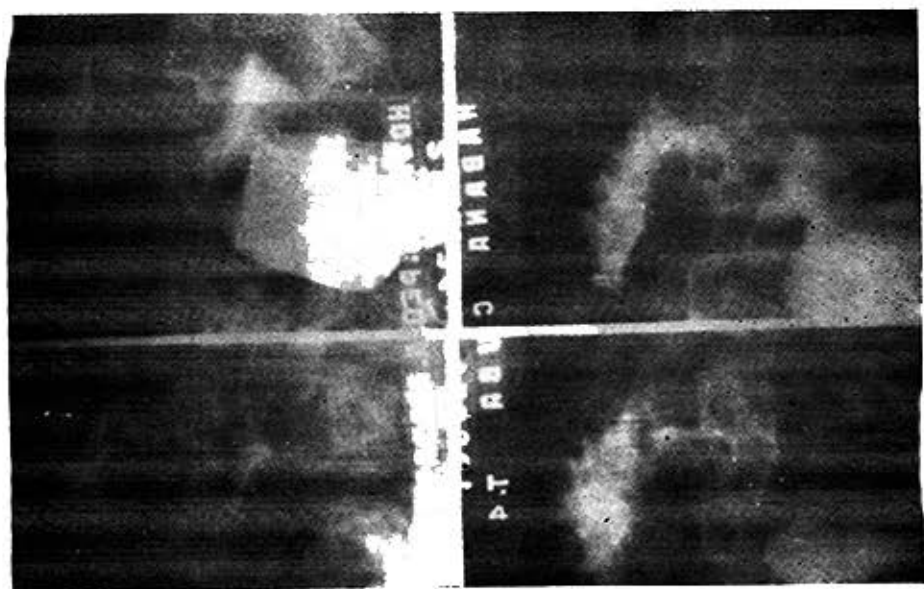


Fig. 6.—HC 129594. Rx estómago y duodeno (vistas AP en acecho). Deformidad por úlcera de la mitra.

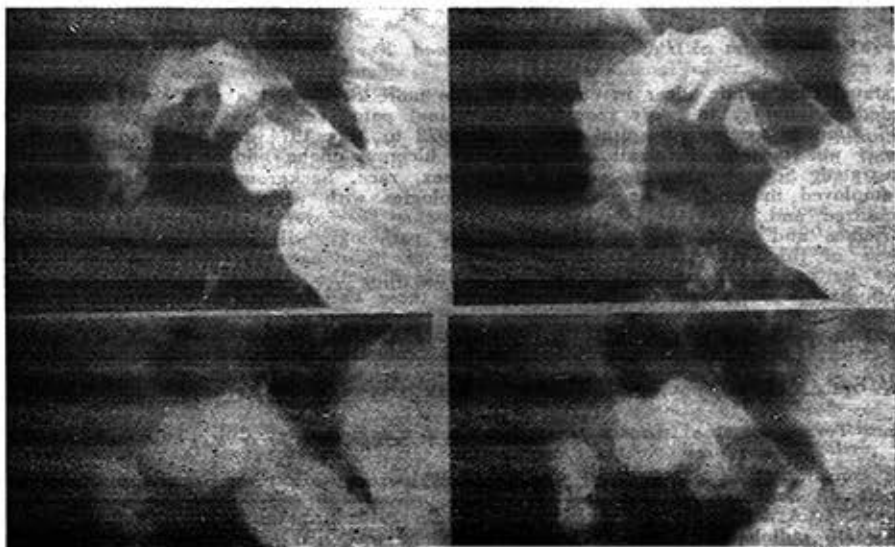


Fig. 7.—HC 164229. Rx estómago y duodeno (vistas oblicuas en cecho). Se aprecia nicho ulcerooso en primera porción del duodeno, con rodete inflamatorio a su alrededor.

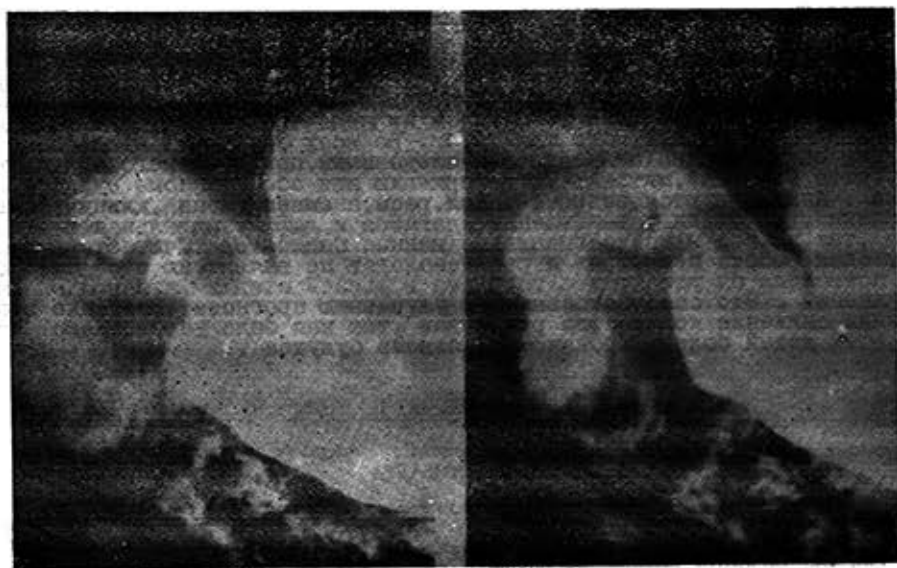


Fig. 8.—HC 164229. Rx estómago y duodeno (vistas oblicuas en acecho). Una fase más avanzada que la anterior. Mantiene la imagen correspondiente al cráter en primera porción del duodeno.

SUMMARY

Martínez Torres, E., et al. *Peptic ulcer in childhood*. Rev Cub Ped 47: 1, 1975.

It is stated that peptic ulcer in childhood is no more considered a rare entity and should be discarded as etiology in every recurrent abdominal pain. Ten cases diagnosed at the "A. A. Aballí" infantile teaching hospital from June 1972 to May 1974 are presented. A radiological diagnosis was performed in all cases and an ulcerous niche and/or mitral deformity were demonstrated. Several elements such as age, sex, race, backgrounds, clinical characteristics, time employed in making diagnosis, and pathologies with which peptic ulcer was confused are analyzed and a psychosocial study of patients is performed. A greater persistency of pediatricians and radiologists in searching this pathology will enable to perform an early diagnosis of this entity before the appearance of its dangerous complications. This would improve its prognosis with respect to its healing and the absence or decrease of relapses, since it has been proved that up to 50% of these children may be ulcerous patients in adulthood.

RESUME

Martínez Torres, E. et al. *Ulcère peptique chez les enfants*. Rev Cub Ped 47: 1, 1975.

On ne considère plus que l'ulcère peptique soit une entité rare et qu'elle ne constitue pas l'étiologie du douleur abdominal récurrent. On présente 10 cas diagnostiqués à l'hôpital pédiatrique "A. A. Aballí" à partir du mois de juin 1972 jusqu'au mois de mai 1974. Le diagnostic a été radiologique et ceci a montré le niche ulcéreuse, la déformation mitrale ou tous les deux. On analyse les divers éléments tel que: l'âge, le sexe, la race, les antécédents, les caractères cliniques, le temps de durée pour la réalisation du diagnostic et les pathologies similaires ainsi qu'une étude psychosociale des malades. Une plus grande insistence de la part de radiologues et pédiatres permettra d'en faire le diagnostic précoce. Ceci peut améliorer le pronostic quant à la guérison et l'absence ou diminution de récurrences parce qu'on a prouvé que 50% des ces enfants peuvent devenir des adultes ulcéreux.

РЕЗЮМЕ

Мартинес Торрес Е. и др. Пептическая язва в детском возрасте. Rev Cub Ped 47: 1, 1975.

Указывается что пептическая язва в детском возрасте не является редким явлением, а также не является причиной всех рекуррентных брюшных болей. Представляются 10 случаев из педиатрического госпиталя "А. А. Абальи" с июня 1972г. до мая 1974г. Во всех случаях диагноз поставили на основе радиологического исследования, показывающего язвенную нишу (ниша Гаудека), митральную деформацию или оба симптома одновременно. Анализируются возраст, пол, раса, анамнез жизни, клинические признаки, время для установление диагноза и дифференциальная диагностика, так же как и психосоциальные данные пациентов. Считается, что совместная работа педиатров и рентгенологов по выявлению этой патологии позволила бы установить диагноза в ранней стадии, избегая опасных осложнений. Это способствовало бы улучшению прогноза, особенно в отношении снижения количество рецидивов, так как было установлено, что 50% этих детей болеют хронической язвой в будущем.

BIBLIOGRAFIA

- 1.—Frik, W. *Ulcus péptico* En: Tratado de roentgendiagnóstico. Schinz y col. Tomo 5, pp. 145. Ed. Científico Médica, Barcelona, 1969.
- 2.—Apley, J. El niño con dolor abdominal recurrente. Clin Pediat North Am pp. 63-72, Feb. 1967.
- 3.—Calderín Gómez, A. *Ulcera péptica en el niño*. Reporte de un caso. Rev Cub Ped 32: 21, 1960.
- 4.—Imiak Gutman, J. *Ulcera gastroduodenal perforada en el niño*: Reporte de seis casos y revisión del tema. Rev Cub Cir 13: 4, 1974.

- 5.—*Yera Abreus, L.* Comunicación personal. Hospital Regional de Victoria de las Tunas, Oriente.
- 6.—*Silverberg, M.* Peptic ulcer, en *pediatrics*. 15 ed. pp. 1638, Henry L. Barnett, Meredith Corporation, N. Y. 1972.
- 7.—*Caffey, J.* *Pediatric X-Ray diagnosis*. 5 ed., pp. 532. Year Book Med. Publishers, Chicago, 1967.
- 8.—*Michener, W. M. et al.* Duodenal ulcer in childhood. *Am J Dis Child* 109: 814, 1960.
- 9.—*Robb, J.D.A. et al.* Duodenal ulcer in children. *Arch Dis Child* 47: 688, 1972.
- 10.—*Thompson, J. C.* *Úlcera duodenal. En: Tratado de patología quirúrgica de Davis-Cristopher*. 10 ed., pp. 780. Nueva Ed. Interamericana, México, 1974.
- 11.—*Tudor, R. B.* *Úlceras pépticas en la niñez. Clin Pediat North Am México*, febrero, 1967.
- 12.—*Schmid, C. G. F. et al.* Peptic ulceration at the hospital for sick Children, Toronto, during the 20-year period 1949-1969. *J Pediatr Surg* 8: 407, 1973.
- 14.—*Habbick, B. F. et al.* Duodenal ulcer in childhood. *Arch Dis Child* 43: 23, 1968.
- 15.—*Rosenlund, M. L. and C. E. Koop.* Duodenal ulcer in childhood. *Pediatrics* 45: 283, 1970.
- 16.—*Sedlakova, M. and E. Seemanova.* Genealogical investigation in a group of children with duodenal ulcer. *Rev Czech Med* 19: 81, 1973.
- 17.—*Tovar, J. A. y J. A. Sordo.* *Úlceraciones y úlceras gastroduodenales infantiles. La Habana, Centro Nacional de Información de Ciencias Médicas No. 27, 1969.*
- 18.—*Jewett, T. C.* Peptic ulcer. *En: current pediatric therapy Cellis and Kagan*, 5 ed., pp. 216, Ed. W. B. Saunders, Philadelphia, 1971.
- 19.—*Raffensperger, J. G. et al.* Complications of gastric and duodenal ulcers in infancy and childhood. *Surg Gynecol Obstet* 38: 1269, 1966.
- 20.—*Prugh, D. G. and A. J. Kisley.* Psychotherapeutic aspects of the role of the pediatrician *En: Current pediatric diagnosis treatment de Kempe and Silver*, pp. 473-479. Ed. Lange Medical Publication, Oxford, 1970.
- 21.—*Ravitloh, M. M. and G. Duremdes.* Operative treatment of chronic duodenal ulcer in childhood. *Ann Surg* 171: 641, 1970.
- 22.—*Barbero, G. J.* Peptic ulcer. *En: textbook of pediatrics Nelson and Vaughan*, 9 ed., pp. 797. W. B. Saunders, Philadelphia, 1969.

Recibido el trabajo: septiembre 18, 1974.