

## Tumor de Wilms. Dos casos poco frecuentes

Por los Dres.:

JULIO C. MORALES C.,\* ORLANDO VALLS P.,\*\* ELADIO BLANCO R.,\*\*\*  
AGUSTIN PARAMIO R.,\*\*\*\* JORGE MENDEZ R.,\*\*\*\*\*

Morales C., J. C. et al. *Tumor de Wilms. Dos casos poco frecuentes.* Rev Cub Ped 48: 1, 1976.

El tumor de Wilms es una neoplasia maligna, formada a expensas de restos renales embrionarios. Aunque se rodea de una pseudomembrana delgada que la aísla del resto de tejido renal, la exéresis completa del riñón está indicada para intentar su curación. Sólo situaciones excepcionales han hecho necesario practicar cirugía conservadora en niños portadores de esta neoformación, por lo que son muy escasos los informes registrados en la literatura médica internacional. Se presentan dos casos de tumor de Wilms con características excepcionales: uno, hallado en un riñón en herradura, lo que sólo se ha presentado ocho veces en la literatura médica mundial; y el otro, coincidente con una ureterohidronefrosis del riñón contralateral por estenosis ureterovesical congénita. Al primer paciente se le realizó resección de la tumoración que se encontraba en el polo inferior derecho del riñón en herradura; se le administró también quimioterapia: actinomicin D y vincristina; se mantuvo en buen estado cuatro años después. Al otro paciente se le realizó nefrectomía parcial con exéresis del tumor, aunque se respetó la mitad inferior del riñón que parecía indemne; había recibido un ciclo de actinomicin D. Se realizaron varios procedimientos en el tracto urinario izquierdo con el propósito de salvarlo, pero en definitiva hubo que suprimirlo, al avanzar su destrucción y presentar sepsis permanente. Actualmente el niño vive en perfectas condiciones (nueve años después de extirpado el tumor). Se presentan los estudios radiológicos evolutivos de ambos casos.

El tumor de Wilms, recibe este nombre, debido a la brillante descripción que del mismo realizó este autor en el año

1899, aunque ya había sido previamente descrito por *Birch-Hirschfeld* en 1894, así como por otros autores.<sup>1</sup>

\* Profesor auxiliar de urología. Facultad de Ciencias Médicas. Universidad de La Habana. Jefe del servicio de urología. Hospital infantil docente "Pedro Borrás Astorga".

\*\* Profesor de radiología. Facultad de Ciencias Médicas. Universidad de La Habana.

\*\*\* Profesor de pediatría. Facultad de Ciencias Médicas. Universidad de La Habana.

\*\*\*\* Instituto de Anatomía Patológica. Facultad de Ciencias Médicas. Universidad de La Habana.

\*\*\*\*\* Jefe del departamento de hematología. Hospital "Pedro Borrás".

Ha recibido distintas denominaciones. En el año 1948 *Culp* y *Hartman*<sup>2</sup> descubrieron que las distintas denominaciones que había recibido llegaban al número 53. De todas, las más aceptadas son las de "nefroblastoma" y "embrioma renal."<sup>3,4</sup>

Generalmente este tumor está constituido por una masa tumoral voluminosa, lisa, bien encapsulada, que desplaza el resto del tejido renal, pero no la invade hasta periodos muy avanzados.<sup>1,5</sup> El mis-

## CUADRO

## TUMOR DE WILMS: DOS CASOS POCO FRECUENTES

Casos de pacientes portadores de tumor de Wilms en riñón en herradura publicados en la literatura médica

Autor	Año	Edad	Tratamiento	Sitio	Resultado
Hildebrandt, D.	1895	2½ m	Nefrectomía izquierda	Riñón izq.	+2 m posoperatorio
Konig-Pells-Leusden	1900	?	Nefrectomía izquierda	Riñón izq.	?
Gibson, J. H.	1908	?	Nefrectomía izquierda	Riñón izq.	?
Eliason, E. L. and Stevens, L.	1944	6 a	Nefrectomía izquierda	Riñón izq.	?
Rose, D. K. and Watemberg, C. A.	1945	21 m	Resección del istmo e irradiación	Istmo	No recidiva. El riñón izq. fue extirpado 17 años después de la operación original, sin hallar neoplasia en él.
Smith, U. J.	1946	10 m	Autopsia	Riñón izq.	Riñón en herradura con tumor de Wilms y glomerulonefritis; fue hallado en autopsia
Beck, W. C. and Wilco, A. E.	1959	5 a	Resección del istmo e irradiación	Istmo	Cinco años curada
McQuiggan, M. C. and Cerny, J. C.	1964	9 m	Nefrectomía der., irradiación y quimioterapia	Riñón der.	No evidencia de recidiva a los 5 meses
Morales, J. C.	1974	3 años	Nefrec. polar sección del istmo	Riñón der.	Cuatro años y cuatro meses. curada

mo puede tener asiento en cualquier parte del riñón; polos, caras o bordes.

Cuando crece rápidamente puede necrosarse y dar lugar a hemorragias intratumorales que causan dolor.<sup>1</sup>

El tumor puede contener todos los tipos celulares derivados del mesodermo: tejido conjuntivo, vasos sanguíneos, linfáticos y músculos. La invasión metastásica del tumor se produce con frecuencia a los ganglios cercanos (por vía linfática) y al pulmón por vía sanguínea.<sup>1,2</sup>

Al originarse en un órgano doble, como es el riñón, se indica la exéresis del órgano completo afectado por el tumor.<sup>3,4</sup> Sólo en casos excepcionales estará indicada la cirugía conservadora, como sucede cuando se descubren masas tumorales en ambos riñones;<sup>5,6</sup> cuando el órgano contralateral tuviese alguna patología congénita que lo haga poco confiable, o cuando se presenta en una anomalía congénita como el riñón en herradura; de esta patología sólo se han publicado ocho casos en la literatura internacional, de acuerdo con la revisión que hemos efectuado.<sup>11,12,13,14</sup> De estos ocho hallazgos, cinco aparecen descritos en el riñón izquierdo, dos en el istmo y sólo uno en el lado derecho,<sup>15</sup> que corresponde al polo superior del mismo (cuadro).

Nosotros describiremos el noveno caso de un paciente portador de un tumor de Wilms localizado en un riñón en herradura, el segundo encontrado en el riñón derecho y el primero hallado en el polo inferior del propio órgano.

En otro paciente, cuyo caso describimos en el presente trabajo, se unía a ureterohidronefrosis izquierda por estenosis ureterovesical congénita, lo que obligó a realizar cirugía conservadora en el riñón portador del tumor de Wilms.

#### *Descripción de los casos*

HC 571506 Hospital "Pedro Borrás Astorga". Paciente del sexo femenino de 3 años y 8 meses de edad. Ingresó en

un hospital regional, al detectarse tumoración abdominal, en un examen físico efectuado por crisis dolorosas en epigastrio. Existían antecedentes de infecciones urinarias a los 2 y 2½ años; durante la última, presentó hematuria. En ambos casos fue tratada con antimicrobianos, sin que se detectase la tumoración en ninguna de las dos ocasiones.

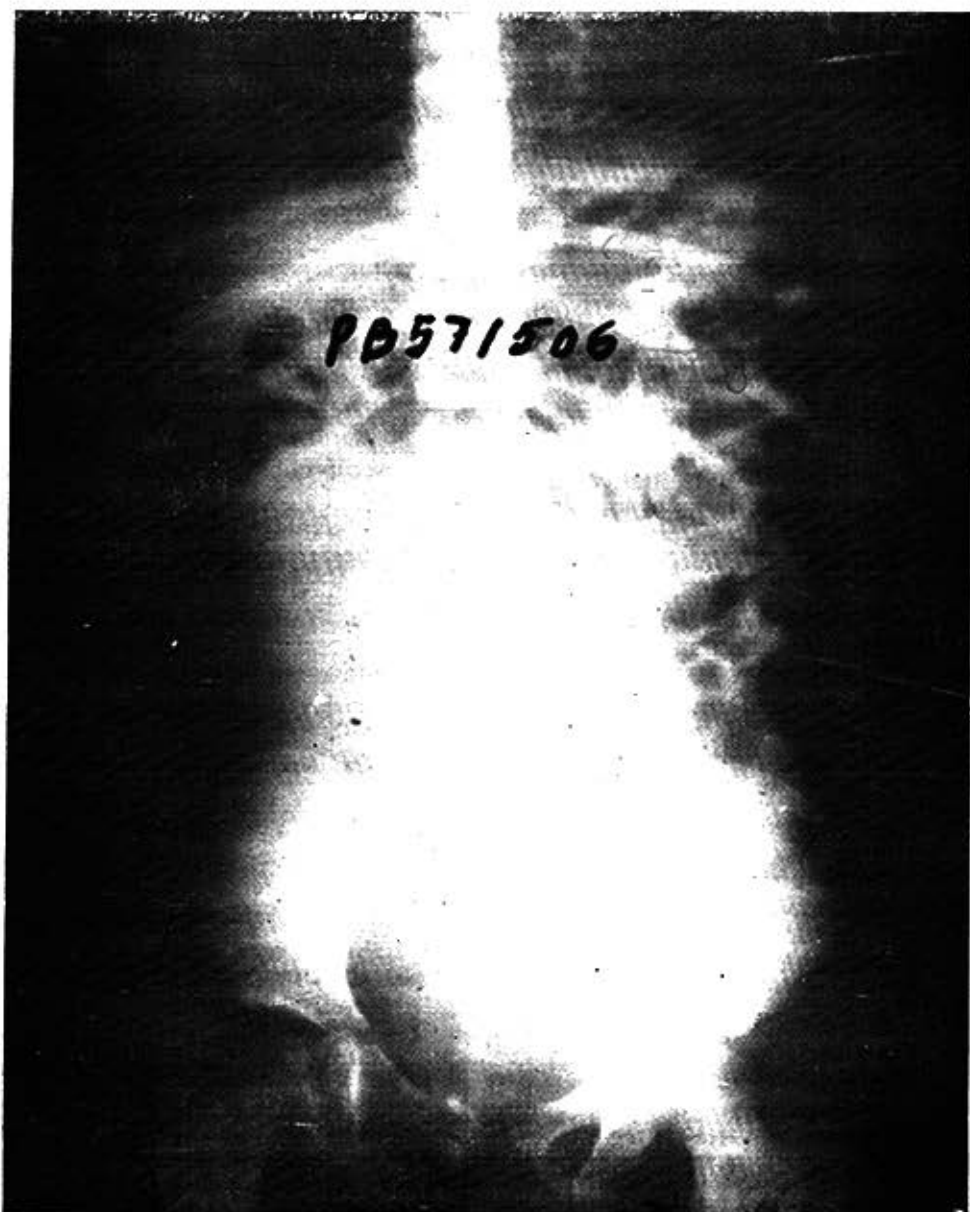
Al examen físico se encontró una gran masa tumoral que se extendía en todo el hemiabdomen derecho y llegó hasta la fosa iliaca derecha. Dicha tumoración tenía una consistencia poco uniforme, pues en algunos sitios daba la sensación de ser renitente como si tuviese líquido, mientras en otros sitios se palpaba firme como una masa sólida, la que parecía rebasar la línea media y extenderse al lado contralateral.

Los exámenes de laboratorio fueron normales. La placa simple de abdomen (figura 1) señalaba una gran tumoración con desplazamiento de asas hacia arriba y a la izquierda. La cavografía inferior (figura 2), demostraba una gran circulación colateral por las venas ácigos, por la posible compresión o invasión de la vena cava. El urograma obtenido mostraba un gran desplazamiento y dilatación del sistema excretor del riñón derecho, provocado por una gran tumoración que parecía teñirse algo por la sustancia yodada (figura 3); se observaba también discreta pielectasia izquierda. La arteriografía no señaló vascularización anormal a nivel de la zona tumoral (figura 4) y la apariencia del árbol vascular renal era normal en ambos lados. La fase nefrográfica (figura 5) señalaba un riñón derecho algo más pequeño y muy desplazado hacia arriba.

Al sospechar la existencia de hidronefrosis, se puncionó la tumoración, y se extrajo un líquido hemorrágico; inmediatamente se inyectó contraste yodado, con lo que se obtuvo una imagen muy irregular, bizarra, tanto en la vista frontal (figura 6), como en la lateral (figura 7).

La paciente fue llevada al salón de operaciones, donde se le realizó laparotomía abdominal intraperitoneal, y se halló una gran masa tumoral que recha-

zaba el colon derecho y el apéndice hacia afuera, y el resto de las asas intestinales hacia adentro. Una vez abierto el peritoneo posterior se comprobó que la



*Figura 1. Placa simple de abdomen que demuestra un gran desplazamiento de asas intestinales hacia arriba y a la izquierda por una gruesa tumoración que ocupa la mayor parte del abdomen.*

tumoración formaba cuerpo con el riñón derecho, del cual formaba parte a nivel de su polo inferior, y se unía por un puente de tejido renal, de apariencia normal, con el riñón del lado contrario. Se le practicó biopsia por congelación, la que fue informada como tumoración maligna, por lo que se efectuó la sección del istmo renal; al corte el tejido renal parecía normal; éste fue seccionado, a su vez, por encima de la tumoración, conservando la mayor parte de este riñón.

La evolución del caso fue satisfactoria. Le fue aplicada quimioterapia en el posoperatorio inmediato. Vincristina:  $1,5 \text{ mg} \times \text{m}^2 \times \text{dosis}$ , y actinomicín D:  $400 \text{ mcg} \times \text{m}^2 \times \text{dosis}$ , ambas en una dosis semanal durante 6 semanas y continuar después durante 6 semanas más con vincristina sola cada 15 días. Estos ciclos se repitieron hasta cumplir cuatro ciclos de 12 semanas cada uno, de acuerdo con los actuales criterios de tratamiento.<sup>2,3,15,16,17,18</sup>

No se consideró prudente aplicar radioterapia para no provocar lesión sobre el riñón derecho que se conservó.<sup>19</sup>

La evolución ha sido muy satisfactoria; la niña se encuentra, al momento de escribir esta publicación, en perfecto estado de salud, después de cuatro años y cuatro meses de operada, es decir, sólo le falta un mes para cumplir el período de riesgo de Collins. Véase la pielografía descendente practicada recientemente (figura 8).

El otro caso objeto de esta presentación se trata de un niño de 2 años y 10 meses, HC 428 489. Hospital "Pedro Borrás Astorga". Paciente del sexo masculino de 2 años y 10 meses de edad, el que es examinado por haber presentado hematuria.

Al examen físico se halla el riñón izquierdo palpable y orinas turbias. Se le realiza pielografía descendente (figura 9) y se encuentra compresión con distorsión y elongación del grupo caliceal superior del riñón derecho, por lo que se

sospecha la existencia de una tumoración a ese nivel. En el tracto urinario izquierdo se observó ureterohidronefrosis, al parecer, por estenosis ureterovesical congénita. Se realizó nefrectomía parcial del riñón derecho, pues se consideró que la patología del tracto urinario izquierdo hacía incompatible la exéresis total del órgano, y se encontró una tumoración redondeada, macroscópicamente bien encapsulada, de unos 6 cm de diámetro; el estudio histológico demostró que se trataba de un embrioma o tumor de Wilms. Se tuvo mucho cuidado en el acto quirúrgico de hacer la menor compresión posible sobre la zona tumoral; se ligaron rápidamente los vasos que lo irrigaban, y se realizó la resección por el tejido renal evidentemente normal desde el punto de vista macroscópico, lo que se comprobó en el estudio histológico de la pieza extirpada.

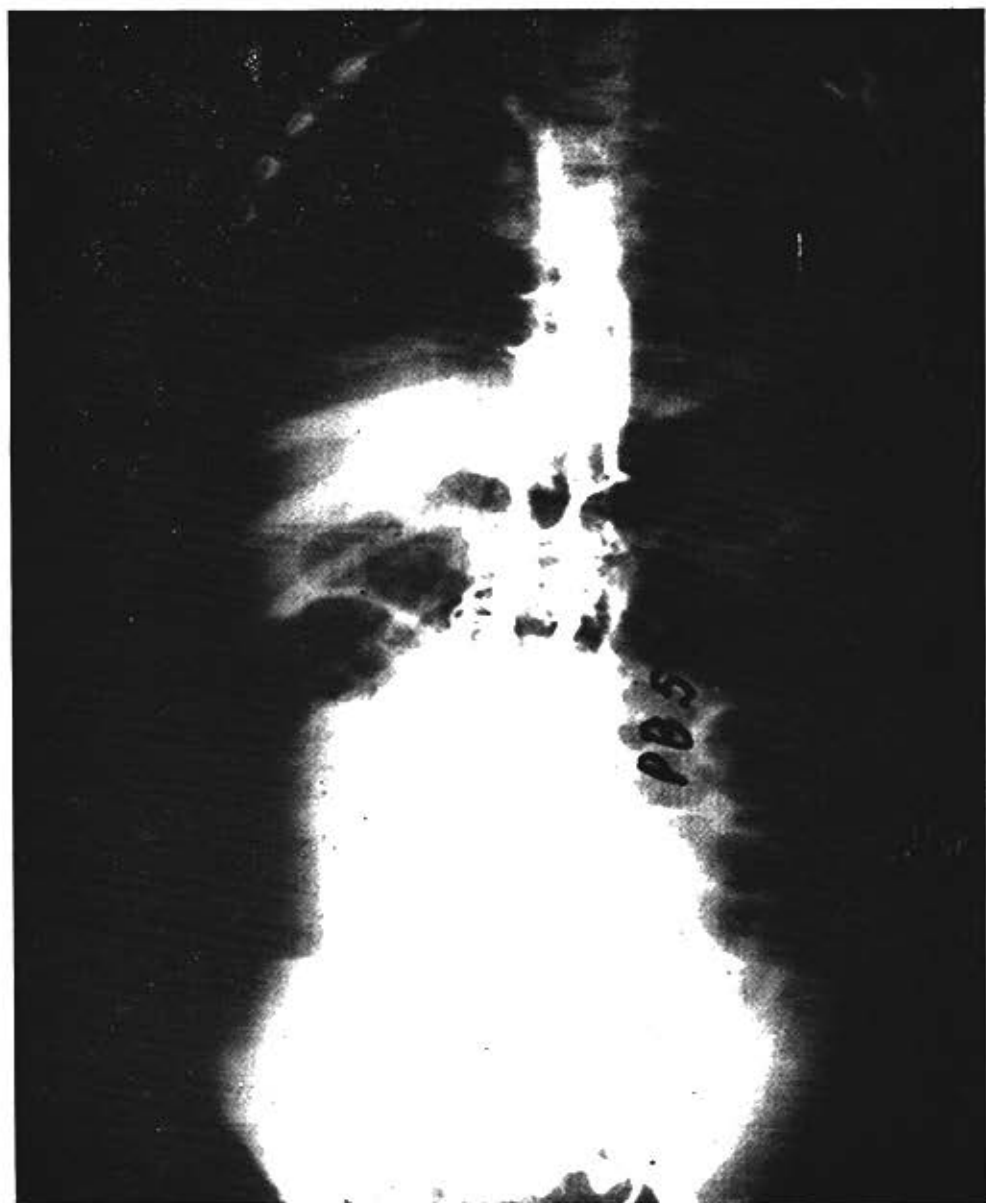La evolución posoperatoria inmediata fue muy satisfactoria, y fue dado de alta a las dos semanas de operado. Se instituyó tratamiento antimicrobiano, durante un año, para tratar de erradicar la infección del tracto urinario izquierdo; la orina fue controlada periódicamente por medio de sedimentos urinarios y urocultivos. Aunque la infección parecía estar controlada y no se encontró reflujo en una uretrocistografía miccional practicada (figura 10), la pielografía descendente (figura 11), demostró evidente progreso en el deterioro de la función renal en el lado izquierdo y una integridad absoluta en la función del riñón derecho. Ello nos llevó a practicar una ureteroneocistotomía por la técnica de Leadbetter,<sup>20</sup> combinada con Paquin<sup>21</sup> para la reducción de la luz ureteral en su extremo cercano a la vejiga. Se aplicó en este momento terapéutica con actinomicín D, a razón de  $0,015 \text{ gm} \times \text{kg} \times \text{día}$ , durante cinco días. Se mantuvo la terapia antimicrobiana, a pesar de lo cual el paciente comenzó a tener nuevas crisis de infección urinaria, así como dolores abdominales con irradiación a región lumbar izquierda. Al practicarle una

pielografía descendente se comprobó una dilatación acentuada de tracto urinario izquierdo, hasta las cercanías del uréter en la vejiga, y que se mantenía el buen funcionamiento del riñón derecho. Por ello y tratando de conservar a toda costa el riñón izquierdo, le fue practicada una nueva reimplantación del uréter a la vejiga por la propia técnica combinada Leadbetter-Paquin, ya mencionada. Lejos de mejorar el tracto urinario izquierdo continuó su deterioro, como puede comprobarse en la pielografía descendente (figura 12) que le practicamos ocho meses después; lo que hizo efectuáramos una nefrostomía en el riñón izquierdo, con el afán de hacer todos los esfuerzos por salvar el órgano. La pielografía descendente (figura 13), realizada dos meses después, señalaba una ligera mejoría en la dilatación del tracto urinario izquierdo, así como en su función.

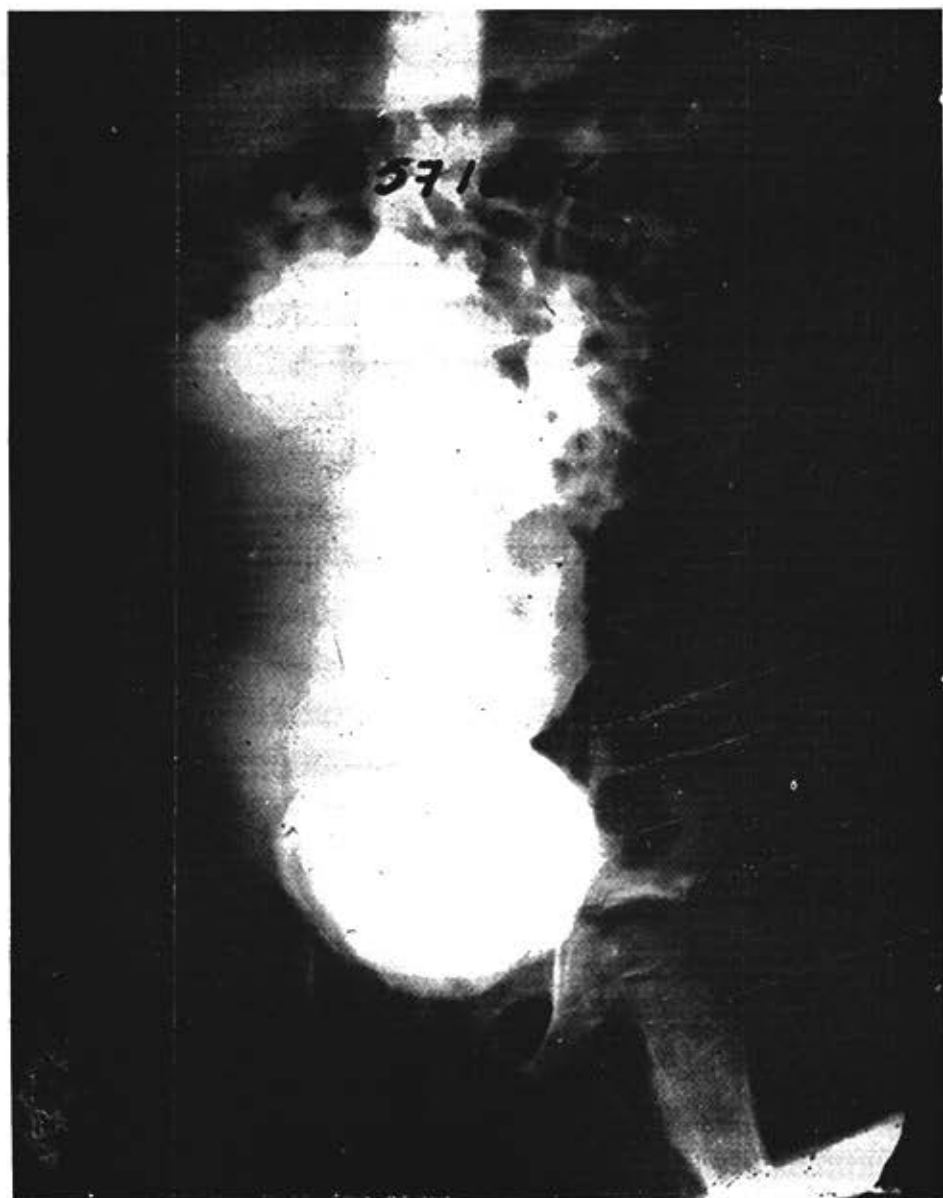
Sin embargo, ya el riñón derecho aparecía de mayor tamaño que antes, como si hubiese sufrido una hipertrofia compensadora. La destrucción del tracto urinario izquierdo se demostró fehacientemente, cuatro meses después, al practicarle pielografía descendente (figura 14) por inyección del contraste a través de la sonda de nefrostomía la que se mantenía permanentemente abierta; así como en la pielografía descendente (figura 15) realizada por inyección intravenosa del contraste, ocho meses des-

pués de practicada la nefrostomía. En la misma se observaba, sin dudas, el acentuado crecimiento del riñón derecho con un funcionamiento óptimo. Los hallazgos radiológicos, antes descritos, unidos a la persistencia clínica y humoral de la infección y los dolores abdominales persistentes, hicieron que tomáramos la decisión de suprimir el riñón izquierdo, lo que fue realizado resecaando en el propio acto quirúrgico, la mayor longitud de uréter que nos fue posible por el acceso lumbar. La pieza extirpada demostró un deterioro, tanto macro como microscópicamente, de tal magnitud, que hacía totalmente imposible la recuperación del mismo.

Una vez realizada la nefrectomía izquierda, los síntomas clínicos de infección desaparecieron, y el niño se mantiene perfectamente normal, sin tratamiento alguno hasta el momento actual. Se ha mantenido un control periódico sobre su sedimento urinario, el que siempre ha sido normal; de sus pulmones por medio de los rayos X, sin evidencia alguna de metástasis. Recientemente se le realizó una pielografía descendente (figura 16), la que demuestra una función absolutamente normal del riñón derecho, nueve años después de extirpado el tumor Wilms y siete años después de la nefrectomía izquierda. Desde hace mucho tiempo hemos considerado al paciente curado.

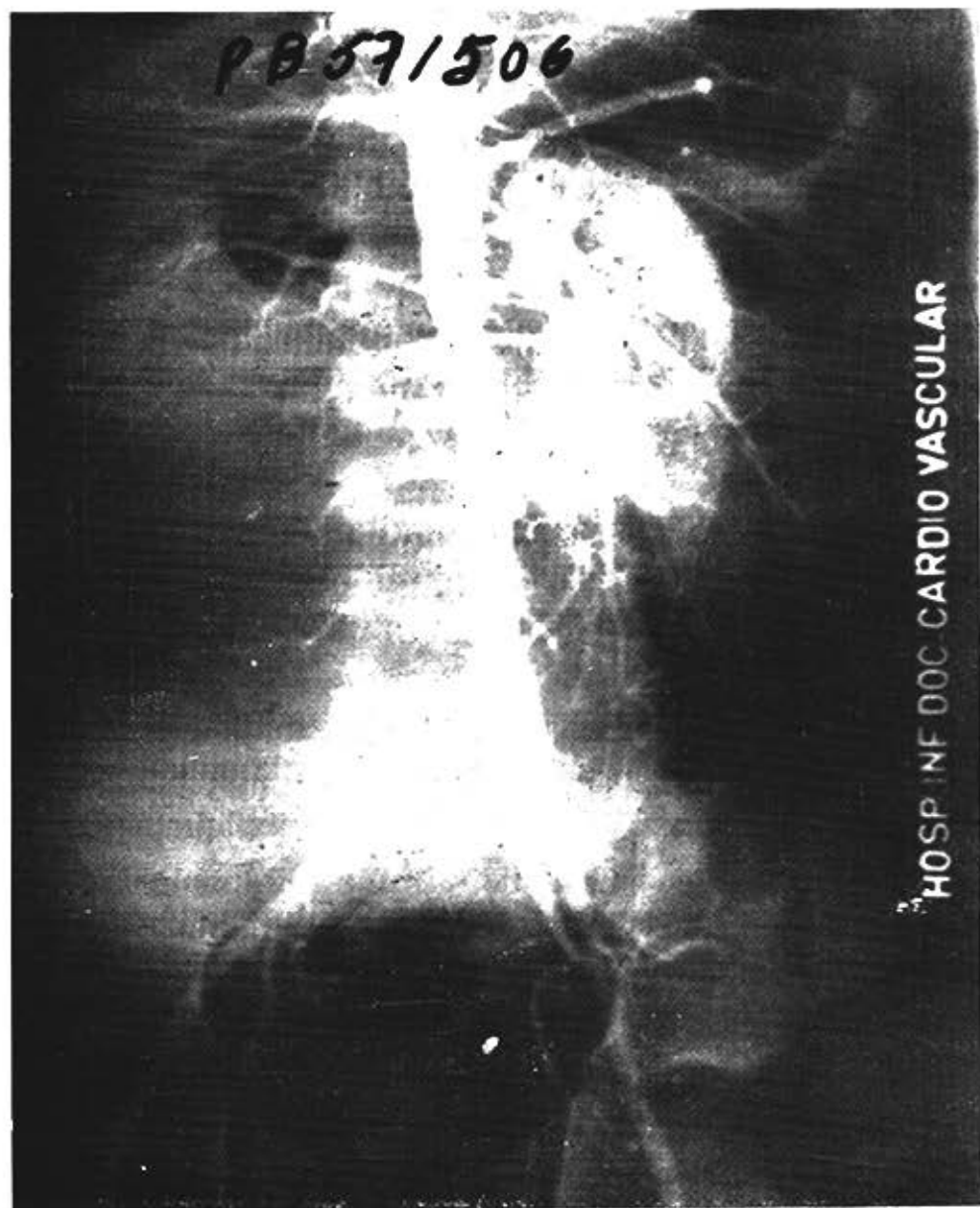


*Figura 2. Cavoografía inferior que demuestra la gran circulación colateral, drenada a través de las venas ocligos, por el evidente compromiso provocado por el tumor a la vena cava inferior.*

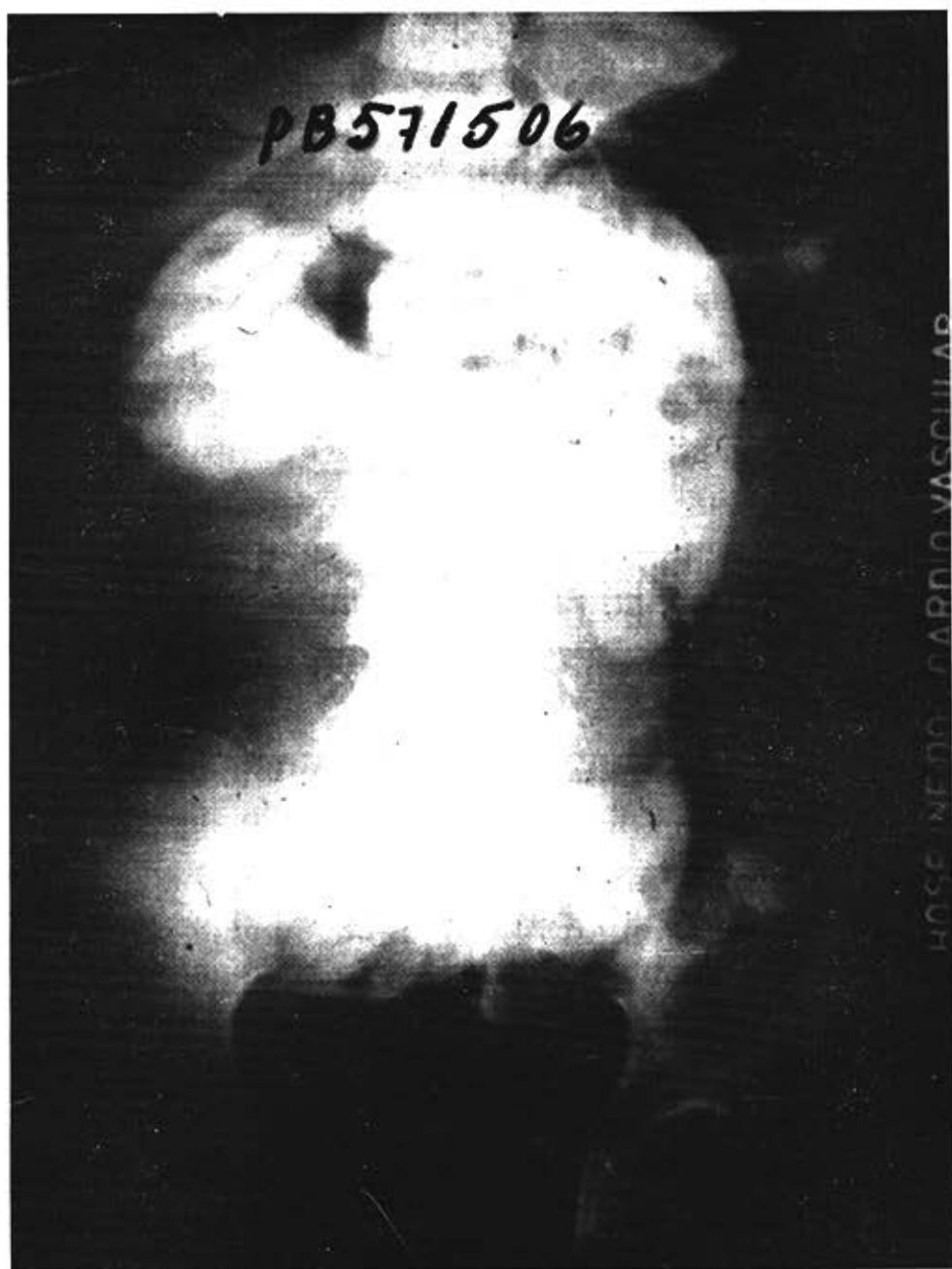

*Figura 3. Vista de eliminación renal, tomada al excretarse el contraste yodado. Se observa una gran dilatación de las cavidades pielocaliceales derecha, discreta pielectasia izquierda, y una zona central, que parece teñirse por el contraste y que correspondía a la tumoración.*

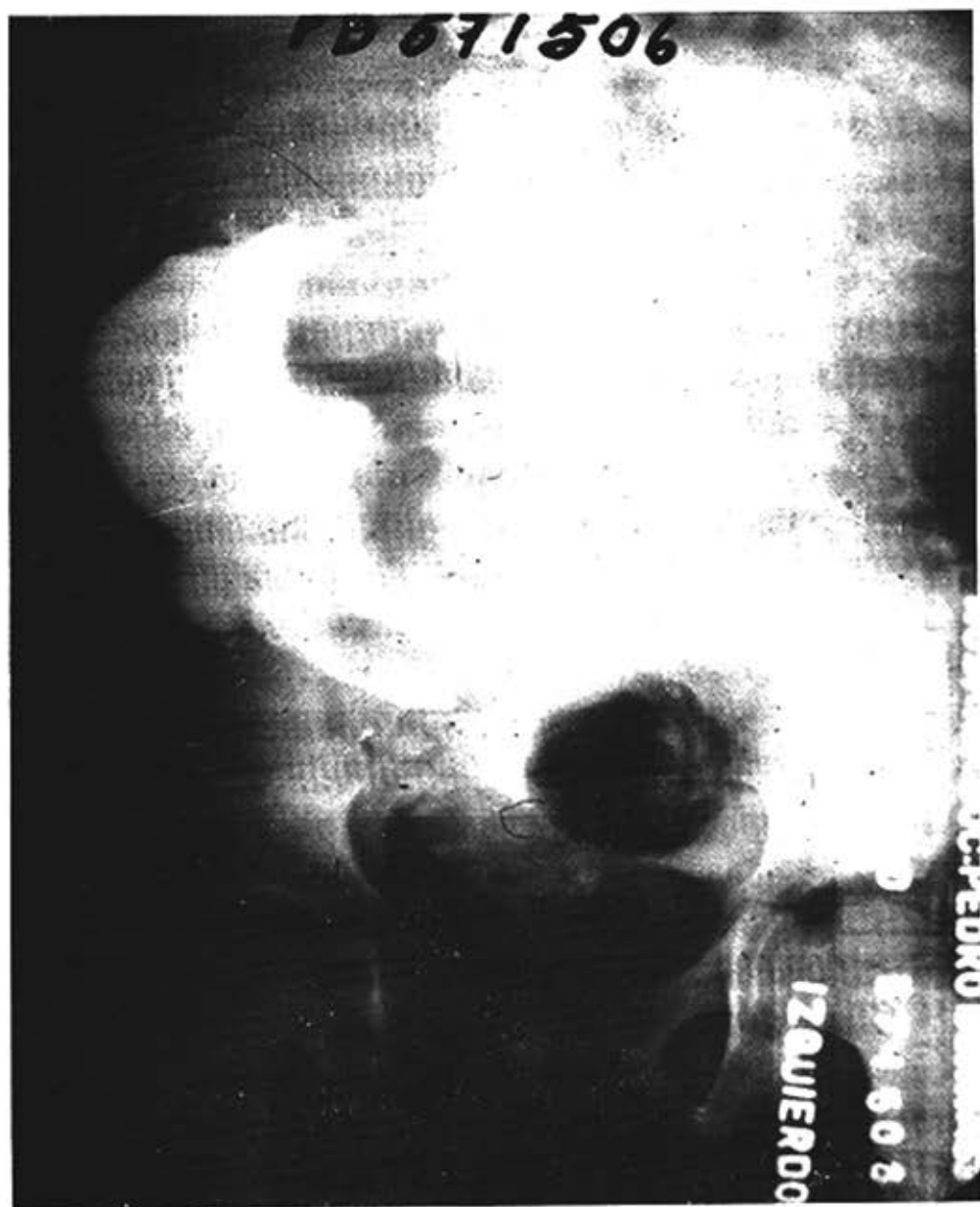




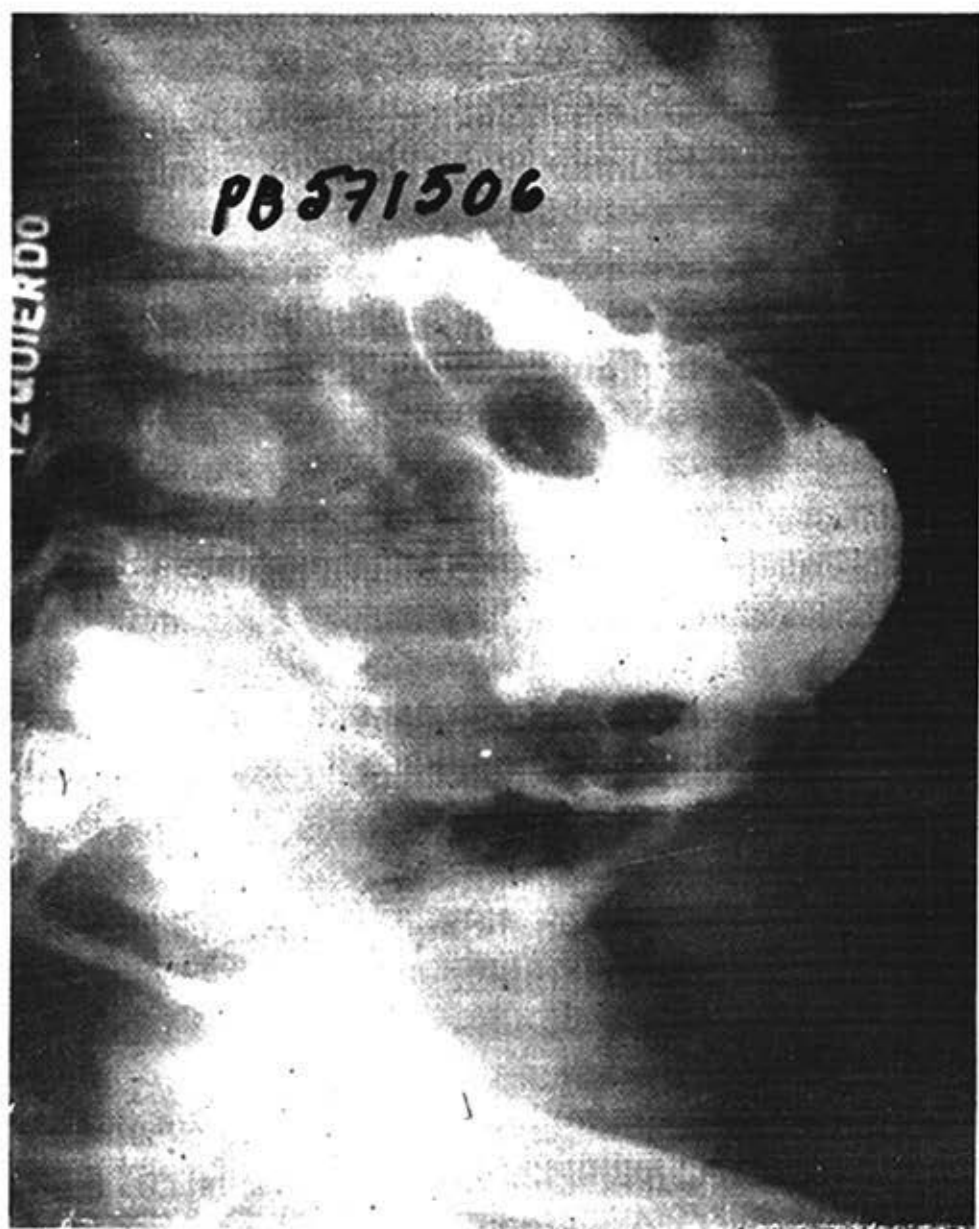
*Figura 4. Arteriografía transfemoral donde se observa una vascularización de ambos riñones de caracteres normales, sin zonas de hipervascularización como se ve en los tumores malignos regularmente.*



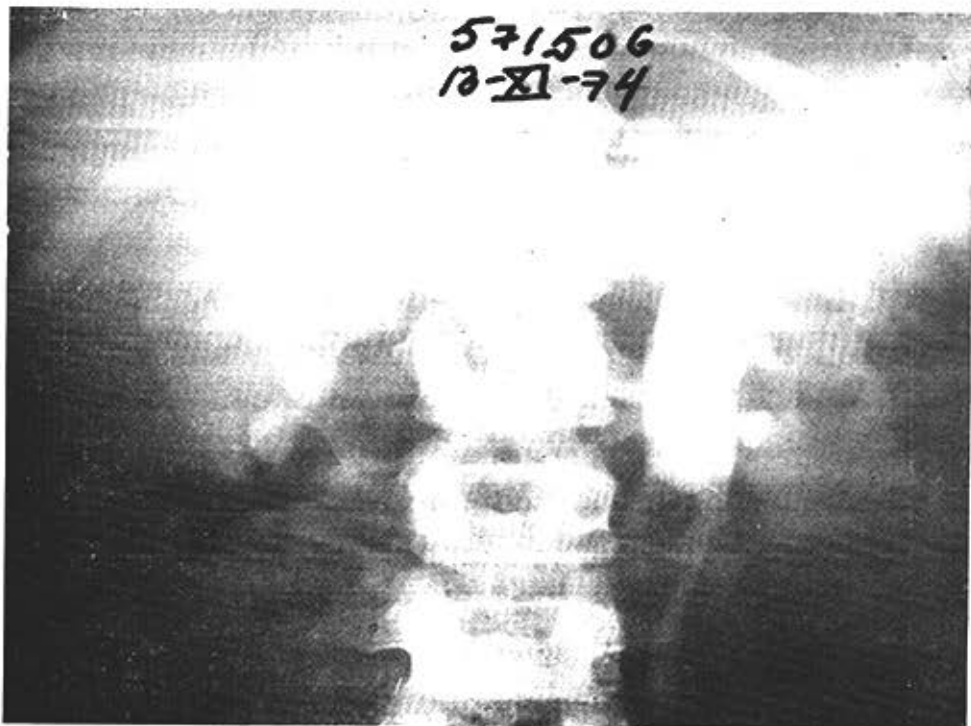*Figura 5. Fase nefrográfica de la arteriografía. El riñón derecho parece más pequeño y desplazado hacia arriba.*



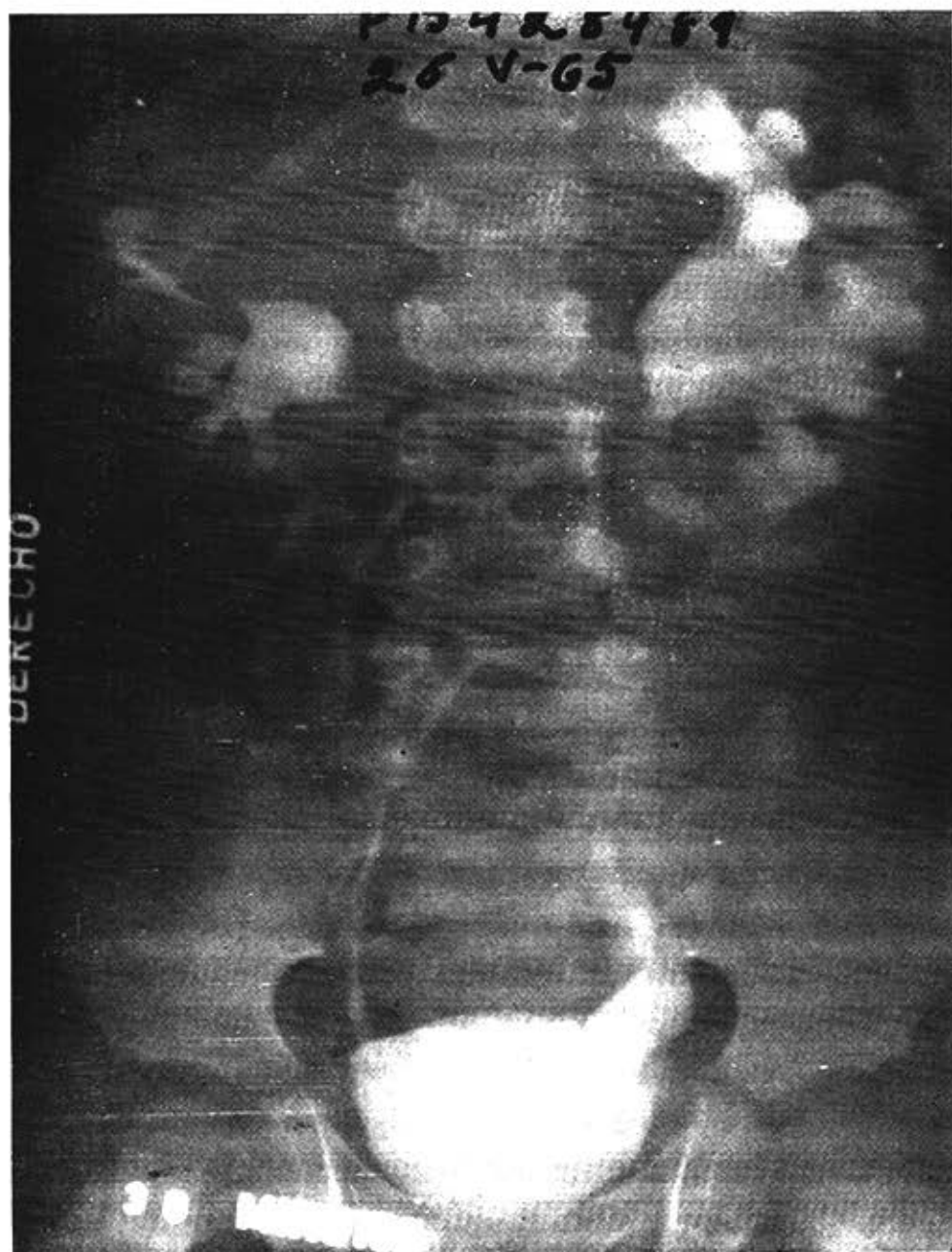*Figura 6. Inyección intratumoral del contraste (visto frontal). Imagen irregular que parece extenderse hacia el lado contrario.*



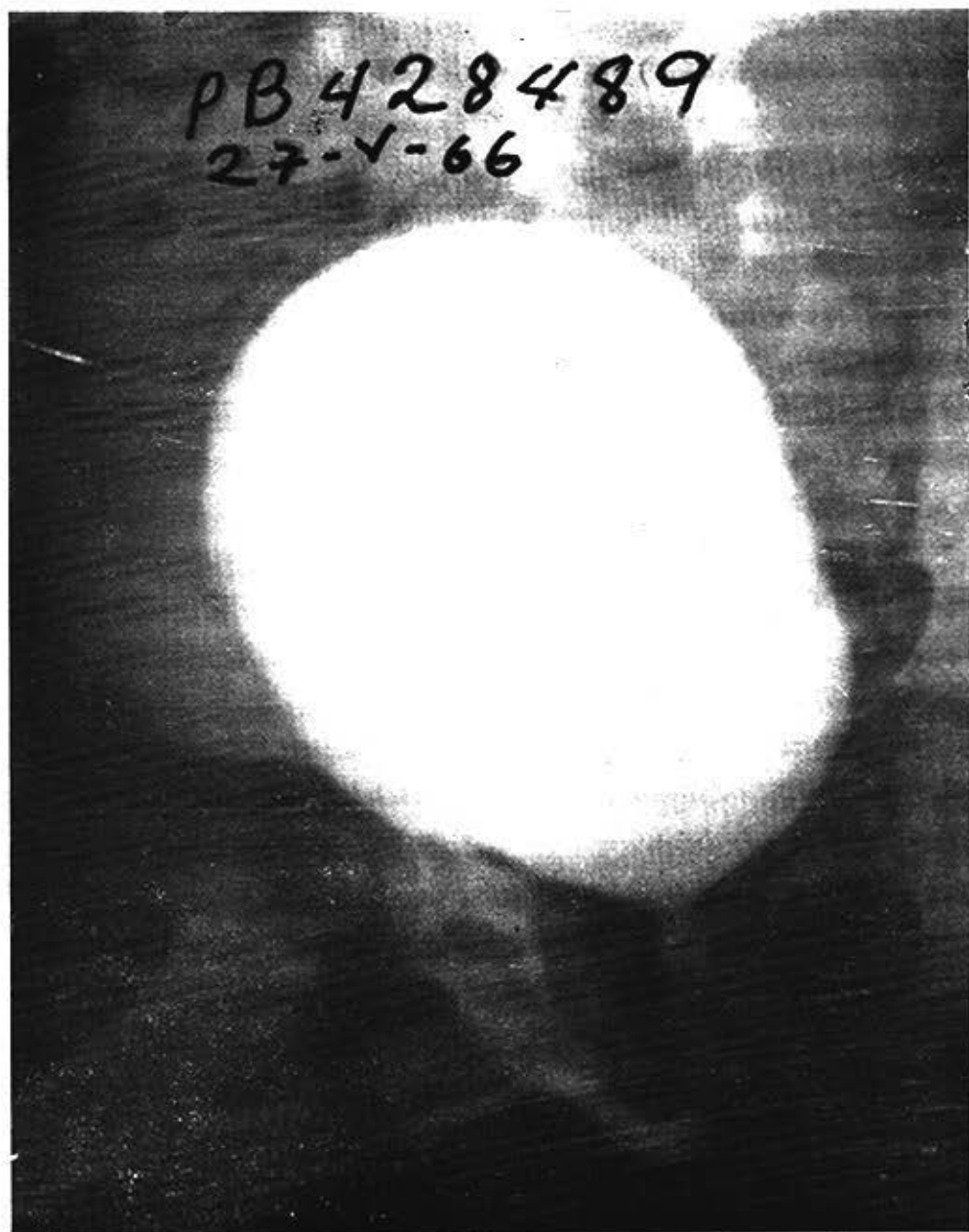
*Figura 7. Imagen lateral de la inyección intratumoral del contraste. Véase lo irregular y bizarra de la misma, con múltiples defectos de lleno.*



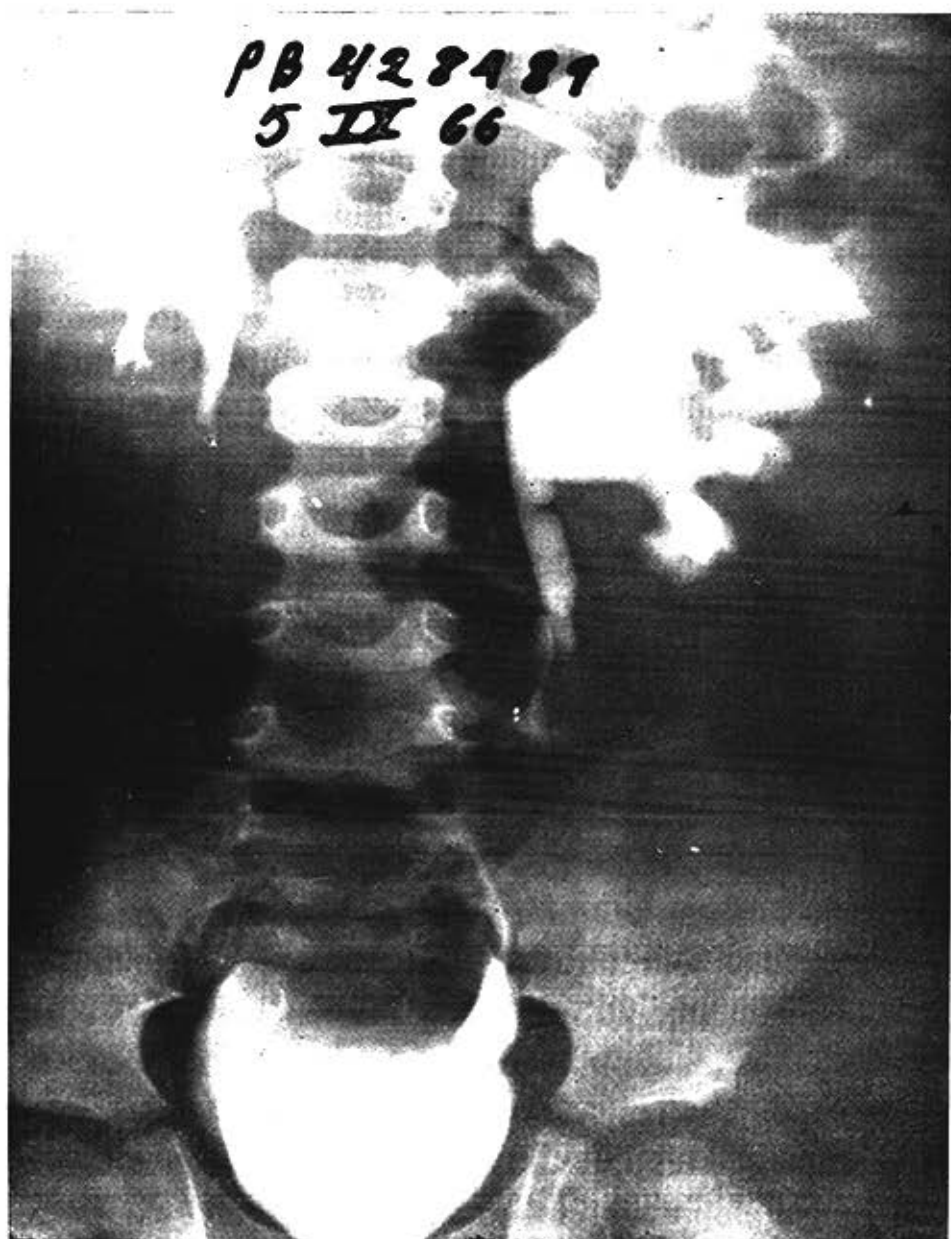
*Figura 8. Pielografía descendente, realizada poco antes de la presente publicación. Aún persiste moderada dilatación de las cavidades pielocaliceales del riñón derecho. En el lado izquierdo se observa la imagen de un riñón mal rotado.*



*Figura 9. Pielografía descendente demostrativa de la lesión renal bilateral que aquejaba al paciente. En el lado derecho elongación y distorsión del grupo caliceal superior, como se aprecian en las tumores. El lado izquierdo estaba muy dilatado en su totalidad por aparente compromiso ureterovesical.*

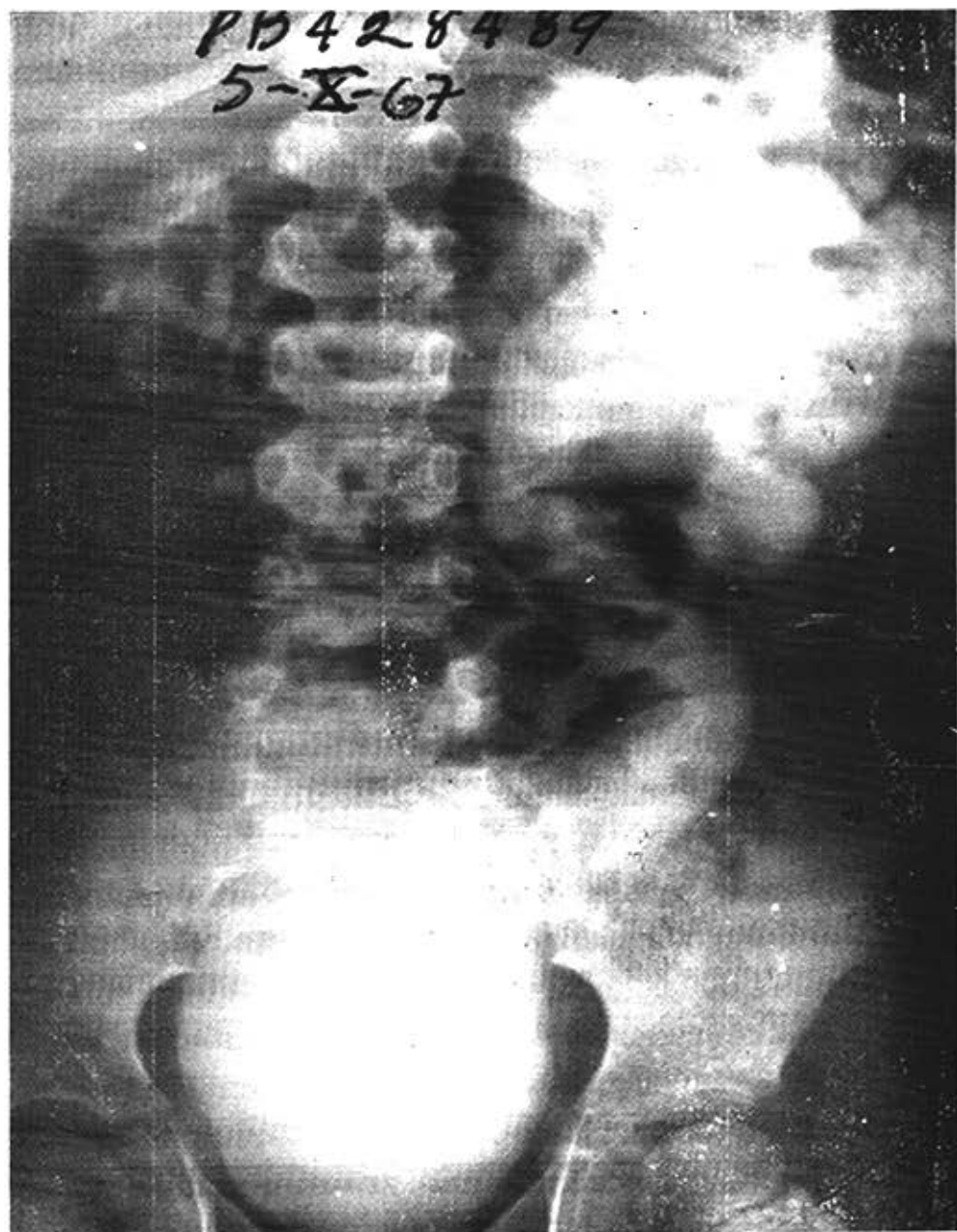

*Figura 10. Ureterocistografía miccional de características normales; no hay reflujo vesicoureteral.*

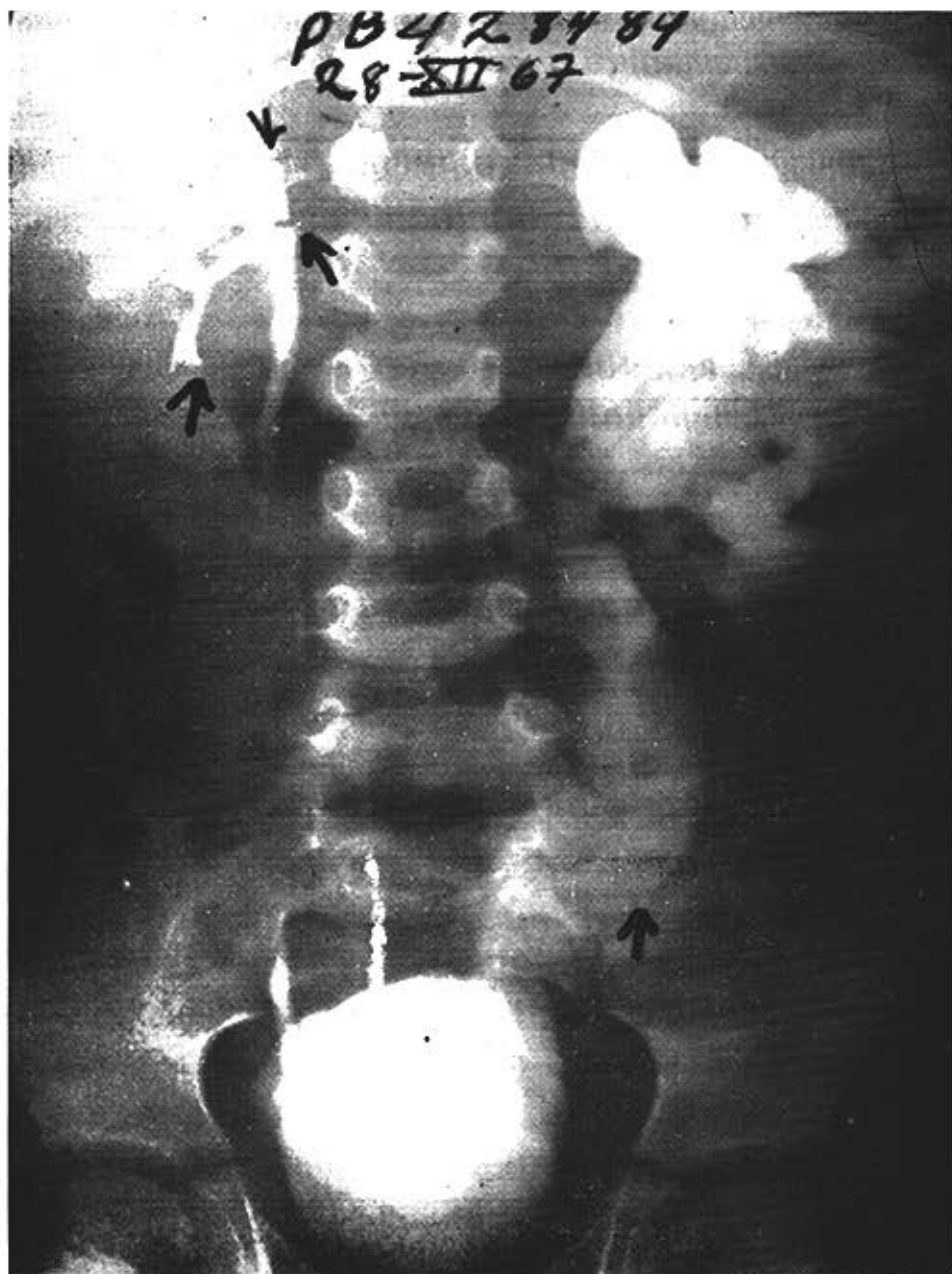


*Figura 11. Pielografía descendente, tomada 16 meses después de la exéresis del tumor de Wilms. Existe deterioro mayor del riñón izquierdo, con un buen funcionamiento del riñón derecho.*

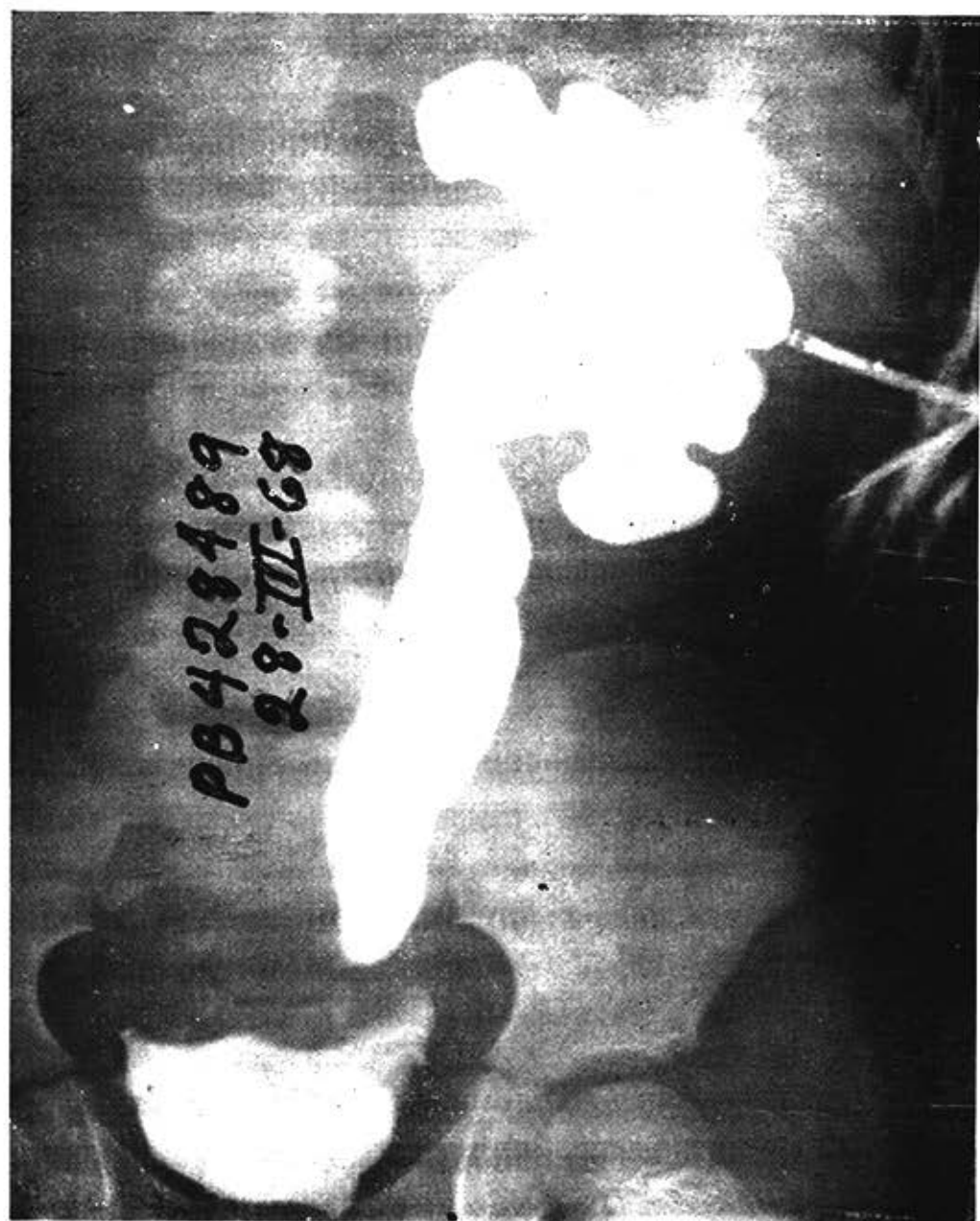




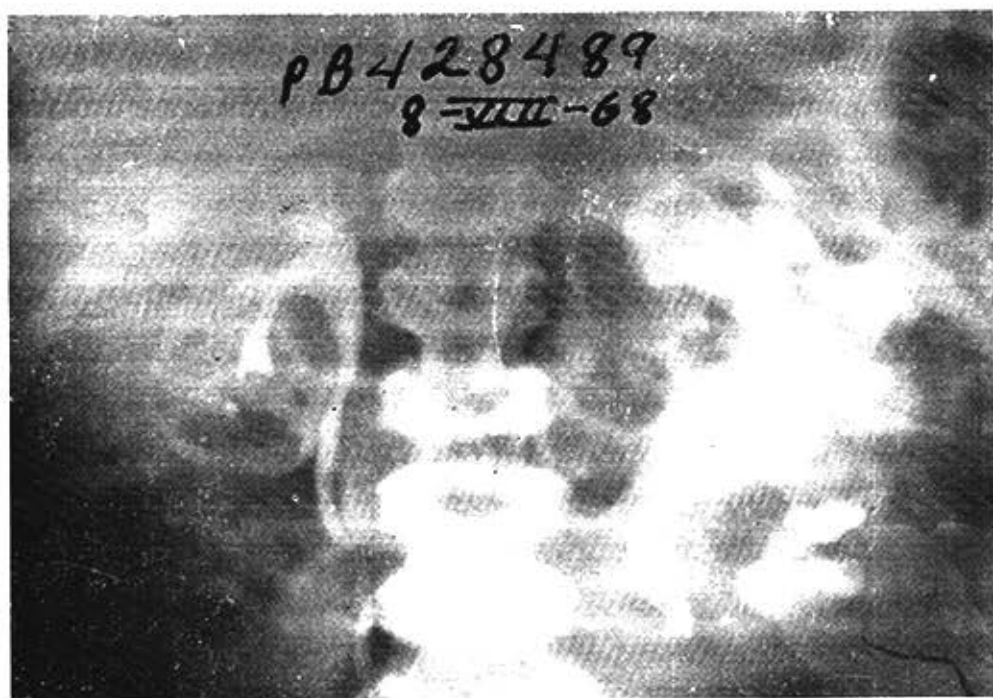*Figura 12. Pielografía descendente, tomada ocho meses después de la segunda reimplantación ureteral en vejiga, que demuestra una enorme dilatación de todo el tracto urinario izquierdo.*



*Figura 13. Pielografía descendente, realizada dos meses después de practicada la nefrostomía. Parecía haber ligera mejoría en la dilatación del tracto urinario izquierdo, así como aumento de tamaño del riñón derecho por posible hipertrofia compensadora.*

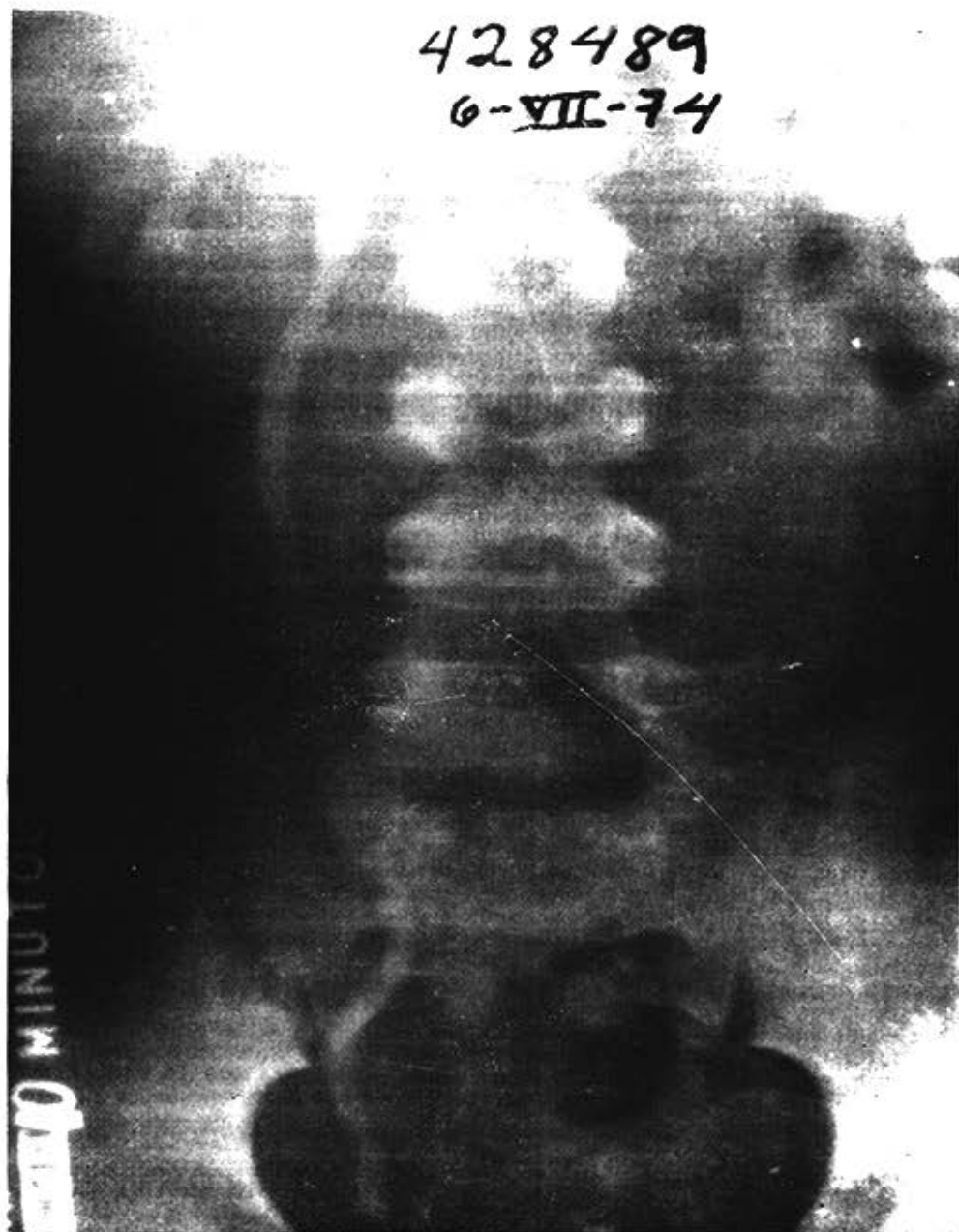


*Figura 14. Pielografía descendente izquierda, realizada por inyección del contraste a través de la sonda de nefrostomía, tres meses después de la anterior. Véase que la dilatación parece haber progresado de nuevo.*



*Figura 15. Pielografía descendente, tomada cuando se estaba cerrando la sonda de nefrostomía. Se nota un apreciable deterioro en la función renal izquierda y una hipertrofia compensadora evidente del riñón derecho.*

428489  
6-VII-74



*Figura 16. Pielografía descendente actual. Obsérvese el perfecto funcionamiento del riñón derecho.*

## SUMMARY

Morales C., J. C. et al. *Wilms' tumor: Two unfrequent cases.* Rev Cub Ped 48: 1, 1976.

Wilms' tumor is a malignant neoplasm which arises from embryonic kidney remnants. Although it is surrounded by a thin pseudomembrane which isolates it from the remaining kidney tissue a complete kidney exeresis should be done in order to attempt healing. Conservative surgery has been only practiced under certain situations in children having this tumor and consequently reports appeared in world medical literature are very scarce. Two patients with Wilms' tumor who had exceptional characteristics are presented: one of them had a concurrent horseshoe kidney (this association has only been found 8 times in world medical literature); the other one had a concurrent contralesional-kidney ureterohydronephrosis due to a congenital ureterovesical stenosis. The first patient underwent a resection of the tumor which was located in the lower pole of the horseshoe kidney and he also received actinomycin D and vincristine; four years later he was healthy. The other patient underwent a partial nephrectomy with tumor exeresis and the kidney lower half was preserved since it seemed to be undamaged; he also received a course of actinomycin D. Several saving procedures were carried out in the left urinary tract but it had to be removed as a result of its progressive destruction and permanent sepsis. Nine years after tumor removal the child has a normal life and he is healthy. Evolutive radiological studies of both patients are presented.

## RESUME

Morales C., J. C. et al. *Tumeurs de Wilms. A propos de deux cas peu fréquents.* Rev Cub Ped 48: 1, 1976.

La tumeur de Wilms est une néoplasie maligne formée à partir des restes rénaux embryonnaires. Quoiqu'elle est revêtue d'une pseudomembrane mince l'isolant du reste du tissu rénal l'exérèse complète du rein est indiquée à des fins curatifs. La chirurgie conservatrice chez des enfants porteurs de cette néoformation fut pratiquée exceptionnellement. De ce fait les rapports enregistrés dans la littérature médicale internationale sont très rares. Deux cas de tumeur de Wilms avec des caractéristiques exceptionnelles sont présentés: l'un trouvé dans un rein en fer à cheval (8 cas dans la littérature médicale mondiale) et l'autre concomitant avec une urétérohydronephrose du rein contrelatéral par sténose urétéro-vésicale congénitale. Le premier patient a subi une résection de la tumeur localisée au pôle inférieur droit du rein en fer à cheval, lui administrant une chimiothérapie: actinomycine D et vincristine. Son état de santé était bon depuis quatre années. L'autre patient a subi une néphrectomie partielle avec exérèse de la tumeur ne touchant pas la moitié inférieure du rein qui paraissait indemne, on lui avait administré actinomycine D. Le tractus urinaire gauche malgré les procédés utilisés n'a pu être sauvé, il présentait une sepsie permanente et sa destruction était évidente. Après 9 ans de l'ablation de la tumeur l'état de santé de l'enfant est satisfaisant. Les études évolutives de deux cas sont présentées.

## РЕЗЮМЕ

Моралес Хулио . Опухоль Вилмса: две редких случая. *Rev Cub Ped* 48:1, 1976.

Опухоль Вилмса является злокачественным новообразованием, образующейся от почечных эмбриональных остатков. Хотя ему окружает тонкую псевдокапсулу изолирующей ее от остальных почечных тканей, обидей экскрета почки предназначено с целью ее оздоровление. Только исключительные ситуации сделали возможно проводить консервативную хирургию у детей с этим новообразованием, вследствие чего очень редко встречаются таких случаев в международном медицинском литературе. Представляются двух случаев опухоли Вилмса со исключительными характеристиками: одного обнаруживался в подковообразной почке, явление которое только восемь раз регистрируется в медицинском мировом литературе; и другой совместно с мочеочечной гидронефрозом противобочковой почки из за мочеочнопузырного врожденного стеноза. Первому пациенту практиковали резекции нижнего правого полюса подковообразной почки, также как проводили химиотерапии: активные мидин д и винкристина; поддержал хорошее здоровье в течение четырех лет после этого. Другой пациент подвергнулся к частичному нефрэктомии и к экскрета опухоли. Больной принимал полный курс лечения активными мидин д. Пользовались несколько процедур в левом мочевом протоке с целью спасать его, но вмешательства не проводили из за постоянный сепсис. В настоящее время мальчик живет здорово 9 лет после удаления опухоли.

## BIBLIOGRAFIA

1. *Campbell, M. Urology*, vol. II, chapter 22, pág 924; Nephroblastoma. W. B. Saunders, Philadelphia, 1963.
2. *Gross, R. The surgery of infancy and childhood*, chapter 45, pág 588. W. B. Saunders Co, Philadelphia, 1953.
3. *Swenson, O. Cirugia pediátrica: Embriona*, pág 587. Editorial Interamericana S. A., 1960.
4. *Baert, I. et al. Wilms' tumor (nephroblastomas): report of 57 histological proved cases*. *J Urol* 96: 871-874, 6, 1966.
5. *Gómez Barry, H. Patología*, Tomo III, pág. 513. Ediciones Ciencia y Técnica, Instituto del Libro, La Habana, 1969.
6. *Mitus, A. et al. Long-term follow of renal function of 108 children who underwent nephrectomy for malignant disease*. *Pediatric* 44: 912, dec 1969.
7. *Maier, J. G. and Harshaw, W. G. Treatment and prognosis in Wilms' tumor*. *Cancer* 20: 96, 3, 1967.
8. *Uson, et al. Treatment of Wilms' tumor*. *J Urol* 103: 217; 221, feb 1970.
9. *Garret, R. and Batersby, J. S. Bilateral Wilms' tumor: 4 years survival*. *J Urol* 106: 942-946, 1971.
10. *Loen, R. L. S. et al. Bilateral Wilms' tumor. Seven personal cases with observations*. *Cancer* 28: 802, 3, 1971.
11. *Beck, W. C. and Hlicko, A. E. Wilms' tumor in the isthmus of a horseshoe kidney*. *AMA, Arch Surg* 181: 803, 1960.
12. *Eliason, E. L. and Stevens, L. W. Wilms' tumor in a horseshoe kidney*. *Ann Surg* 119: 788, 1944.
13. *McQuiggan, M. C. Wilms' tumor in a horseshoe kidney*. *J Urol* 93: 445, 1965.
14. *Rose, D. K. and Watterberg, C. A. Wilms' tumor in the isthmus of a horseshoe kidney*.
15. *Burgert, E. O. Jr. and Clidewell, O. Dactinomycin in Wilms' tumor*. *JAMA* 199: 464, 1967.
16. *Hilton, C. and Keeling, J. W. Staging in relation to treatment of nephroblastoma with actinomycin D*. *Br J Urol* 42: 265-269, 3, 1970.
17. *Ingelrams P. et al. Les problèmes thérapeutiques poses par les tumeurs de Wilms chez l'enfant (a propos de 38 cas)*. *Pediatric* 24: 989, dic 1969.
18. *James, D. H. Jr. et al. Childhood malignant tumors. Concurrent chemotherapy with Dactinomycin D. and Vincristine sulfate*. *JAMA* 1043, 1966.
19. *Hussey, D. H. et al. Radiation therapy in management of Wilms's tumor*. *Radiology* 103: 663-668, 3, 1971.
20. *Politano, V. A. and Leadbetter, W. F. An operative technique for the correction of vesicoureteral reflux*. *J Urol* 79: 932-941, 1958.
21. *Paquin, A. J., Jr. Ureterovesical anastomosis. The description and evaluation of a technique*. *J Urol* 82: 573-583, 1959.

Recibido el trabajo: enero 18, 1975.