

Miocarditis de células gigantes.

Revisión de la literatura médica, y presentación de un caso

Por los Dres.:

ANDRES SAVIO BENAVIDES,* ANA MARIA MERCADO BENITEZ,**
CARIDAD LORENZO HERNANDEZ*** y SALVADOR T. PERAMO GOMEZ****

Savio Benavides, A. y otros. *Miocarditis de células gigantes. Revisión de la literatura médica, y presentación de un caso.* Rev Cub Ped 49: 5, 1977.

Se presenta un caso de miocarditis de células gigantes que aparentemente no tuvo relación alguna con otra enfermedad condicionante. Se muestra ECG con corriente de lesión y estudios anatomopatológicos, que corroboraron el diagnóstico clínico. Esta entidad es poco frecuente y mal conocida. Se considera lo importante que resulta pensar en esta posibilidad diagnóstica entre otras, frente a todo recién nacido que sea portador de síndrome de dificultad respiratoria, y además presente cardiomegalia detectable mediante los Rx y ECG patológicos.

INTRODUCCION

La miocarditis de células gigantes, es una entidad poco frecuente y mal conocida. Muchos informes aparecen en la literatura bajo el epónimo de miocarditis aislada o miocarditis de Friedler's. Sin embargo, el hallazgo de células gigantes es excepcional, sobre todo cuando no se asocia a otra entidad granulomatosa.

El presente caso ocurrió en un recién nacido portador de un *distress* respira-

torio, cuya historia presentamos a continuación.

Informe del caso

Se presenta un caso de miocarditis de células gigantes, que aparentemente no tuvo relación con otra enfermedad condicionante.

Como posibles antecedentes, se recogen altas tensiones de oxígeno, hiperbilirrubinemia y anoxia grave por repetidos paros cardiorrespiratorios. Existieron evidencias de sepsis, de acuerdo con lo recogido en la historia clínica.

Resumen de historia clínica y evolución

Paciente: Y.C.R. HC: 232227.
Edad: 7 horas y 55 minutos.
Sexo: femenino.
Raza: blanca.
MI: *Distress* respiratorio.
APF: no se consignan en la historia clínica.

Antecedentes prenatales

Tiempo de gestación: 33.6 semanas.
Frecuencia fetal: 144 x minuto.
Rotura de membranas, a los 15 minutos, con líquido claro.

* Especialista de I grado en pediatría. Servicio de cardiología del hospital docente "William Soler".

** Anatomopatóloga del hospital infantil docente "William Soler".

*** Residente de pediatría del hospital infantil docente "William Soler".

**** Cardiólogo del hospital infantil docente "William Soler".

Cordón normal. Apgar al minuto: 5 puntos, a los 5 minutos 6 puntos.

Examen físico al ingreso: llanto débil, quejumbroso, succión débil, moro incompleto, piel tensa, débil. Hipotonía muscular. Cianosis generalizada más marcada en la región peribucal y distal. Tiraje intercostal. Silverman de 3 puntos. Se practica Hg y Rx de tórax, siendo trasladado al hospital infantil docente "William Soler". Al llegar al servicio de neonatología, presentaba hipotermia. Aspecto pretérmino. CC: 33 cm, CT: 29 cm, CA: 28 cm, talla: 48 cm, edema palpebral y de los miembros inferiores. FC: 122 x minuto. No soplos. Pulsos Femorales presentes. Abdomen suave, depresible. Hígado que rebasa 2 cm el reborde costal derecho. Tono muscular normal. Angulo pedio 100 grados. Angulo popliteo 110 grados. Se hace el diagnóstico de membrana hialina, agravándose el pronóstico del niño por la hipotermia. Se pone en presión positiva constante, a una concentración de oxígeno de 60%, y 6 cm de presión. Se practica gasometría a las 6 y 17 horas, obteniéndose PO_2 de 280 y 250 mm de Hg respectivamente. Se hace coagulograma, el cual presentó plaquetopenia y deficiencia de los factores II, VII, IX, y X. En el aparato cardiovascular no se señalaba nada importante. A las 52 horas, aparece escleredema en extremidades superiores e inferiores. Contenido gástrico notable. No signos de *distress* respiratorio.

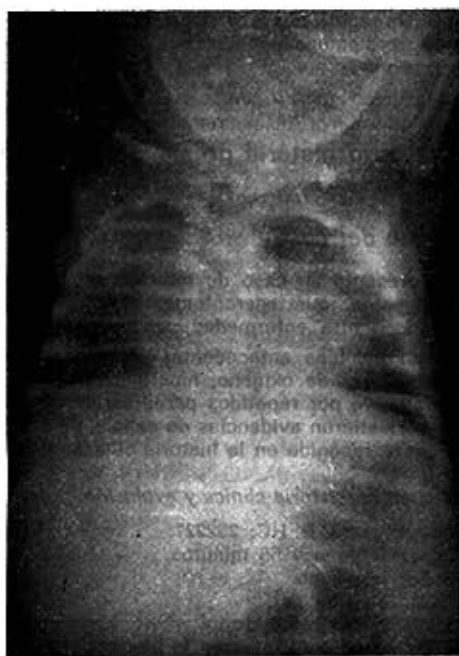

Figura 1. Cardiomegalia. Lesiones inflamatorias en el pulmón derecho.

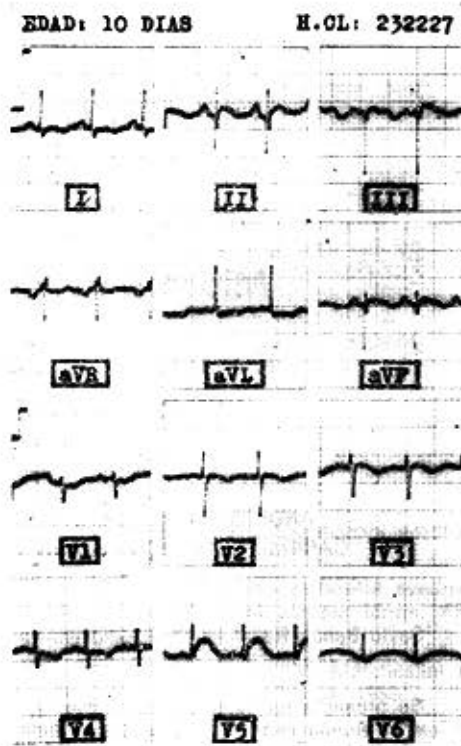


Gráfico. ECG muy patológico. Signos de sobrecarga auricular y ventricular izquierda. Fuertes corrientes de lesión, por desplazamiento positivo del segmento ST en D2, D3, AVF, V5 y V6.

Al tercer día, aparece ictero, el *distress* respiratorio se hace evidente. Se pone en fototerapia.

Al sexto día, presenta aspecto séptico, aumentando la coloración icterica, con abundantes secreciones bucofaríngeas. Se repite el coagulograma, el cual muestra trombocitopenia y CIV; se comienza tratamiento con heparina.

El estado del niño, continúa tomándose, apareciendo posteriormente a los 8 días, lesiones inflamatorias en el pulmón derecho y cardiomegalia (figura 1). Se toman FC: 180 x minuto, FR: 80 x minuto. Hepatomegalia de 4 a 5 cm rebasando el reborde costal. Se plantea insuficiencia cardíaca y se digitaliza. Aparece un soplo sistólico II/VI, en mesocardio, manteniéndose el *distress* respiratorio y el aspecto séptico. Se realiza ECG (gráfico), en el cual aparecen corrientes de lesión. A los 12 días presenta cianosis distal, aleteo nasal, polipnea, tiraje subcostal y el soplo ya descrito. Ese mismo día hace paro cardiorrespiratorio, se hacen maniobras de resucitación mecánicas y medicamen-

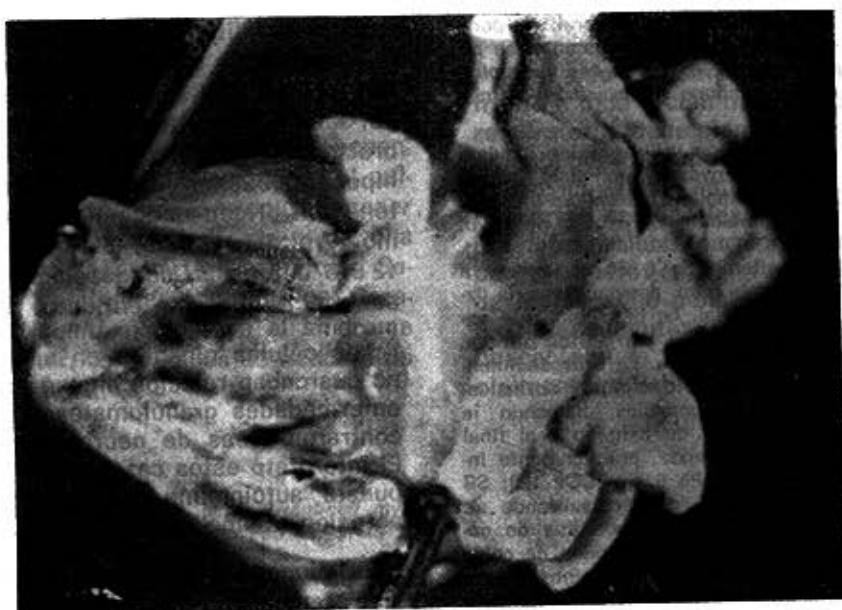


Figura 2. Lesiones de color carmelita rojizo, fueron encontradas en la pared del ventriculo izquierdo.

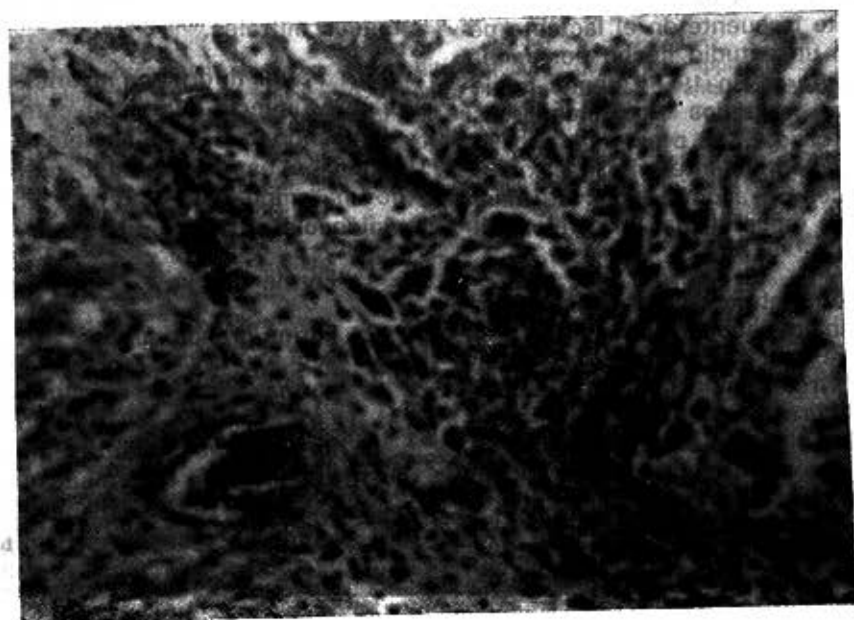


Figura 3. Areas de necrosis, con presencia de células gigantes y un infiltrado local por células redondas.

tosas. Se combate el edema cerebral, se pone en máquina a presión positiva constante, se recupera, aspecto grave, los paros cardiorrespiratorios se repiten y fallece en un cuadro de cianosis intensa.

Durante su estadía se utilizaron los siguientes antimicrobianos: pyopen, polimixín, gentamicina. Entre los complementarios se informó un hemocultivo contaminado y otro negativo. La Hg osciló entre 17,4 g a su ingreso, a 14,2 g. Los leucocitos variaron de 8 950 al ingreso a 18 100 posteriormente con desviación a la izquierda en el diferencial. La bilirrubina fue ascendiendo hasta llegar a 18, con 1,5 de directa. Cuento de reticulocitos 2,5%. La eritrosedimentación se mantuvo dentro de límites normales. Se practicaron 15 gasometrías, llamando la atención las altas cifras de oxígeno y al final un cuadro de acidosis mixta, prácticamente incompatible con la vida (Ph 6,88; PCO₂ 120; SB 15; BE -11,2). Se realizó necropsia, donde se comprobó el diagnóstico de miocarditis de células gigantes. Encontrándose lesiones de color carmelita rojizo en la pared del ventrículo izquierdo (figura 2). Áreas de necrosis, con presencia de células gigantes y de un infiltrado focal por células redondas (figura 3).

COMENTARIOS

La miocarditis aislada o idiopática, llamada también en ocasiones miocarditis de Friedler's es una condición relativamente frecuente en el lactante pequeño. En un estudio hecho por *Janett y colaboradores* en 1956,¹ donde pudieron realizar estudios virológicos, casi todos los casos eran producidos por virus, fundamentalmente el *Cosackie B*, que a veces se acompañaban de manifestaciones encefálicas (encefalomielitosis).

Posteriormente, se han publicado distintos trabajos sobre miocarditis, relacionándose casi todos ellos, con enfermedades virales específicas o inespecíficas.²⁻⁵ Ahora bien, cuando se encuentran células gigantes en el miocardio, se habla de miocarditis de células gigantes,^{6,7} y pueden dividirse en dos subgrupos, aquél en que se encuentra algún antecedente de enfermedad previa o cardíaca casi siempre granulomatosa (*Safir* 1960 *Forber y Usher* 1962) y la forma que pudiéramos llamar idiopática de células gigantes, sin relación al menos demostrable con ninguna otra enfermedad.

La miocarditis de células gigantes, se ha demostrado en las siguientes entidades: tuberculosis, histoplasmosis, sífilis, deficiencias vitamínicas, sarcoidosis, brucelosis, amiloidosis y reacciones de hipersensibilidad. Pero también puede tener un origen miogénico, como informó *Whitehead*, en una revisión de 12 815 autopsias, donde encontró 3 casos afectos de esta entidad.⁸

Las células gigantes en estos casos no guardaban relación alguna con otras enfermedades granulomatosas y se encontraron áreas de necrosis muscular. El interpretó estos casos como una respuesta autoinmune, secundaria a una agresión o daño muscular.

La miocarditis de células gigantes ha sido también informada como consecuencia por el uso de determinadas drogas (neomercazole).

Por último hay quien plantea que la miocarditis de células gigantes es una manifestación reumática, al encontrarse células gigantes en orejuelas auriculares izquierdas, en el curso de comisurotomías mitrales.

Friedler ha informado insuficiencia cardíaca y muerte súbita en esta entidad, planteando que no se trataba de una condición específica, sino el resultado de una amplia variedad de factores. Dividiéndola en tres grupos:

1. Forma difusa.
2. Forma granulomatosa.
3. Forma a células gigantes.

La forma difusa sería la menos frecuente, y ha sido informada en recién nacidos. Hasta 1956, se habían informado solamente 14 casos en la literatura mundial.^{9,10}

La Potter plantea por otro lado,² que la afección cardíaca es generalmente parte de una infección generalizada, pero en ocasiones puede presentarse

como un hecho aislado.¹¹ Por último la miocarditis de células gigantes, puede encontrarse también en ocasiones en el síndrome de Wegener, trastorno en que las lesiones granulomatosas se encuentran además en el miocardio, en el pulmón, y en el riñón.^{7,12} El propio Wegener sugiere, que este síndrome sería una variante de la poliarteritis nudosa. *Saphir*, en la Patología Cardíaca del Corazón de *Goculd*, no incluye el síndrome de Wegener, como causa de miocarditis granulomatosa.

CONCLUSIONES

Por todo lo anterior, creemos que frente a todo recién nacido, con *distress* respiratorio, debe plantearse entre otros diagnósticos la miocarditis, y practicarse de inmediato estudios destinados a descartar esta entidad. Y que frente a un patrón electrocardiográfico de miocarditis necrótica, con fuertes corrientes de lesión debe pensarse en miocarditis a células gigantes o granulomatosa, para buscar alguna afección de base potencialmente curable.

SUMMARY

Savio Benavides, A. et al. *Giant-cell myocarditis. A review of medical literature and report of a case.* Rev Cub Ped 49: 5, 1977.

A patient with giant-cell myocarditis which apparently did not bear any relation with a predisposing disease is presented. EKG depicting lesion currents and anatomicopathological studies which corroborated the clinical diagnosis are shown. This is an unfrequent and less known entity. In the face of a newborn with a respiratory distress syndrome, cardiomegaly detectable by x-rays and disturbed EKG, the possible presence of this affection should be bore in mind.

RESUME

Savio Benavides, A. et al. *Myocardite à cellules géantes. Révision de la littérature médicale et présentation d'un cas.* Rev Cub Ped 49: 5, 1977.

Les auteurs présentent un cas de myocardite à cellules géantes qu'apparemment n'avait aucun rapport avec d'autre maladie. On montre l'ECG avec des courants de lésion et des études anatomopathologiques qui confirment le diagnostic clinique. Cette entité est peu fréquente et peu connue. Les auteurs considèrent l'importance de penser à cette possibilité diagnostique, face à tout nouveau-né qui soit porteur de syndrome de difficulté respiratoire, et qui présente en plus une cardiomégalie qui puisse être détectée au moyen des Rx et de l'ECG pathologique.

РЕЗЮМЕ

Савио Бенавидес, А. и др. Миокардит с гигантскими клетками. Обзорные медицинские литературы и представление одного случая Rev Cub Ped 49:5,1977.

Представляется случай миокардита с гигантскими клетками, который очевидно не имел никакой связи с другой болезнью, вызвавшей это заболевание. Показывается электрокардиограмма с обычным поражением и анатомопатологические исследования, которые подчеркивают клиническую диагностику. Подобные случаи редки и плохо изучены. Принимается во внимание всё важное, что обязывает думать о диагностической возможности в случае любого новорожденного с синдромом расстройства дыхательного и кроме того у которого имеется кардиомегалия, обнаружившаяся с помощью радиологии и патологической электрокардиографии.

BIBLIOGRAFIA

1. *Bridgen, W.* Uncommon myocardial diseases. *Lancet* 11: 7007, 1179, Dic. 1957.
2. *Mc Cue, C. M.* Myocarditis in infancy. *Pediatrics* 21: 5, 710, mayo 1958.
3. *Janett, S. N. et al.* Myocarditis in the Newborn Infant. *J Pediat* 48: 1, 710, January 1956.
4. *Bridgen, W.* Uncommon myocardial diseases. *Lancet* 2: 7007, 1179, Dic. 1957.
5. *Bridgen, W.* Uncommon myocardial diseases. *Lancet* 2: 7008, 1244, Dic. 1957.
6. *Rab, S. M. et al.* Giant-Cell Myocarditis. *Lancet* 2: 7300, London, July 1963.
7. *Mc Crea, P. C.* Two unusual cases of giant cell. Myocarditis associated with Mitral Stenosis and Wegener's Syndrome. *Br Heart J* XXVI: 4, July 1964.
8. *Whitehead, R.* Isolated Myocarditis. *Br Heart J* 27: 230, 1965.
9. *Potter, E. L.* Pathology of the fetus and the infant. Year Book Medical Publishers Inc. 2da. edition, Chicago, 1962.
10. *Dilling, N. V.* Giant-Cell Myocarditis. *J Pathol Bact* 71: 295; 1956.
11. *Rossi, E.* Cardiopatías del lactante. *Editorial Científico Médica*. Pág. 333. 2da. ed. Barcelona.
12. *Stowens, D.* *Pediatrics Pathology*. The Williams and Wilkins. Co. Baltimore. Pag. 506. 1966.

Recibido: abril 16, 1977.

Aprobado: mayo 14, 1977.