

La angiografía carotídea en los gliomas de hemisferios cerebrales del niño

Por los Dres.:

JORGE GARCIA TIGERA* y ESPERANZA BARROSO GARCIA**

García Tigera, J.; E. Barroso García. *La angiografía carotídea en los gliomas de hemisferios cerebrales del niño*. Rev Cub Ped 52: 3, 1980.

Se estudian las angiografías carotídeas de 40 niños con gliomas de los hemisferios cerebrales, atendidos en el Instituto de Neurología y Neurocirugía de La Habana, durante un período de 16 años. Entre estos gliomas había 32 astrocitomas, 6 ependimomas y 2 oligodendrogliomas; predominaban los de mayor grado de malignidad. Los 35 exámenes efectuados fueron "patológicos" (100%); todos localizaron la lesión y 16 (45,7%) permitieron además sospechar su grado de malignidad. En 33 estudios observamos signos directos del tumor y en 35, signos indirectos.

INTRODUCCION

Cuando en 1927 el ilustre investigador portugués *Egáz Moniz* idea la angiografía cerebral utilizando yoduro sódico al 25% como medio de contraste, se abre una época de singular importancia en el campo del diagnóstico neurorradiológico. La posibilidad de visualizar en el sujeto vivo la situación anatómica de los vasos cerebrales y de estudiar con la introducción del seriógrafo, la dinámica de la circulación cerebral ha permitido un mejor conocimiento del estado del sistema nervioso de los pacientes en que se sospeche un tumor y ha ampliado considerablemente la posibilidad de diagnóstico de la lesión y sus caracte-

terísticas de situación, tamaño, circulación y en un número mayor de casos, ha permitido predecir su naturaleza histica.

La angiografía carotídea es una investigación de gran importancia en los pacientes en que se sospeche un proceso expansivo de los hemisferios cerebrales, ya que su valor diagnóstico, según los diferentes autores¹⁻⁷, oscila entre el 70 y el 90% de positividad.

*Krayenbühl*², en un análisis de 3 211 pacientes indica el porcentaje de exactitud del diagnóstico de los tumores supratentoriales en los diversos lóbulos del cerebro, en la siguiente forma: lóbulo temporal 93%, lóbulo frontal 87%, lóbulo parietal 79% y lóbulo occipital 76%.

MATERIAL Y METODO

Se estudian las angiografías carotídeas de 40 niños con gliomas de los

* Especialista de I grado en neurología. Instituto de Neurología y Neurocirugía de La Habana.

** Profesora de radiología. Jefa del departamento de radiología. Instituto de Neurología y Neurocirugía de La Habana.

CUADRO

HALLAZGOS ANGIOGRAFICOS

Exámenes efectuados	35
Positivos de enfermedad	35
Localizaron la lesión	35
Permitieron sospechar el grado de malignidad	16
	<i>No. de estudios</i>
<i>Signos Radiológicos</i>	
Signos directos	33
Desplazamiento de arterias y venas rodeando el tumor	26
Opacificación de vasos anormales ..	12
Fístula arteriovenosa	9
Zona avascular	6
Opacificación del tumor	5
Lentitud circulatoria tumoral	1
Signos indirectos	35
Desplazamientos vasculares localizadores	33
De hernia cingulada	30
Desplazamiento de la vena cerebral interna de la línea media	21
De hidrocefalia	10
De hernia temporal	10

Fuente: Instituto de Neurología y Neurocirugía. Ciudad de La Habana, 1978.

hemisferios cerebrales, atendidos en el Instituto de Neurología y Neurocirugía de La Habana durante un período de 16 años.

Entre estos gliomas había 32 astrocitomas, 6 ependimomas y 2 oligodendrogliomas; predominaron los de mayor grado de malignidad.

En todos los casos el diagnóstico de glioma se comprobó mediante el examen histopatológico de las muestras tomadas para biopsia durante el acto quirúrgico o del material de necropsia.

RESULTADOS

Las edades de nuestros pacientes fueron de 0 a 15 años. De ellos, 26 pertenecían al sexo masculino y 14 al femenino. Había 29 pacientes blancos, 5 negros y 6 mestizos.

Según podemos apreciar en el cuadro los 35 exámenes efectuados fueron positivos de la enfermedad (100%), todos localizaron la lesión y 16 (45,7%) permitieron además sospechar su grado de malignidad.

En 33 estudios observamos signos directos del tumor y en 35, signos indirectos, los que se muestran en el cuadro. En ninguno de nuestros casos se registraron complicaciones.

DISCUSION Y COMENTARIOS

Como sabemos, este examen no es inocuo, pues su ejecución puede acarrear para el paciente complicaciones que fluctúan desde molestias ligeras hasta la muerte⁹. Por consiguiente, es importante valorar cuidadosamente su indicación, que está limitada a los casos en que se sospeche un tumor hemisférico por los hallazgos clínicos, electroencefalográficos, de radiografía simple de cráneo o gammagrafía cerebral¹⁰.

La semiología angiográfica de estos procesos expansivos la realizamos basándonos en el estudio de los signos directos e indirectos determinados por la presencia del tumor.

Los signos directos son de una gran importancia diagnóstica y están basados en la demostración de una circulación anómala en el interior o alrededor de la masa tumoral, cuyas características proporcionan una información precisa sobre su tamaño y localización, así como datos acerca de su naturaleza histica permiten en particular sospechar su grado de malignidad.

Se ha señalado por algunos autores^{1,2,6,7}, que los glioblastomas se caracterizan por aparecer opacificados de forma muy heterogénea, con imagen de manchas policíclicas que corresponden a los focos necróticos y hemorrágicos

y por la presencia de vascularización anormal, con vasos arteriales y venosos de contorno irregular y calibres diversos, con el aspecto de vasos de neoformación, por pequeñas dilataciones aneurismáticas y fístulas arteriovenosas que predominan en la periferia de la lesión.

Los astrocitomas menos malignos se caracterizan, a su vez, por aparecer poco opacificados, especialmente en las zonas centrales y por la presencia frecuente de áreas avasculares de aspecto quístico, dibujadas en la arteriografía por vasos marginales de curso redondeado, irregularmente impregnados por la sustancia de contraste.

La presencia de vasos corticales, arteriales, venosos o ambos, vecinos a la lesión y deformados en arco concéntrico, que la delimitan sin que permitan predecir su grado de malignidad, se identifica también como un signo directo que localiza la lesión y permite determinar su tamaño.

Nosotros encontramos estos signos directos en 33 de los exámenes efectuados (91,4%), y los dividimos en 3 categorías:

1. Opacificación del tumor
2. Vascularización anormal tumoral
3. Desplazamiento de arterias y venas rodeando el tumor

La opacificación del tumor la observamos en forma de mancha en 5 estudios (figura 1). En 3 fue homogénea sin aparición de vasos anormales (2 astrocitomas grado III y 1 ependimoma grado III); en los 2 restantes (1 ependimoma grado III y 1 astrocitoma grado II), se acompañó este signo de vasos tumorales anormales con fístulas arteriovenosas. En el astrocitoma grado II la opacificación fue irregular, no homogénea, con áreas no opacificadas, como está señalado en relación con los focos necróticos.

Creemos que este signo indica la presencia del tumor y sus características pueden orientar en cuanto a su malignidad.

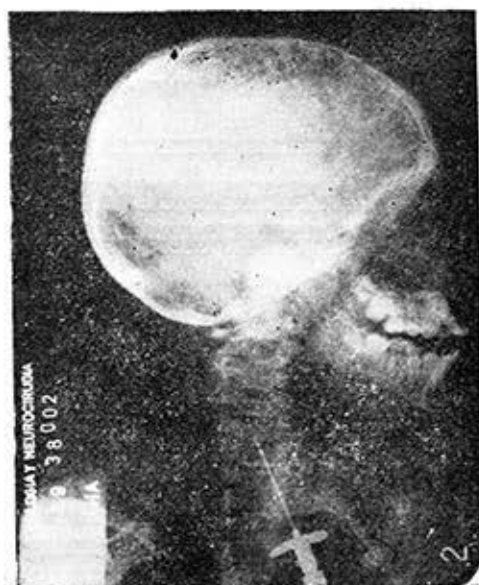

Figura 1. HC: 38002. Lesión tumoral frontal posterior, redondeada, de 5 cm de diámetro, que se tiñe tenue y homogéneamente (glioblastoma multiforme).

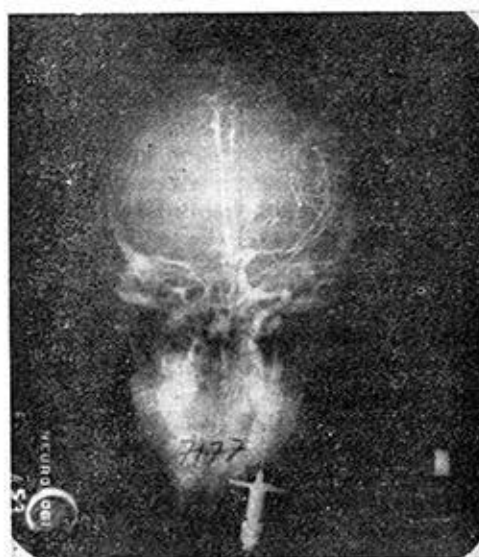

Figura 2. HC: 7177. Desplazamiento contralateral de la arteria cerebral anterior por hernia cingulada. Arteria cerebral media y sus ramas desplazadas hacia afuera. Ovillo de vasos de neoformación con fístulas arteriovenosas en la profundidad del hemisferio cerebral izquierdo (glioblastoma multiforme).

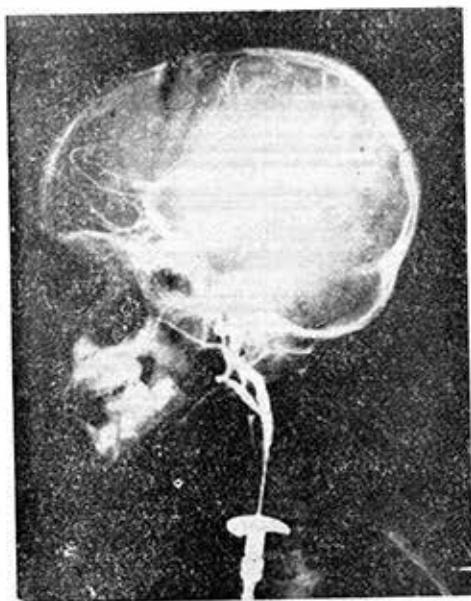


Figura 3. HC: 30289. Arteria callosa marginal y sus ramas frontales, forman un arco cóncavo hacia arriba y adelante, rodeando una lesión ocupativa frontal calcificada. La arteria cerebral media y sus ramas aparecen estiradas y desplazadas hacia abajo y atrás (ependimoma grado III).

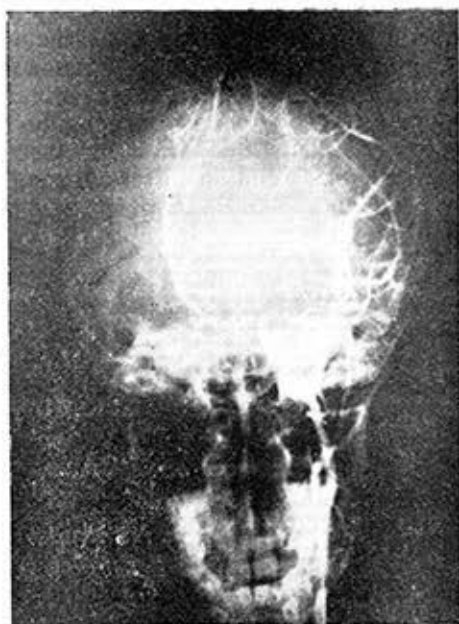

Figura 4. HC: 41589. Marcado desplazamiento en arco contralateral de la arteria cerebral anterior (astrocitoma grado II frontal izquierdo).

La siguiente categoría, la *vascularización anormal tumoral* la observamos en forma de vasos anormales intratumorales irregulares, neoformados en 12 estudios; en 9 de éstos había fístulas arteriovenosas (figura 2).

De estos 12 estudios, cuya vascularización sugería una lesión de alto grado de malignidad, 6 correspondieron a astrocitomas grados III-IV y 1 a un ependimoma grado III. Los 5 restantes fueron informados como astrocitomas o ependimomas con grados I o II de malignidad.

En estos últimos 5 casos el diagnóstico histopatológico fue realizado mediante el examen de las biopsias obtenidas durante el acto quirúrgico, por lo que pensamos que las mismas pudieron corresponder a zonas del tumor con menor grado de malignidad del que indicaban los hallazgos angiográficos.

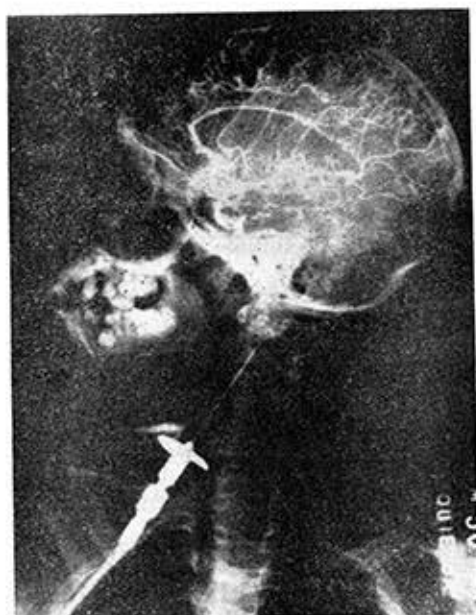

Figura 5. HC: 50102. Grupo silviano descendido en toda su extensión y aplanado. Las ramas corticales de la arteria cerebral media que salen en región frontal y parietal estiradas y separadas (oligodendroglioma grado III fronto parietal izquierdo).

El desplazamiento de arterias y venas rodeando el tumor, lo observamos en 26 estudios (74,2%), y fue de gran importancia localizadora en los procesos expansivos no vascularizados (figura 3).

Los signos indirectos, los encontramos en los 35 exámenes efectuados (100%). Estos son determinados por los desplazamientos vasculares y los divi-

dimos en: signos de hidrocefalia, en 10 estudios; signos de hernia temporal, en 10; signos de hernia cingulada en 30 (figura 4) y desplazamientos vasculares localizadores en 33 (figura 5), lo que demuestra la gran importancia de este último signo como localizador de la lesión, particularmente en ausencia de los signos directos del tumor.

SUMMARY

García Tigera, J.; E. Barroso García. *Carotid angiography in brain hemisphere gliomas in children.* Rev Cub Ped 52: 3, 1980.

Carotid angiographies of 40 children with brain hemisphere gliomas who were assisted at the Institute of Neurology and Neurosurgery of Havana during 16 years were studied. Among gliomas there were 32 astrocytomas, 6 ependymomas and 2 oligodendrogliomas. Those with a higher malignity prevailed. The 35 examinations performed were abnormal (100%), all localized the lesion and 16 (45,7%) also permitted the suspicious of malignity degree. Direct signs of tumor were evidenced in 33 studies, and indirect signs in 35.

RÉSUMÉ

García Tigera, J.; E. Barroso García. *L'angiographie carotidienne dans les gliomes des hémisphères cérébraux chez l'enfant.* Rev Cub Ped 52: 3, 1980.

Nous étudions les angiographies carotidiennes de 40 enfants porteurs de gliomes des hémisphères cérébraux, traités à l'Institut de Neurologie et de Neurochirurgie de La Havane, au cours d'une période de seize années. Parmi ces gliomes il y avait 32 astrocytomes, 6 épendymomes et 2 oligodendrogliomes; il y a eu une prédominance des tumeurs ayant un degré plus élevé de malignité. Les 35 examens réalisés ont été "pathologiques" (100%), tous ont localisé la lésion et 16 (45,7%) ont permis, en outre, de suspecter leur degré de malignité. Dans 33 études nous avons observé des signes directs de la tumeur et dans 35, des signes indirects.

РЕЗЮМЕ

Гарсия Тихера, Х.; Барросо Гарсия, Э. Каротидная ангиография при глиомах полушарий головного мозга у ребёнка. Rev Cub Ped 52: 3, 1980.

Осуществляется исследование каротидных ангиографий 40 детей, страдающих глиомой полушарий головного мозга и которые были лечимы в Институте Неврологии и Неврохирургии города Гавана в течении 16-летнего периода. Среди общего числа - глиом имели место 32 астроцитомы, 6 эпиндиом и 2 олигодендроглиомы; преобладание было в большой степени злокачественности, 35 проведённых обследований были "патологическими" (100%) все локализовали поражение и 16 (45,7%) позволили кроме того подозревать степень их злокачественности. В 33 обследованиях мы наблюдали непосредственные признаки опухоли и в 35, косвенные признаки.

BIBLIOGRAFIA

1. *Decker, K.* Clinical Neuroradiology. Mc Grow-Hill Book Co. New York, 1966.
2. *Krayenbuhl, H.A.; M.G. Yasargil.* Cerebral Angiography London, Butterworth and Co., 1968.
3. *Odom, G.L. et al.* Brain Tumors in Children. Clinical Analysis of 164 Cases. Pediatrics 18: 856-869, 1956.
4. *Peterson, H.O.* Reliability and Limitation of X-Ray Diagnosis of Intracranial Neoplasms. Am J Surg 93: 941-945, 1957.
5. *Raimondi, A.J.* Pediatric Neuroradiology. Philadelphia, W. B. Saunders Co., 1972.
6. *Sole-Llenas, J.; A. Wackenheim.* Diagnóstico neurorradiológico. Barcelona, Ediciones Torray, S.A., 1967.
7. *Taveras, J.M.; E.H. Wood.* Diagnosis Neuroradiology. The Williams and Wilkins Co., Baltimore, 1964.
8. *Field, J.R. et al.* Complications of Cerebral Angiography in 2 000 Consecutive Cases. J Neurosurg 19: 775-781, 1962.
9. *New, P.F.* Carotid Angiography in the Localization of Supratentorial Neoplasms and Hamartomata. Radiology 72: 35-41, 1959.
10. *Barroso, E.* Estudios neurorradiológicos. Metodología de trabajo en el Instituto de Neurología y Neurocirugía.

Recibido: julio 30, 1979.

Aprobado: octubre 22, 1979.

Dr. *Jorge García Tigera*
Hospital Neurológico
29 y D. Vedado
Ciudad de La Habana.