

Manifestaciones radiológicas de la artritis reumatoide juvenil

Por los Dres.:

ANDRES SAVIO BENAVIDES*, SALVADOR PERAMO GOMEZ,** CARIDAD LORENZO***,
RENE LLAPUR MILIAN**** y BELKIS VAZQUEZ RIOS*****

Savio Benavides, A. y otros. *Manifestaciones radiológicas de la artritis reumatoide juvenil*.
Rev Cub Ped 53: 2, 1981.

Se estudian 50 pacientes que presentan artritis reumatoide juvenil y se destaca la importancia que para el diagnóstico tienen las manifestaciones radiológicas. Estas manifestaciones son divididas en dos grupos: alteraciones óseas y de los tejidos periarticulares, y alteraciones viscerales. Se describen los hallazgos encontrados, comparándolos con otros estudios similares. Las alteraciones óseas con un patrón evolutivo bastante regular (osteoporosis, precedida casi siempre de aumento de partes blandas, destrucción ósea y finalmente anquilosis y deformidad). Las manifestaciones viscerales más frecuentes fueron la pericarditis (8% de los casos) y el daño miocárdico, acompañados menos frecuentemente de reacción pleural.

La artritis reumatoide juvenil es una entidad relativamente frecuente en el niño, pero su reconocimiento es difícil, dado que su diagnóstico es eminentemente clínico.

Se han formulado numerosos criterios para el diagnóstico de esta afección y es precisamente esta diversidad de criterios la mejor evidencia de su escaso valor.¹⁻⁴

Por todo lo anterior tratamos de buscar algún elemento complementario que

apoyara de forma importante la sospecha clínica y llegamos a la conclusión de que era la radiología quien ofrecía las mejores posibilidades.

Las manifestaciones radiológicas de la artritis reumatoide juvenil no son estáticas, sino consustanciales al proceso de la enfermedad y fiel reflejo de su actividad clínica. Sirve además como elemento pronóstico del grado de invalidez residual y como guía al tratamiento fisiológico y de rehabilitación.⁵

MATERIAL Y METODO

Se estudiaron 50 casos de pacientes con artritis reumatoide juvenil, de acuerdo con los criterios recomendados por *Sánchez Veiga y colaboradores*.² A todos los pacientes se les practicó un examen óseo al inicio de la enfermedad y otros evolutivos, cuyo tiempo fue variable según las características individuales de cada caso.

* Jefe del departamento de cardiología del Hospital infantil "William Soler", San Francisco No. 10112, Altahabana, Habana 8, Cuba.

** Cardiólogo del hospital infantil docente "William Soler".

*** Especialista de I grado en pediatría. Hospital infantil docente "William Soler".

**** Instructor de la Facultad de Medicina No. 2 ISCH-H.

***** Jefe del departamento de radiología del hospital infantil docente "William Soler".

CUADRO I

HALLAZGOS RADIOLOGICOS EN 50 PACIENTES CON ARTRITIS REUMATOIDE

Osteoporosis	41 (82%)
Retraso en la edad ósea	34 (64%)
Deformidades óseas	15 (30%)
Aumento de los cóndilos femorales	11 (22%)
Disminución de los espacios articulares	9 (18%)
Fusión de los cuerpos vertebrales	4 (8%)
Imágenes quísticas	1 (2%)

El estudio radiográfico contempló además un telecardiograma y estudio selectivo de la columna cervical, por la importancia que las alteraciones de este segmento tienen en el niño. A continuación señalamos los resultados obtenidos.

RESULTADOS OBTENIDOS

El hallazgo más frecuente fue la osteoporosis con el 82% (41/50) de los casos, acompañado frecuentemente en mayor o menor grado, de aumento de las partes blandas periarticulares.

En segundo lugar encontramos retardo en la edad ósea, hecho éste que cobra en el niño su mayor valor y que encontramos en el 64% de nuestros pacientes (32/50).

Deformidades óseas se comprobaron en el 30% (15/50) y llamó la atención la alta frecuencia con que se detectó aumento de los cóndilos femorales referido en el 22% de los casos (11/50).

La disminución de los espacios articulares fue informada en el 18% de la serie estudiada (9/50) y por último la fusión de los cuerpos vertebrales de C1 a C5, que si bien es cierto que se encontró en un número relativamente bajo de casos, 8% (4/50), tiene un indudable valor diagnóstico.

Por último, imágenes de quistes óseos se encontró solamente en 1 de los 50 niños sometidos a estudio (cuadro I).

CUADRO II

TOPOGRAFIA DE LAS LESIONES ARTICULARES EN 50 PACIENTES ESTUDIADOS

Pequeñas articulaciones de la mano	22 (44%)
Rodillas	18 (36%)
Tobillos	17 (34%)

CUADRO III

MANIFESTACIONES VISCERALES EN 50 PACIENTES CON ARTRITIS REUMATOIDE

Cardiomegalia	7 (14%)
Pericarditis	4 (8%)
Pleuritis	1 (2%)

En cuanto a los segmentos óseos afectados más frecuentemente aparece en primer lugar la toma de las pequeñas articulaciones de la mano con el 44% (22/50).

Las rodillas en segundo lugar con el 36% (18/50) y por último los tobillos con el 34% (17/50) (cuadro II).

En cuanto a las manifestaciones viscerales se constató cardiomegalia en el 14% (7/50) de los pacientes, pericarditis en el 8% (4/50) y pleuritis en el 2% (1/50), que regresaron en un tiempo variable entre 1 a 3 semanas con tratamiento esteroideo (cuadro III).

DISCUSION

Como observamos, las manifestaciones radiológicas de la artritis reumatoide son muy frecuentes y proteiformes.

Para detectarlas en su totalidad es necesario practicar vistas especiales, haciendo hincapié en el estudio de la columna vertebral. La exploración radiográfica junto al estudio clínico del paciente constituyen según algunos autores⁶ las bases fundamentales en que descansa la conclusión diagnóstica de la enfermedad.

En las articulaciones interfalángicas se observan erosiones que predominan en el lado distal y cabezas de los metacarpianos.

Las articulaciones metacarpofalángicas muestran a menudo desviación cubital dando lugar a la "mano en ráfaga".

En la muñeca suelen observarse erosiones y estrechamientos al nivel de la articulación radiocarpiana (figura 1).

En el codo se observan osteoporosis y lesiones destructivas, acompañadas en ocasiones de anquilosis (figura 2).

Las rodillas muestran aumento de tamaño de los cóndilos femorales, osteoporosis, estrechamiento del espacio articular, erosiones óseas y finalmente anquilosis (figura 3).

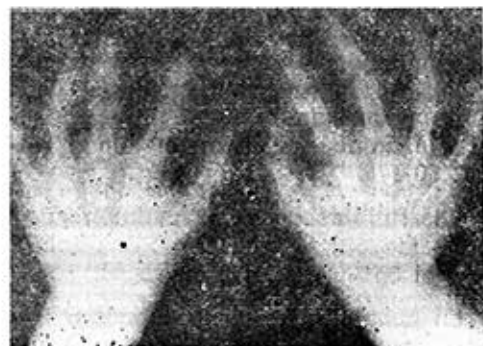


Figura 1. Obsérvese la desviación cubital de la articulación metacarpofalángica y el estrechamiento de los espacios articulares de las articulaciones interfalángicas distales y proximales.

En algunos casos se ha informado la presencia de bandas radiotransparentes en las metafisis similares a las que se observan en niños con leucemia.

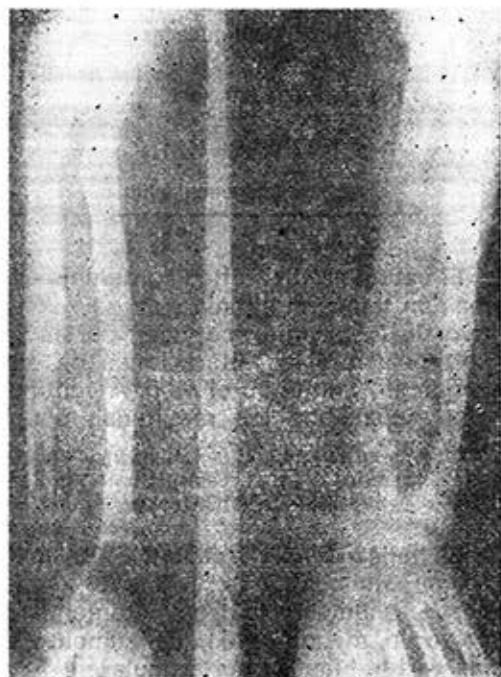

Figura 2. Radiografía que muestra osteoporosis del extremo inferior del cúbito y del radio con anquilosis de la articulación del codo.

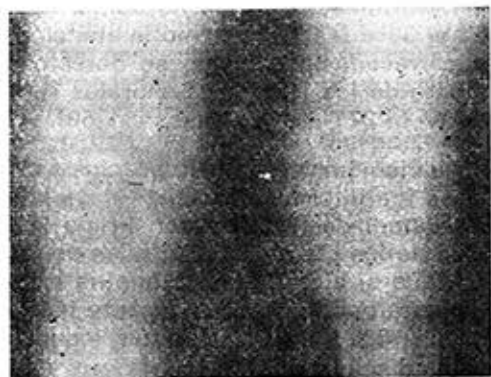


Figura 3. Agrandamiento de los cóndilos femorales y osteoporosis de la articulación de la rodilla.

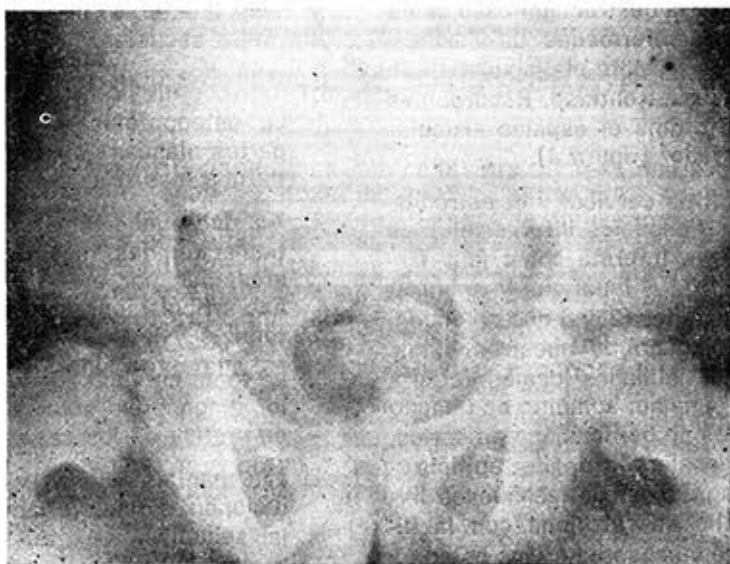

Figura 4. Obsérvese la destrucción de la cabeza femoral derecha con conservación del espacio articular.

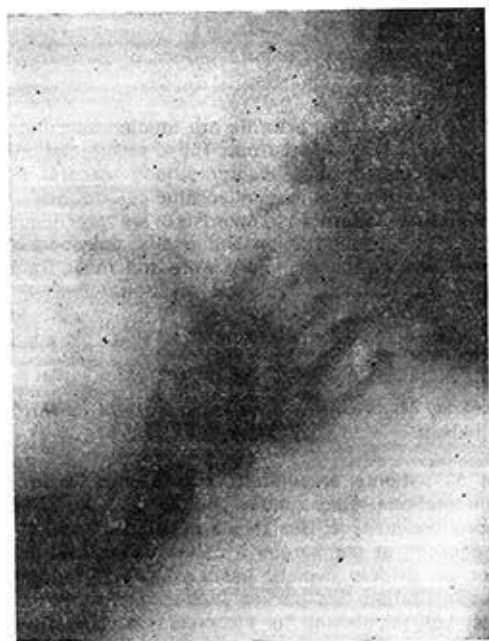


Figura 5. Vista que permite observar la fusión de los arcos vertebrales C2 y C3.

En la cadera la destrucción ósea suele recordar a la enfermedad de Perthes, siendo muy importante el diagnóstico diferencial con esta entidad. Recordemos que en esta última el espacio articular está conservado³ (figura 4).

La espondilitis cervical y el estrechamiento de los espacios intervertebrales de C1 a C6 se informa como muy frecuente (figura 5) al igual que la subluxación atlantoaxoidea (25%) que no encontramos en ninguno de nuestros niños. Entre las anomalías locales del crecimiento se señalan: aumento de tamaño de los centros de osificación epifisarios, maduración acelerada de las epífisis y aumento longitudinal de los huesos largos; todo ello se relaciona con la hiperemia que se observa en los estadios iniciales de la enfermedad.

En cuanto a las manifestaciones viscerales, generalmente son autolimitadas, responden al tratamiento de base

y desaparecen a las pocas semanas sin dejar secuelas.

CONCLUSIONES

1. La osteoporosis y el aumento de partes blandas constituyeron los hallazgos más frecuentes.
2. Aunque puede tomarse cualquier articulación, las más frecuentemente afectadas por orden fueron: pequeñas articulaciones de las manos, las rodillas y los tobillos.
3. La toma cervical aunque de gran valor diagnóstico sólo la encontramos en un 8% de los casos.
4. Las manifestaciones viscerales evolucionan satisfactoriamente sin dejar secuelas.
5. En los estadios finales fue un patrón casi constante: la osteoporosis, la disminución del espacio articular, la subluxación, los cambios erosivos, la anquilosis y deformidad.

SUMMARY

Savio Benavides, A. et al. *Radiological manifestations of juvenile rheumatic arthritis*. Rev Cub Ped 53: 2, 1981.

Fifty patients with juvenile rheumatic arthritis are studied, and importance of radiological manifestations for diagnosing it is pointed out. These manifestations are divided into two groups: bone and periarticular tissues disorders, and visceral disorders. The findings found are described, comparisons with similar studies are made. Bone disorders with not a little regular evolutive pattern (osteoporosis), are preceded almost always by an increase of soft portions, bone destruction and finally, ankylosis and deformity. Pericarditis (8% of the cases) and myocardic injury were the most frequent visceral manifestations, less frequently accompanied by pleural reaction.

RESUME

Savio Benavides, A. et al. *Manifestations radiologiques de l'arthrite rhumatoïde juvénile*. Rev Cub Ped 53: 2, 1981.

Les auteurs étudient 50 patients présentant arthrite rhumatoïde juvénile et soulignent l'importance des manifestations radiologiques pour le diagnostic. Ces manifestations sont groupées en: altérations osseuses et des tissus périarticulaires; et altérations viscérales. Les troubles sont décrites et comparées à celles d'autres études similaires. Les altérations osseuses avec un modèle évolutif assez régulier (ostéoporose), sont précédées presque toujours d'augmentation des parties molles, destruction osseuse et finalement, ankylose et déformité. Les manifestations viscérales les plus fréquentes ont été la péricardite (8% des cas) et le dommage myocardique, accompagnées moins fréquemment de réaction pleurale.

РЕЗЮМЕ

Савио Бенавидес, А. и др. Радиологические манифестации ху венильного ревматического артрита. Rev Cub Ped 53: 2, 1981.

Были обследованы 50 пациентов, страдающих ху венильным ревматическим артритом. В работе подчёркивается значение, которое имеет для постановки диагноза радиологические манифестации. Эти манифестации классифицируются на две группы: костные поражения и поражения периартикулярных тканей. В настоящей работе описываются обнаруженные при проведении обследования находки которые сравниваются с находками, обнаруженными при проведении других похожих обследований. Костные поражения с эволюционным патроном довольно относительным (остеопороз, которому почти всегда предшествуют расширения мягких частей, разрушение костей и в заключении анкилоз и деформация). Наиболее частыми манифестациями висцеральными были следующие: перикардит (8% из всех случаев) и поражение миокарда, сопровождавшиеся менее частыми плевральными реакциями.

BIBLIOGRAFIA

1. *Bremer, E. J., Jr.* Juvenile rheumatoid arthritis. Major problems in clinical pediatrics Series. Philadelphia, W. S. Saunders Co., 1970.
2. *Sánchez Veiga, F. y otros.* Artritis reumatoide en el niño: I diagnóstico. Rev Cub Ped 48: 685, 1976.
3. *Sury, B.* Rheumatoid arthritis in children: A clinical study. Munksgaard Publishers, Copenhagen, Denmark, 1952.
4. *Ansell, B. M.; E. G. Bywaters.* Diagnosis of "probable" still's disease and its outcome. Ann Rheum Dis 21: 253, 1962.
5. *Engleman, E. P.* Conservative management of rheumatoid arthritis. 52 (3): 669-702, May, 1968.
6. *Lombas, G. M.; y otros.* Artritis reumatoide. Serie: Información de Ciencias Médicas. CNICM No. 19, 1974.
7. *Mantel, W.* Radiologic manifestation of rheumatoid arthritis with particular reference to hands, wrist and foot. Med Clin 52 (3): 655-665, 1968.

Recibido: septiembre 21, 1980.

Aprobado: octubre 11, 1980.

Dr. *Andrés Savio Benavides*
Hosp. Infantil "William Soler"
San. Fco. No. 10 112, Altahabana
Habana 8.