

Nesidioblastosis, hipoglicemia y muerte súbita

Por los Dres:

NESTOR ACOSTA TIELES* y MIRIAM NOTARIO RODRIGUEZ**

Acosta Tiele, N.; M. Notario Rodriguez. *Nesidioblastosis, hipoglicemia y muerte súbita*. Rev Cub Ped 53: 6, 1981.

Se realiza el análisis de tres fallecidos por muerte súbita en quienes se comprueba la nesidioblastosis; se realiza una revisión de la entidad y se compara con los hallazgos obtenidos, así como también se realizan sugerencias para tratar de realizar un diagnóstico precoz y el tratamiento adecuado en la etapa neonatal.

INTRODUCCION

El estudio sistemático de los pacientes que fallecen bruscamente o en corto período de tiempo sin causa aparente y que se denomina muerte súbita, nos ha permitido conocer y estudiar en profundidad las causas de ésta y aun más, observar la mayor o menor incidencia de una determinada enfermedad en los diferentes grupos de edades.

Este trabajo tiene como objetivo describir las alteraciones pancreáticas observadas en tres fallecidos por muerte súbita y que se corresponden con la entidad denominada nesidioblastosis, descrita ya por otros autores.^{1,2}

MATERIAL Y METODO

Se realizó el análisis de las necropsias de estos niños menores de 2 meses, así como su asociación con algunos datos clínicos y de laboratorio.

RESULTADOS

Todos los niños eran menores de 2 meses, y del sexo masculino.

La muerte sobrevino en el hogar en horas de la madrugada en dos de los niños; y el tercero, a pocas horas de su llegada al cuerpo de guardia del hospital (cuadro I).

El estado nutricional en todos era normal valorando peso, talla, según tablas de *Stuart y Stevenson* y la clasificación de *Waterlow*.

Los síntomas clínicos observados fueron: vómitos, cianosis generalizada, y en uno de ellos se asociaron convulsiones a los vómitos.

Los valores de glicemia muy bajos en dos y en el otro, aunque normal, debe señalarse que se administró dextrosa endovenosa momentos antes de morir; éste fue el que falleció en el cuerpo de guardia (cuadro II).

La madre de uno de los niños refirió la pérdida de otro hijo de forma súbita y a la misma edad.

En los hallazgos anatomopatológicos se observaron alteraciones del páncreas que se correspondían con nesidioblastosis, así como degeneración grasa del hígado (figuras 1 y 2).

* Profesor asistente. Instituto Superior de Ciencias Médicas. Universidad de La Habana.

** Especialista de I grado en pediatría.

CUADRO I

Caso	Edad (días)	Sexo	Lugar de defunción
No. 1	30	Masculino	Hogar
No. 2	33	Masculino	Hospital
No. 3	60	Masculino	Hogar

CUADRO II

Caso	Síntomas	Glicemia	Estado nutricional
No. 1	Vómitos	0,4 MG%	Normal
No. 2	Vómitos Convulsiones	90 MG%*	Normal
No. 3	Cianosis interna	10,5 MG%	Normal

* Se administró glucosa por vía EV.

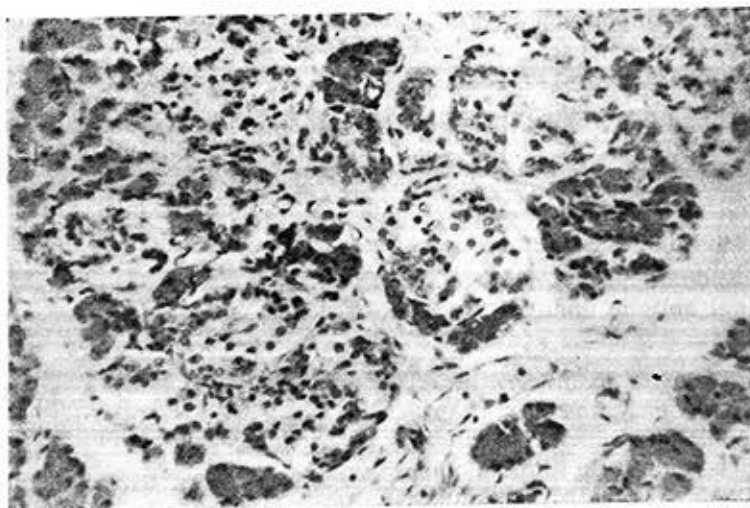


Figura 1. Imagen histológica de un niño de 60 días (caso No. 3) con hiperplasia de los islotes del páncreas.

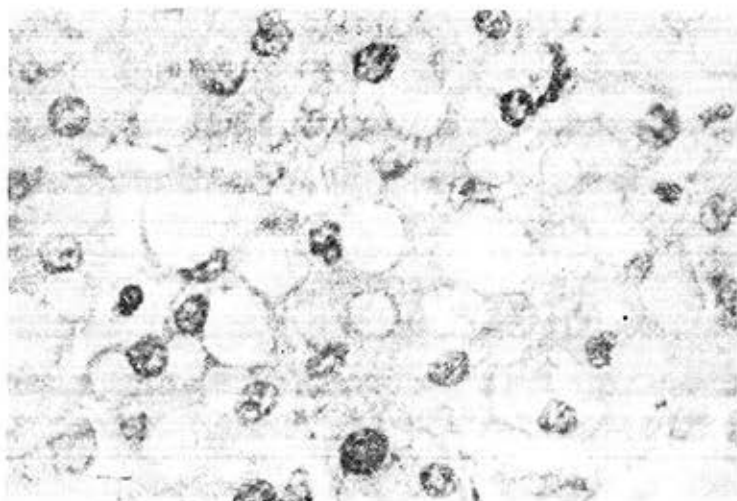


Figura 2. Degeneración grasa del hígado.

DISCUSION Y CONCLUSIONES

El termino "nesidioblastosis" está dado por una alteración en la histología normal del páncreas que consiste en la proliferación difusa de los islotes que incluye todos los tipos de células, y caracterizado por su desorganización. De forma esquemática los hallazgos para catalogar esta entidad son:²

1. Hipertrofia e hiperplasias de los islotes de Langerhans.
2. Desorganización de la estructura de los islotes que incluyen células de los islotes simples o distribuidas en el parénquima exocrino.
3. Variación en el tamaño de las células de los islotes.
4. Proliferación de nuevos islotes partiendo del epitelio ductular de los conductos.

Esta entidad ha sido descrita asociada a otras enfermedades, como el síndrome Zollinger-Ellison,² síndrome de Beckwith-Wiedemann,⁷ en niños con fibrosis quística,¹ en pacientes con adenomatosis múltiple.²

En los últimos años se ha descrito como de carácter familiar, en gemelos¹ o en hermanos,² y se le atribuye una he-

rencia recesiva autosómica.² También se ha observado en pacientes que fallecen súbitamente.⁸

Desde el punto de vista clínico sus síntomas y signos son variables, desde las formas leves o asintomáticas hasta las formas graves de hipoglicemia resistente a tratamiento en el neonato, cuadro este último más importante; también se ha descrito retraso mental en los sobrevivientes.^{2,6,9}

Se han tratado de asociar estas manifestaciones a un exceso en la producción de insulina, pero no ha sido comprobado totalmente y los valores de ésta son oscilables; casi todos los autores coinciden en que la desorganización difusa influye en otras hormonas, como glucagón y somatostatina, encontrándose éstas en déficit.^{2,6}

Algunos asocian la intensidad de la enfermedad con el grado de desorganización y alteraciones hísticas.²

En nuestros pacientes se cumple el principio de la grave hipoglicemia en dos de ellos, y en uno parece haber un carácter familiar, así como un dato curioso: se constata alteración hepática que no ha sido informada, aunque en tres de los

pacientes descritos de dos familias que sobrevivieron se observó hepatomegalia.

Nuestros pacientes se encuentran en el grupo que fallece súbitamente y en edades muy tempranas de la vida.

Ello nos obliga a reflexionar que fren-

te a un paciente de la etapa neonatal con hipoglicemia resistente a tratamiento, debemos sospechar la nesidioblastosis, ya que actualmente se trata de una enfermedad que aplicando medidas clínicas y quirúrgicas puede ser curable.^{1,2,9}

SUMMARY

Acosta Tieves, N.; M. Notario Rodriguez. *Nesidioblastosis, hipoglicemia and sudden death.* Rev Cub Ped. 53: 6, 1981.

The analysis of three individuals deceased by sudden death to whom nesidioblastosis was verified is carried out. A review of the entity is performed and it is compared with the findings obtained and suggestions are also made in order to realize an early diagnosis and a proper treatment of the disease at neonatal stage.

RESUME

Acosta Tieves, N.; M. Notario Rodriguez. *Nesidioblastose, hypoglycémie et mort subite.* Rev Cub Ped 53: 6, 1981.

Il s'agit de l'analyse de trois patients décédés par mort subite chez lesquels il a été constaté une nesidioblastose. Une revue est faite de l'entité, et les constatations sont comparées avec les trouvailles obtenues. Des suggestions sont faites en vue d'essayer de réaliser le diagnostic précoce et le traitement adéquat pendant l'étape néonatale.

РЕЗЮМЕ

Акоста Тъелес, Н.; М. Нотарио Родригес. Несидиобластоз, ги поглициемија и скоропостижна смрт. *Rev Cub Ped 53: 6, 1981.*

В настоящей работе говорится о проведении исследования трёх умерших, смерть которых произошла неожиданно и у которых был обнаружен несидиобластоз. Проводится изучение заболевания, а также осуществляется сравнение обнаруженных находок, кроме того даются рекомендации по вопросам лечения и ранней постановке диагноза и соответствующего лечения на неонатальном этапе.

BIBLIOGRAFIA

1. Wood, P. C. et al. Idiopathic hypoglycemia in infants with morphological evidence of nesidioblastosis of the pancreas. *Arch Dis Child* 51: 528, 1976.
2. Schwartz Stanley, S. et al. Familial nesidioblastosis. Severe neonatal hypoglycemia in two families. *J Pediatr* 95: 44, 1979.
3. Hirsche Harry, J. et al. Hypoglycemia of infancy and nesidioblastosis. Studies with somatostatin. *Engl J Med* 296 13, 1977.
4. Dahms, B. B.; B. M. Lippe. The occurrence in a neonate of a pancreatic adenoma with nesidioblastosis in the tumor. *Am J Clin Pathol* 65: 462, 1976.
5. Vance, J. E.; R. W. Stoll. Familial nesidioblastosis as type predominant manifestation of multiple endocrine adenomatosis. *Am J Med* 52: 211, 1972.
6. Heitz, P. V. Xoppel 6 Nesidioblastosis: Type pathologic nasie of persistent hyperinsuline-

mie. Hipoglycemia in infants. *Diabetes* 26: 632, 1977.

7. *Maccof, D. A.* Nesidioblastosis in Beckwith syndrome. *J Pediatrics* 86: 647, 1975.

8. *Aynsley Caneen, A.* Adverted sudden neona-

tal death due to pancreatic nesidioblastosis. *Lancet* (8063): 550, 1978.

9. *Thomas, C. G. Jr.; L. E. Onderwod.* Neonatal and infantile hypoglycemia due to insulin excess. New aspect of diagnosis in surgical management. *Ann Surg* 185: 505, 1977.

Recibido marzo 31, 1981.

Aprobado: mayo 19, 1981.

Dr. *Néstor Acosta Tíeles*

Hosp. "Ángel A. Aballí"

Carretera de Arroyo Naranjo, Km 7½

Ciudad de La Habana.