

HOSPITAL PEDIATRICO DOCENTE "DR. ANGEL A. ABALLI"

## Lupus Eritematoso diseminado en el niño

Por los Dres:

ESTHER CABRERA BENITEZ,\* MIRIAM NOTARIO RODRIGUEZ\* y  
NESTOR ACOSTA TIELES\*\*

Cabrera Benítez, E. y otros. *Lupus eritematoso diseminado en el niño*. Rev Cub Ped 53: 6, 1981.

Se revisan en los archivos de cuatro hospitales pediátricos docentes de Ciudad de La Habana las historias clínicas modificadas con el diagnóstico de LED. Se analizan los síntomas y signos de esta enfermedad en el niño y se comparan nuestros resultados con los obtenidos por otros autores; se observa que en nuestra serie los pacientes presentaron los síntomas y signos descritos, que predominaron en el sexo femenino y en la edad escolar. Se concluye que la presencia de la glomerulonefritis lúpica comporta un pronóstico grave para la vida del paciente, y que la insuficiencia renal es la causa más frecuente de la muerte.

"El hecho de que un organismo deje de reconocer a los componentes de sus tejidos como propios y los trate como si fueran cuerpos extraños, formando anticuerpos para ellos, constituye una paradoja inmunológica de considerable interés biológico. Las personas afectadas muestran extraordinaria tendencia a la formación de anticuerpos, lo que se traduce clínicamente por el carácter generalizado de la sintomatología, por lo que constituye el lupus eritematoso diseminado (en lo adelante lo designaremos con la sigla LED) el prototipo de esta enfermedad".<sup>1</sup> Al igual que la periarteritis nudosa, la dermatomiositis y la esclerodermia, se incluye entre las enfermedades colágenas clásicas; este término "colagenosis" fue introducido por *Klemperer* (citado por *García*),<sup>2</sup> y el mo-

tivo de esta denominación fue el hecho de que en todas existía la presencia de sustancia fibrinoide en la fibra colágena del tejido conjuntivo. En estudios posteriores se ha demostrado que la colágena está lesionada, pero es sobre la sustancia fundamental donde reside la lesión propia de estas afecciones, por lo cual algunos autores recomiendan el término de "enfermedades de la sustancia fundamental o conectivopatías".

Teniendo presente lo expresado, nos parece importante realizar una revisión de esta enfermedad en la edad pediátrica.

### MATERIAL Y METODO

Se revisan en los archivos de cuatro hospitales pediátricos docentes de Ciudad de La Habana, las historias clínicas codificadas con el diagnóstico de LED, comprendidas en un período de 3 años (1967-1974).

\* Especialista de I grado en pediatría.

\*\* Profesor de anatomía patológica de la Facultad No. 2.

Para llegar al diagnóstico de LED seguimos los criterios de la American Rheumatic Association,<sup>3,4</sup> la cual establece 14 manifestaciones, que son:

1. Eritema facial
2. Lupus discoide
3. Fenomeno de Raynaud
4. Alopecia
5. Fotosensibilidad
6. Ulceras bucales o nasofaríngeas
7. Artritis sin deformidad
8. Célula LE
9. Pruebas serológicas positivas falsas crónicas
10. Proteinuria profusa
11. Cilindros celulares
12. Uno o más de los siguientes procesos:
  - a) pleuritis
  - b) pericarditis

13. Uno o más de los siguientes:
  - a) psicosis
  - b) convulsiones
14. Uno o más de los siguientes:
  - a) leucopenia
  - b) anemia hemolítica
  - c) trombocitopenia

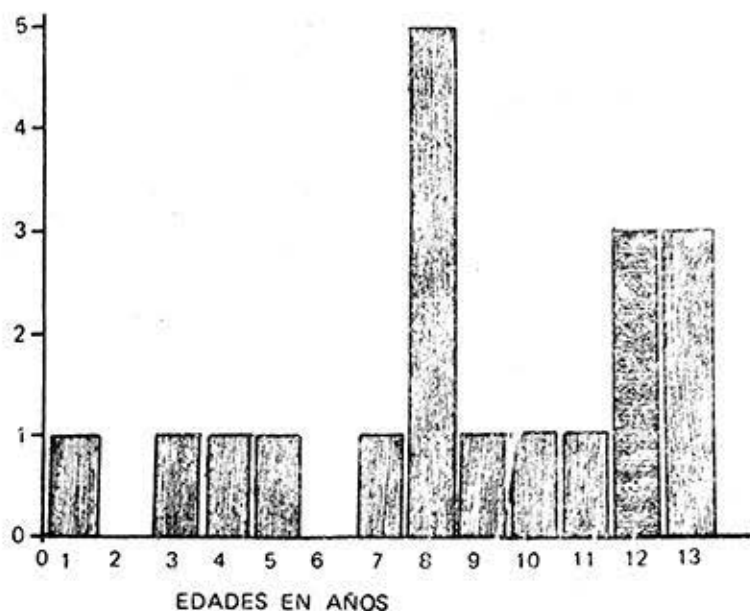
La presencia de cuatro o más manifestaciones señaladas en cualquier periodo de la enfermedad es diagnóstico de LED.

En nuestros casos se recopilan y analizan los siguientes datos:

- distribución por edad y sexo
- síntomas y signos más frecuentes
- hallazgos más frecuentes en el laboratorio
- síntomas cardinales de afectación renal

Para la clasificación de la lesión histica renal seguimos los criterios de *Pol-lak y Pirani*.<sup>5</sup> El material se obtuvo por

Gráfico 1  
DISTRIBUCION POR EDADES  
CASOS



la punción renal en aquellos pacientes en quienes fue posible realizar dicho proceder.

## RESULTADOS

Como se observa en el gráfico 1, predomina en el grupo de edad de 8-14 años, siendo infrecuente por debajo de esta edad.

Con respecto al sexo, hubo predominio del femenino (89,9%) sobre el masculino (10,1%).

### Síntomas y signos

Fue frecuente la fiebre que se presentó en 100% de los pacientes, por lo que fue el síntoma más común al inicio de la enfermedad (gráfico 2).

Las manifestaciones articulares siguen en orden de frecuencia (94,7%), y se presentaron también frecuentemente como síntoma inicial.

El examen en alas de mariposa se presentó en el 78,9% de los enfermos. También vemos que la artritis fue síntoma común. Las demás manifestaciones fue-

ron halladas según lo descrito por otros autores.

De los 19 pacientes, 15 presentaron manifestaciones renales al inicio de la enfermedad; 8 en la evolución de ésta; y en 6 pacientes no se constataron síntomas ni signos de afección renal en el momento de la revisión.

A 11 pacientes se les realizó biopsia renal, así como estudio de la función renal, y se obtuvieron los resultados que se muestran en el cuadro I.

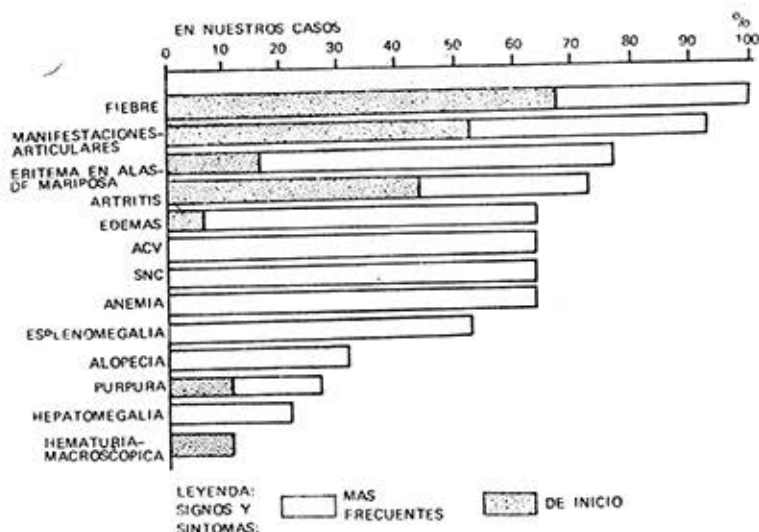
En todos los pacientes que presentaron manifestaciones renales, la evolución fue hacia la insuficiencia renal. La evolución total en los pacientes se muestra en el cuadro II.

## DISCUSION

El LED es una enfermedad generalizada que afecta, sobre todo a la mujer joven en edad reproductiva, lo que no excluye su aparición a cualquier edad.<sup>5-7</sup>

En la edad pediátrica es más frecuente en niños por encima de los 8 años, y los síntomas y signos son similares a

Gráfico 2  
SIGNOS Y SINTOMAS MAS FRECUENTES



CUADRO I

Biopsia renal	Aclaramiento de creatinina	Proteinuria	Conteo de Addis
—Riñón normal (3 pacientes)	Normal	Normal	Normal
—Lesión mínima (2 pacientes)	Normal	Ligeramente Patol.	Patológico
—Glomerulonefritis (2 pacientes)	Bajo	Patológico	Patológico
—Glomerulonefritis membranosa difusa (4 pacientes)	Bajo	Patológico	Patológico

CUADRO II

Evolución	Pacientes
Pacientes vivos y sin síntomas renales	5
Pacientes vivos con síntomas renales	2
Fallecidos	7
En insuficiencia renal aguda	3
En insuficiencia renal crónica	3
Otra causa	1
Evolución desconocida	5

los que se presentan en el adulto, con excepción de mayor frecuencia de lesión renal, por lo cual su pronóstico es más sombrío.<sup>5,7,8</sup>

Nuestros resultados no se apartan de lo que ha sido descrito por múltiples autores ya que las manifestaciones generalizadas que caracterizan al LED han sido encontradas en nuestros pacientes pediátricos. Con respecto al sexo observamos que predomina en el femenino, lo que coincide con los hallazgos de otros autores.<sup>6,9,11</sup>

En los niños es más frecuente su aparición después de los 8 años, por lo que también nuestros resultados coinciden con los que obtuvieron en sus respectivas series, Kornreich y colaboradores<sup>1</sup> y Cook y colaboradores.<sup>11</sup> Nuestra expe-

riencia se aparta de la de Peterson y colaboradores<sup>2</sup> quienes observaron mayor incidencia durante la pubertad.

Entre los síntomas más frecuentes observamos la presencia de fiebre, la cual siempre estuvo presente, generalmente asociada a otros síntomas y sólo en un paciente se presentó durante varios meses como única manifestación. La fiebre, como síntoma común, ha sido observada por otros autores.<sup>12,9,10</sup> Las manifestaciones articulares de distintas formas (artralgia difusa; artritis migatriz; artritis deformante) son frecuentes en el LED. En nuestra serie observamos que a 5 pacientes se les diagnosticó fiebre reumática, y a 1, artritis reumatoidea, quienes presentaron posteriormente otros síntomas y signos de LED. Otros autores las observaron como síntoma frecuente.

El exantema en alas de mariposa —característico del LED— estuvo presente en 15 de nuestros pacientes, acompañado, en algunos enfermos, de otros tipos de lesiones, coincidiendo también en este aspecto con otros autores; nos llama la atención el escaso número en que fueron encontradas por Kornreich y colaboradores (figura 1).

Las pruebas de laboratorio como eritrosedimentación acelerada, hipergammaglobulinemia, presencia de células LE, etc., fueron halladas con evidente positividad (gráfico 3).

Nos llamó la atención que en el reducido número de pacientes en quienes se realizaron pruebas serológicas y *test* de Coombs, se obtuvieron resultados negativos, lo cual no ha sido observado por la mayoría de los autores, quienes plantean la positividad de estas pruebas como una manifestación de las alteraciones inmunológicas de la enfermedad.

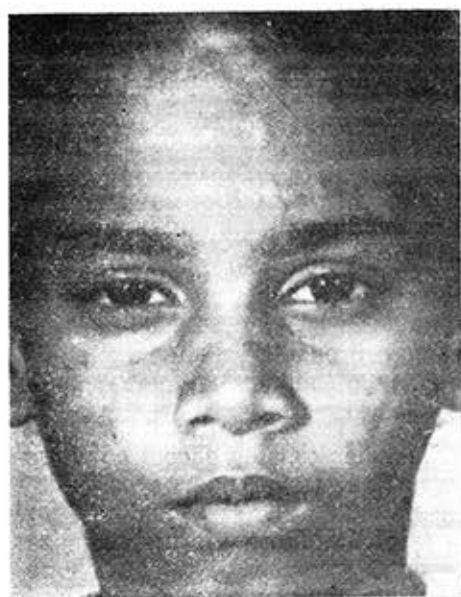

Figura 1. Paciente que presenta el característico rash en alas de mariposa.

La presencia de manifestaciones renales en el LED es variable; nosotros encontramos que tres de nuestros pacientes las presentaron en algún momento de la enfermedad, lo que representa el 69%. *Cook y colaboradores*<sup>11</sup> las observaron en el 89% de sus pacientes; *Kornreich y colaboradores*,<sup>4</sup> en el 86%; *Peterson y colaboradores*,<sup>6</sup> en el 81%; y *Taboada*,<sup>10</sup> en el 51%.

Independientemente de su frecuencia, la cual ha aumentado, hay un hecho aceptado por todos: la presencia de la glomerulopatía en la evolución del LED comporta un pronóstico grave, y la insuficiencia renal es la causa más frecuente de muerte.<sup>5,7,10</sup>

Nosotros sí observamos al igual que *Ahmadian y colaboradores*,<sup>9</sup> *Oyama y colaboradores*,<sup>12</sup> *Pollak y colaboradores*,<sup>5</sup> *Kornreich y colaboradores*,<sup>4</sup> y *Hamburger y colaboradores*,<sup>13</sup> que cuando existe riñón normal o participación renal mínima, el pronóstico es mejor, observando que tres de nuestros pacientes que presentaron esta lesión tenían más de tres años de evolución y se mantenían libres de síntomas renales.

La insuficiencia renal fue la causa más frecuente de muerte en nuestros pacientes, criterio éste que coincide con el de los autores citados en este trabajo, no con los resultados de *Taboada*.

Gráfico 3

HALLAZGOS DE LABORATORIO MAS EVIDENTES



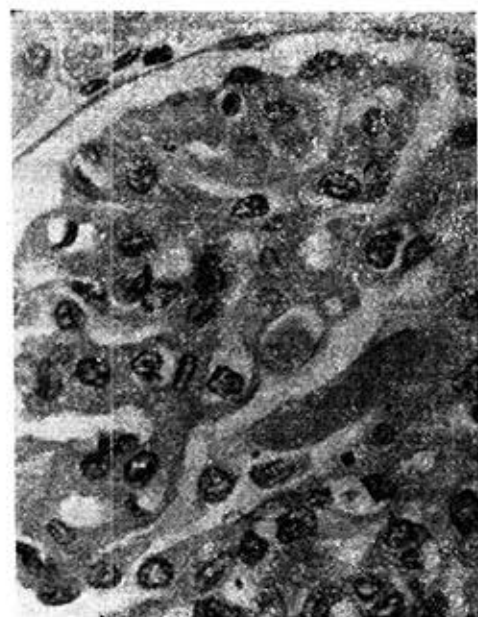


Figura 2. Corresponde a paciente del sexo femenino, de 8 años de edad; a quien se diagnosticó en otro centro, RAA, y que fue remitida al nuestro por persistir la fiebre y mantener un cuadro hipertensivo grave. En la evolución presentó anemia hemolítica, CID y fallece en un cuadro de anuria. En la necropsia se observó, al nivel del riñón: engrosamiento marcado de la membrana basal, presencia de cuerpos hialinos y presencia de sustancia fibrinoide. x 400.

da y colaboradores,<sup>10</sup> quienes la observaron en el 30% de sus pacientes.

#### CONCLUSIONES

Se realiza un estudio de 19 pacientes con diagnóstico de LED, y se observa que esta enfermedad presenta en los niños iguales síntomas y signos que en el adulto; en la edad pediátrica es más frecuente la participación renal.

Los síntomas, signos y hallazgos de laboratorio fueron variables, y predominaron; la fiebre, manifestaciones articulares; eritema en alas de mariposa,

así como eritrosedimentación acelerada, hipergammaglobulinemia y presencia de las células LE.

Las lesiones renales encontradas fueron variables: desde riñones completamente normales al microscopio de luz, hasta la glomerulonefritis membranosa. Se encontraron algunas alteraciones, como: células hialinas; cuerpos amorfos; y asas de alambre (figura 2).

Se enfatiza en la importancia del LED en el niño y su grave complicación, como es la insuficiencia renal aguda o rápidamente progresiva.

#### SUMMARY

Cabrera Benitez, E. et al. *Disseminated lupus erythematosus in the child*. Rev Cub Ped 53: 6, 1981.

In the files of four Pediatric Teaching Hospitals at Havana City, the modified clinical histories with disseminated lupus erythematosus (DLE) diagnosis are reviewed. Signs and symptoms for this disease in the child are analyzed, and our results are compared with those obtained by other authors. In our series is seen that patients presented signs and symptoms described, predominating in the female sex and at scholar age. It is concluded that presence of lupus glomerulonephritis involves a severe prognosis for the patient life and that renal failure is the most frequent cause of death.

#### RESUMÉ

Cabrera Benitez, E. et al. *Lupus érythémateux disséminé chez l'enfant*. Rev Cub Ped 53: 6, 1981.

Une revue est faite des dossiers modifiés, avec le diagnostic de lupus érythémateux disséminé, enregistrés aux archives de quatre hôpitaux pédiatriques d'enseignement de La Havane-Ville. Nous avons analysé les symptômes et les signes de cette maladie chez l'enfant, et nos résultats ont été comparés aux rapports par d'autres auteurs. Dans notre série, les patients ont présenté les symptômes et les signes décrits, avec une prédominance chez le sexe féminin et à l'âge scolaire. En conclusion il est à signaler que la glomérulonéphrite lupique comporte un pronostic grave pour la vie du patient, et que l'insuffisance rénale constitue la cause de mort la plus fréquente.

## RESUME

**Кабрера Бенитез, Э. и другие. Волчанка эритематозная у детей.**

В архивах четырёх клинических педиатрических больниц города — Гавана проводится просмотр историй болезни, в которых имеются записи о РЭВ. Проводится анализ симптомов и признаков этого заболевания у ребёнка и осуществляется сравнение полученных нами результатов с результатами, полученными другими авторами. При этом наблюдается, что в нашей серии пациенты имели симптомы и признаки уже описанные, что они преобладали у пациентов женского пола и в школьном возрасте. В заключении в настоящей работе говорится, что наличие волчаночного гломерулонефрита вызывает опасный прогноз для жизни пациента, а также, что почечная недостаточность представляет собой наиболее частую причину смерти.

## BIBLIOGRAFIA

1. *Wedgoodt*. Lupus eritematoso generalizado. en Nelson We: Tratado de Pediatría. N 5ta. ed. Tomo II, p. 1176. Edición Revolucionaria. La Habana, 1966.
2. *García-Pérez, D.* Introducción al estudio de las colagenosis. Rev Esp Pediatr 30: 93, 1974.
3. *Harission, A. S.* Arthritis in children. En: Hughes, J. G. Synopsis of pediatrics. 5ta. ed., p. 429. Mosby, St. Louis, 1980.
4. *Kornreich, et al.* Enfermedades reumáticas en la adolescencia. Clin Pediatr North Am 11: 911, 1973.
5. *Pollak, V. E.; Pirani.* Renal histologic finding in systemic lupus erythematosus. Mayo Clin Proc 44: 630, Sept., 1969.
6. *Peterson, R. D. A, et al.* Lupus erytematosus. Pediatr Clin North Am 94:1. Nov., 1963.
7. *Schaller, J. G.; R. J. Wedgwood.* Rheumatic diseases of child-hood. En: Nelson, W. E. et al. Textbook of pediatrics. Nth. ed., p. 666. Philadelphia, 1977.
8. *Douglas, A. P.; D. N. S. Kerr.* Manual de enfermedades del riñón. P. 213. Editorial Científico-Médica. Barcelona, 1969.
9. *Ahmadian, Y. S. et al.* Normal urine and positive immunofluorescence reaction in Lupus Nephritis. Am J Dis Child 123: 121. February, 1972.
10. *Tobaja, R. C.; S. Dorante.* Aspectos clínicos del lupus eritematoso generalizado en niños. Bol Med Inf (Mex) 26: 649, 1969.
11. *Cook, et al.* Systemic lupus erythematosus. Pediatrics 26: 570, 1960.
12. *Oyama, H. J.* Diagnóstico y tratamiento de la nefritis lúpica. Clin Med North Am, p. 71 Edición Revolucionaria. La Habana, Enero, 1971.
13. *Hamburguer, J. et al.* Nefrología. Vol. II, p. 1195. Ed. Toray. Barcelona, 1967.

Recibido: marzo 31, 1981.

Aprobado: abril 4, 1981.

Dra. *Esther Cabrera Benítez*

Hosp. pediátrico docente "Angel A. Aballi

Carretera de Arroyo Naranjo, Km 7½

Ciudad de La Habana.