

CENTRO MEDICO DE OCCIDENTE, IMSS GUADALAJARA, MEXICO

## Quiste poplíteo familiar

Por los Dres.:

ALEJANDRO HERNANDEZ\*, MARIA GUADALUPE AGUIRRE NEGRETE\*,  
ZAMIRA NAZARA\*\* y JOSE MARIA CANTU\*\*\*

Hernández A. y otros. *Quiste poplíteo familiar*. Rev Cub Ped 55: 3, 1983.

Se describe la segunda familia con quiste poplíteo, lo que permite individualizar un síndrome probablemente autosómico dominante. Sin embargo, el análisis en esta familia con probable endogamia sugiere heterogeneidad genética, por lo que el síndrome aquí descrito podría también considerarse la expresión de una enfermedad hereditaria autosómica recesiva.

### INTRODUCCION

El propósito de este trabajo es describir en una familia mexicana el segundo informe de quiste poplíteo familiar. El análisis genealógico sugiere heterogeneidad genética.

### Observación

Caso A. La propósita (II-1, figura 1) nació el 2 de marzo de 1972, producto de la primera gestación a término, sin complicaciones y parto normal. Desde los 6 años de edad presentó tumoración pequeña, redondeada, ubicada en el hueco poplíteo derecho, inicialmente indolora, que incrementó su volumen progresivamente. La exploración física a los 9 años de edad, reveló limitación articular, dolor y la presencia de tumoración de aproximadamente 2 cm en la extremidad pélvica derecha.

Se practicaron los siguientes estudios de laboratorio con resultados normales o negativos: examen general de orina, biometría hemática, química sanguínea y pruebas para la detección de errores congénitos metabólicos (Phenistix, glucosa oxidasa, antrona, Millon, cloruro férrico, DNPH, ácido metilmalónico, Benedict, cianonitroprusiato y turbidez de albúmina

\* Médicos de la División de Genética (DG), Unidad de Investigación Biomédica (UIB), Centro Médico de Occidente (CMO), Instituto Mexicano del Seguro Social (IMSS), Apartado Postal 1-3838, Guadalajara, Jalisco, México.

\*\* Médico radiólogo, Hospital de Especialistas, CMO, IMSS.

\*\*\* Jefe de la DG, UIB, CMO, IMSS.

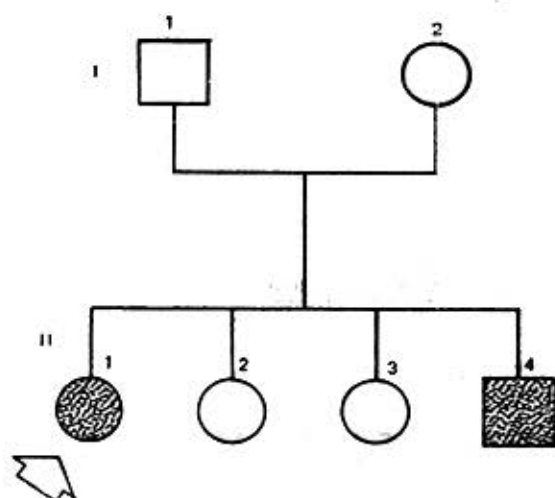


Figura 1.  
Arbol genealógico.

ácida). Los estudios radiológicos con medio de contraste hidrosoluble inyectado en la articulación de la rodilla revelaron distribución anómala del material, debida a una dilatación posterior del espacio sinovial, lo que confirmó el diagnóstico de quiste poplíteo, el cual fue extirpado quirúrgicamente (figura 2). Caso B. El hermano de la propósita, de 7 años de edad (II-2, figura 1) presentó datos clínicos (figura 2) y radiológicos similares.

#### Datos familiares

Los padres son normales, de 30 años de edad el padre y 29 la madre al nacimiento de la propósita, originarios de una población pequeña, con un alto índice de endogamia. No se encontró historia de otros individuos similarmente afectados en generaciones previas.

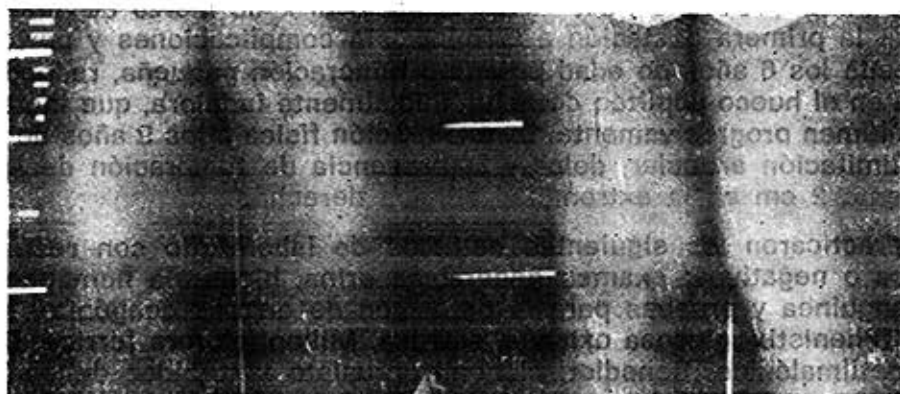

Figura 2.  
Nótese cicatriz quirúrgica en la propósita y su hermano después de la extirpación del quiste poplíteo.

## DISCUSION

En 1972, *Toyama* describió la existencia de quiste popliteo en varios miembros de una familia, cuyo análisis genético fue interpretado como probable herencia autosómica dominante con penetrancia reducida.<sup>1</sup>

Las alteraciones clínicas y radiológicas observadas en los dos casos aquí descritos son similares a las reportadas por *Toyama*, y el análisis del árbol genealógico puede ser concordante con el modo de herencia descrito previamente. Sin embargo, en la presente familia el antecedente de padres originarios de una población pequeña con elevado índice de endogamia, la presencia de dos hermanos afectados, una mujer y un hombre, con presumible aunque no demostrable consanguinidad parental y en ausencia de manifestaciones fenotípicas similares en los padres y parientes en primer grado, también podrían ser compatibles con un modo de herencia autosómica recesiva.

Por otra parte, el hecho de que los pacientes hayan sido originarios de una población con las características descritas, permite inferir que la posible consanguinidad fuese también coincidental, por lo que estimamos necesario analizar un mayor número de familias para confirmar o descartar la posibilidad de heterogeneidad genética en esta entidad nosológica.

## Agradecimiento

Agradecemos a *Martha Valle* su labor secretarial.

## SUMMARY

Hernández, A. et al.: *Familial popliteal cyst*. Rev Cub Ped 55: 3, 1983.

Another family, the second one, with popliteal cyst is described, allowing to individualize a likely dominant autosomal syndrome. However, an analysis of this family, probably endogamic, suggests genetic heterogeneity, so the syndrome above described should be also considered as the expression of a recurrent autosomal hereditary disease.

## RESUMÉ

Hernández, A. et al. *Kyste poplité familial*. Rev Cub Ped 55: 3, 1983.

Il est décrit la deuxième famille présentant kyste poplité, ce qui permet d'individualiser un syndrome vraisemblablement autosomique dominant. Cependant, l'analyse de cette famille, avec une probable endogamie, suggère une hétérogénéité génétique, donc le syndrome décrit dans ce travail pourrait aussi être considéré comme l'expression d'une maladie héréditaire autosomique récessive.

## BIBLIOGRAFIA

1. *Toyama*, W. N. Familial popliteal cyst in children. Am J Dis Child 124: 586-587, 1972.

Recibido: 7 de abril de 1982.

Aprobado: 22 de octubre de 1982.

Dr. *Alejandro Hernández*  
Centro Médico de Occidente, IMSS  
Guadalajara, México.