

HOSPITAL PEDIATRICO "ELISO (NOEL) CAAMAÑO"
MATANZAS

Ureterocele ectópico gigante. Reporte de un caso no usual

Por los Dres.:

MANUEL GARCIA SUAREZ*, MIGUEL URBIZO CAÑON**, ELOY MONTES DE OCA
RODRIGUEZ**, FRANCISCO FONG ALDAMA*** y MARCELINO MONTEJO OTERO****

García Suárez, M. y otros. *Ureterocele ectópico gigante. Reporte de un caso no usual.*
Rev Cub Ped 55: 4, 1983.

Se presenta un caso de ureterocele ectópico gigante con distorsión del trígono vesical, diagnosticado por examen radiológico y confirmado en el acto quirúrgico. Se realiza una breve discusión acerca de los aspectos más significativos de la entidad.

INTRODUCCION

Entre todos los sistemas orgánicos del ser humano, se destacan con mayor frecuencia las anomalías del sistema urinario, las cuales han sido

* Profesor auxiliar. Especialista de II grado en radiología. Jefe del departamento de radiología del hospital pediátrico "Eliseo (Noel) Caamaño", Matanzas.

** Especialista de I grado en radiología. Radiólogo del hospital pediátrico "Eliseo (Noel) Caamaño", Matanzas.

*** Especialista de I grado en urología. Urólogo del hospital pediátrico "Eliseo (Noel) Caamaño", Matanzas.

**** Especialista de I grado de radiología. Radiólogo del hospital "Iluminado Rodríguez"; Jagüey Grande.

encontradas en el 30% - 40% de los individuos malformados. Estudios en autopsias han mostrado que más del 10% de todos los recién nacidos tienen anomalía del tracto urogenital.¹

Las alteraciones en el desarrollo embriológico de estas enfermedades tienen importancia variable, desde aquéllas incompatibles con la vida hasta las que permiten una vida sin presentar sintomatología.

El ureteroceles es la dilatación globosa del uréter submucoso que hace saliente en la vejiga y que es consecuencia de la persistencia de la membrana de Chwalla, por lo que no puede de este modo, pasar fácilmente la orina a la vejiga. La presión ejercida por el peristaltismo ureteral prolapsa la mucosa ureteral dentro de la vejiga, se cubre por mucosa vesical en su porción externa e internamente es tapizado por la mucosa ureteral.¹⁻³ Es una condición común en niños y puede ser bilateral.¹

*Lechler*⁴ en 1834, describió incorrectamente por primera vez un ureteroceles pensando que se trataba de una vejiga doble. *Grosplik*,⁴ en 1901, diagnosticó el primer caso de ureteroceles por cistoscopia.

El ureteroceles ectópico representa un problema urológico importante, que puede ser encontrado en las investigaciones radiológicas de los pacientes pediátricos con infecciones del tracto urinario.⁵

Informe del caso

Paciente: E. Z. R.
Sexo: Masculino
Fecha de ingreso: 9-1-78

H.C.: 90964
Raza: Blanca
Edad: 1 año

Paciente que desde los primeros días de nacido comienza a presentar micción de esfuerzo, chorro débil, fiebre de hasta 39°C, vómitos y orinas turbias. Hace 17 días se le agudiza dicho cuadro, por lo que es ingresado.

Exámenes radiológicos

Uretrocistografía. Megauréter con reflujo vesicoureteral izquierdo e hidronefrosis. Imagen redondeada del tamaño de una moneda de 40 centavos a la altura de la porción inferior de vejiga. I. D.: Ureteroceles gigante (figuras 1 y 2).

Urograma descendente. Hidronefrosis bilateral grado IV con megauréteres (figura 3).

Hallazgos en el acto operatorio

Incisión paramedia izquierda infraumbilical. Abertura por planos hasta la vejiga, comprobándose ureteroceles derecho en uréter duplicado. Ureteroceles gigante que distorsiona el trigono.

Se realiza ureterocelactomía con ureterostomía terminolateral-superoinferior con implantación uretral.

Anatomía patológica

Duplicación de uréter con infiltración inflamatoria ligera de la submucosa.

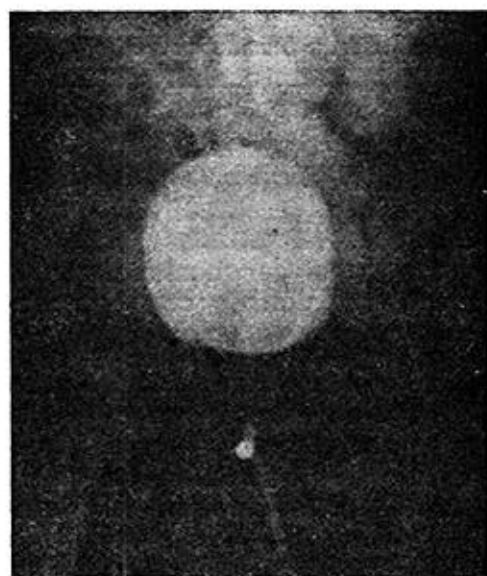


Figura 1

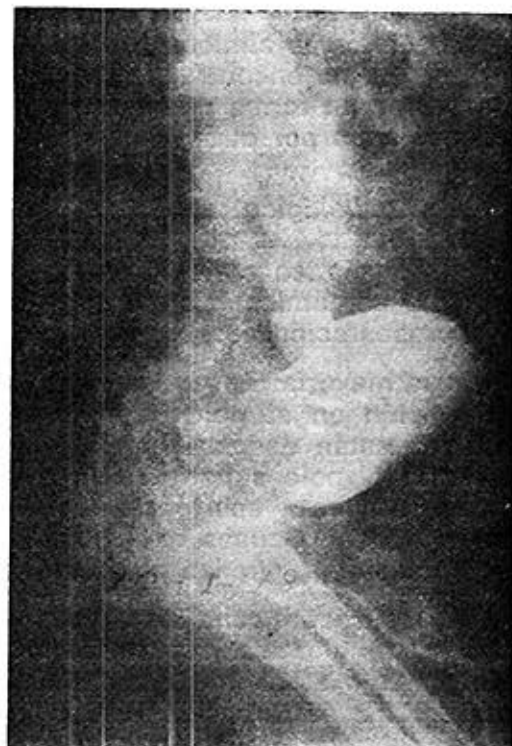

Figura 2

DISCUSION

Embriología y anatomía. Normalmente el conducto de Wolff asciende y da lugar al botón o yema ureteral. El uréter independientemente entra a la cloaca y por conducto de un complejo crecimiento finaliza por un orificio lateral y superior al conducto de Wolff.

Mientras el conducto de Wolff da una segunda yema ureteral participa en el crecimiento del trigono; esto explicaría que el polo superior drenaría medial e inferior al otro uréter con orificio normal.

El uréter ectópico intravesical balonado como una masa quística dentro del lumen vesical, puede causar obstrucción del cuello de la vejiga o prolaparsarse a través de la uretra femenina.^{1,3,5}

Incidencia

Por lo menos 3:4 pacientes son femeninos.¹ La incidencia bilateral se ve alrededor de 1:4 casos.^{3,6}

Campbell, en 86 lactantes y niños, encontró la lesión en 33 en el lado derecho, 39 en el izquierdo y bilateral en 14 casos.

Síntomas

Los síntomas clínicos (fiebre, micción de esfuerzo, orinas turbias) coinciden con los encontrados en otros pacientes con ureterocele,^{1,3,6} y no se presentan en forma diferente de los padecidos por otros niños con infección urinaria por otras causas.

Cuadro radiológico

El diagnóstico radiológico solamente basado en el reconocimiento del defecto anatómico básico, debe incluir todo lo relacionado con la variable presentación de obstrucción o reflujo del resto de la unidad renal.

En la mayoría de los uréteres ectópicos habrá algún signo indirecto de la función en el polo inferior del riñón afectado. Los cálices del polo inferior están desplazados inferior y lateralmente por el uréter hidronefrótico del polo superior. Esto produce una apariencia de lirio marchito. Realmente esta apariencia refleja solamente la presencia de desplazamiento renal. Causas extrarrenales tales como hemorragia suprarrenal o neuroblastoma, pueden crear un defecto similar.

La duplicación renal con uréter ectópico sin ureterocele puede dar una apariencia idéntica. Los hallazgos positivos para demostrar que el desplazamiento es debido a una causa intrarrenal, se encuentra en la fase de nefrograma del urograma excretor, el signo del aro, que consiste en material de contraste acumulado en las nefronas restantes y el parénquima afinado del polo superior renal (figura 4). El signo del aro no implica excreción habitual de contraste dentro del uréter ectópico distendido por orina. En la mayoría de los casos el polo renal superior es una cáscara afinada no funcional de tejido displásico y atrófico.⁶

Debido a la falta de función del polo superior el uréter dilatado se visualiza directamente. En algunas series la desviación lateral del uréter del polo inferior por el uréter superior dilatado no opacificado, ha sido de ayuda para sospechar duplicación renal con ureterocele.⁶

Las radiografías de vejiga demuestran un gran defecto de lleno intravesical, radiolúcido globular como se presenta en la uretrocistografía de nuestro caso, también pueden presentarse en forma lobulada. Si los cambios del tracto superior no son asociados por el radiólogo con la presencia de esta "masa", puede ser que se diagnostiquen erróneamente catéter de balón en vejiga, coágulos, o tumor vesical (como el rhabdomyosarcoma embrionario).

El "defecto típico" puede no estar presente, debido a rupturas espontáneas o por cateterizaciones repetidas, o por ser demasiado pequeño para ser notado.

De este modo, el caso típico parece no presentar problemas en el diagnóstico una vez que el desplazamiento "en lirio marchito" con el signo de aro está relacionado con la presencia en la vejiga de una masa transparente lobulada o globular.

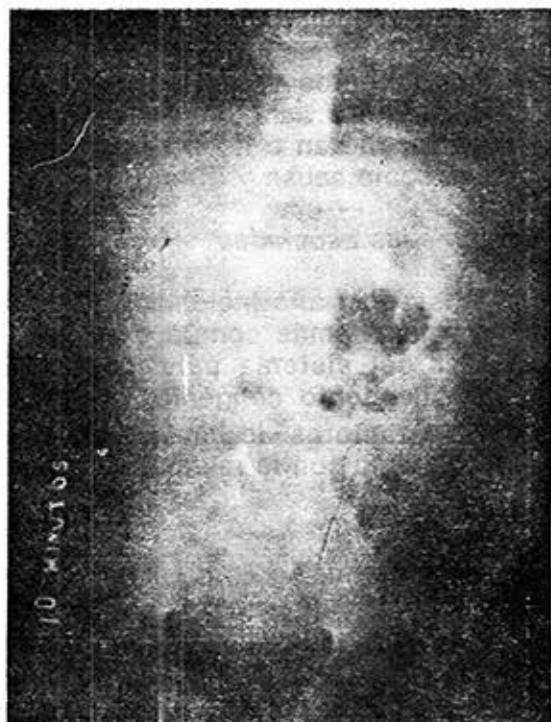
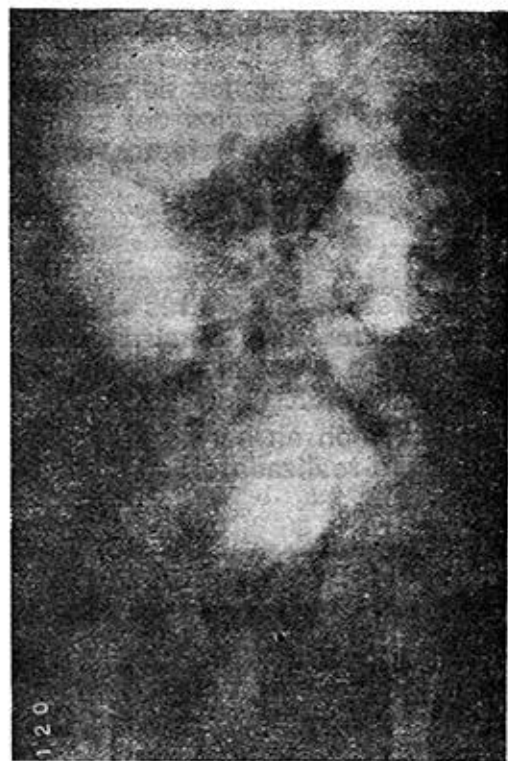
Figura 3

Figura 4

Sin embargo, en la práctica el establecimiento del diagnóstico puede ser algo menos simple; en el caso informado por nosotros la distorsión marcada del triángulo condujo a obstrucción de la unidad renal inferior, ocasionando ureterohidronefrosis bilateral marcada. En la ureterocistografía se observó reflujo vesicoureteral izquierdo grado IV. En los estudios iniciales del urograma excretor podemos observar el signo del aro, no así el desplazamiento del polo inferior renal (en lirio marchito) por la presencia de bolsones hidronefróticos.

La ruptura del ureterocele, bien espontáneamente o por cateterización, puede dar lugar a confusión, al desaparecer el defecto de lleno y al existir reflujo al uréter del polo inferior dilatado. Esto podría dar lugar a un diagnóstico erróneo de duplicación renal y reflujo a menos que la anomalía básica sea reconocida; pocas veces existe reflujo al uréter del polo superior en casos de ureterocele ectópico.

La mayoría de los casos de ureterocele ectópico son acompañados por signos de infección del tracto urinario.⁶

Diagnóstico diferencial

Debe existir poca confusión con los tumores extrarrenales una vez que el signo del aro y los defectos transparentes intravesicales son aprecia-

dos. Como mencionamos anteriormente, el uréter ectópico con ureterocele puede ser indistinguible del uréter ectópico sin ureterocele, si éste se ha roto o es pequeño.

Los defectos vesicales pueden ser confundidos con balones de catéteres, coágulos sanguíneos, o tumores, solamente si los cambios del tracto superior fueran o no apreciados, o no relacionados con los defectos vesicales como causa y efecto.

Anomalías asociadas

Existe una alta incidencia de coexistencia de ureterocele y otras anomalías, siendo más común con el doble sistema pieloureteral mostrando el uréter del sistema pélvico superior con el orificio ureteral ectópico, o estrechamiento congénito en cualquier parte del uréter.¹

Otros autores³ lo han encontrado asociado con riñón en herradura y doble sistema con la misma frecuencia, en un estudio realizado en adultos.

SUMMARY

García Suárez, M. et al. *Giant ectopic ureterocele. Report of an unusual case.* Rev Cub Ped 55: 4, 1983.

A case of giant ectopic ureterocele with vesical trigone distortion, diagnosed by means of radiologic examination, and proved during surgical procedure, is presented. A briefly discussion about the most significant aspects of the entity, is carried out.

RÉSUMÉ

García Suárez, M. et al. *Urétérocèle ectopique géant. A propos d'un cas rare.* Rev Cub Ped 55: 4, 1983.

Il est rapporté un cas d'urétérocèle ectopique géant avec distorsion du trigone vésical, diagnostiqué par examen radiologique et confirmé pendant l'acte chirurgical. Une brève discussion est faite à propos des aspects les plus significatifs de l'entité.

BIBLIOGRAFIA

1. *Campbell, M. F. et al.*: Urología II. 2a. Ed. La Habana, Edición Revolucionaria, 1963. Pp. 1505-1712.
2. *Smith, D. R. et al.*: Urología general. La Habana, Edición Revolucionaria, 1974, Pp. 14-355.
3. *Montes de Oca, E.*: Anomalías congénitas del tractus urinario. Tesis de grado. Matanzas, 1980.
4. *Selman, J. et al.*: Ureterocele, Roentgenologic diagnosis with report of an unusual case. Am J Roentgenol 80: 520, 1958.
5. *Caffey, J. et al.*: Diagnóstico radiológico en pediatría. 2a. Ed., Tomo II, Barcelona, Salvat editores, S. A. 1980, P. 773.
6. *Walter E. B.; et al.*: Ectopic ureterocele. The Radiologic Clin North Am 6: 205, 1968.

Recibido: 2 de octubre de 1982.

Aprobado: 2 de noviembre de 1982.

Dr. Manuel García Suárez

Maceo No. 50 entre Ayuntamiento y Jovellanos
Matanzas