

HOSPITAL PROVINCIAL DOCENTE "MANUEL ASCUNCE DOMENECH". CAMAGÜEY.
SERVICIO DE NEUROCIRUGIA

Sinostosis combinada de las suturas sagital y lambdaoidea. Presentación de un caso

Por los Dres.:

ROBERTO MEDRANO GARCIA*, ENRIQUE MENDOZA RIVERA*
y RAMON RENOM ESTRADA**

Medrano García, R. y otros. *Sinostosis combinada de las suturas sagital y lambdaoidea. Presentación de un caso.* Rev Cub Ped 55: 5, 1983.

Se expone el caso de un niño que presentaba una sinostosis simultánea de las suturas sagital y lambdaoidea, que daba lugar a una configuración craneal extremadamente atípica, con protrusión exagerada del hueso occipital por encima del inion, combinada con una severa depresión en la zona de la fosa posterior. En el acto quirúrgico se encontró una marcada compresión, tanto de los lóbulos occipitales como de las estructuras de fosa posterior, lo que hizo necesario realizar una craniectomía descompresiva supra e infratentorial a nivel del área afectada. Si bien esta asociación de sinostosis ha sido informada en grandes series de pacientes con estos trastornos, no tenemos conocimiento de un caso similar en nuestro medio, así como tampoco de comunicación alguna sobre estudios radiológicos con una expresión morfológica similar en la literatura internacional.

INTRODUCCION

La combinación de sinostosis de más de una sutura craneal es un hecho frecuente en niños con estas afecciones, si bien en algunas grandes series predomina la sinostosis de una sutura, más frecuentemente la sagital.¹

En este trabajo se presenta una asociación de sinostosis sutural muy infrecuente, la de la sutura sagital y lambdaoidea, produce una configuración craneal muy bizarra y un importante compromiso con la expansión del encéfalo en su mitad posterior.

* Especialista de I grado en Neurocirugía. Hospital provincial docente "Manuel Ascunce Domenech".

** Especialista de I grado en Pediatría. Jefe del Servicio de Terapia Intensiva. Hospital pediátrico provincial docente "Eduardo Agramonte Piña".

Presentación del caso

A.T.H., HC: 235824, de 5 meses de edad, del sexo masculino, de la raza blanca, con antecedentes prenatales normales; parto eutócico; desde el nacimiento se apreció deformidad craneal marcada. Es estudiado en nuestro servicio a los 9 meses de edad, encontrándose al examen físico:

- Escafocefalia con marcada protrusión del occipital por encima del inion y una notable depresión ósea en el área de la fosa posterior (figuras 1 y 2).
- Aumento de la circulación venosa epicraneal en las regiones temporales (figura 3).
- Perímetro cefálico de 46 cm.
- Ausencia de fontanelas (figura 4).

En los estudios radiológicos simples de cráneo, además de observarse la deformidad craneal descrita, se apreció un importante aumento de las impresiones digitiformes sobre la región parieto-occipital y una fosa posterior pequeña (figuras 5 y 6).

Por ser el área de conflicto la parte posterior del cráneo, se decidió realizar un primer tiempo quirúrgico a este nivel.

Cuando se colocó al paciente en decúbito prono, se realizó una incisión media sagital desde la unión cervico-occipital hasta la proximidad del bregma, exponiéndose la fosa posterior y los 2/3 posteriores de la convexidad craneal. Se practicaron agujeros de trépano paramediales inmediatamente por delante de la sutura lambdoidea y se procedió a la exéresis ósea en forma de craniectomía parasagital² hacia fosa posterior, ampliándose lateralmente más de lo acostumbrado en estos procedimientos, debido a la severa compresión que íbamos comprobando, y que existía a nivel de los lóbulos occipitales, con la presencia de elevaciones encefálicas locales que hacían muecas y afinaban el hueso, que semejaban bulas y se localizaban en los sitios de aumento de las impresiones digitiformes radiológicamente (figura 7).

La diéresis ósea se prolongó hacia la fosa posterior y al comprobar que aquella no conseguía descomprimir este espacio, por existir tensión en línea media se procedió a unir ambas craniectomías paramediales por encima y debajo del inion, con lo cual

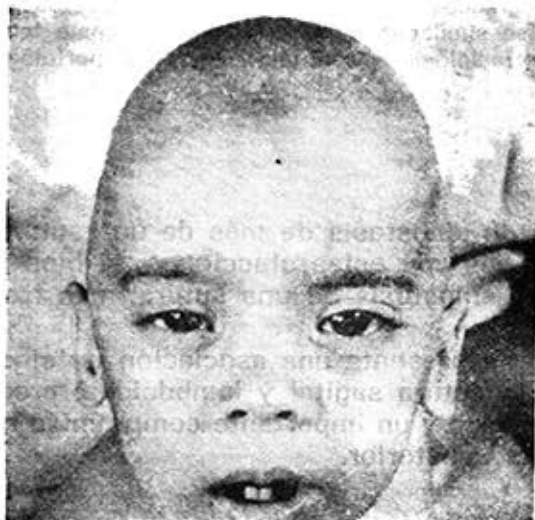

Figura 1

Configuración escafocefálica por dificultad a la expansión transversal del encéfalo.

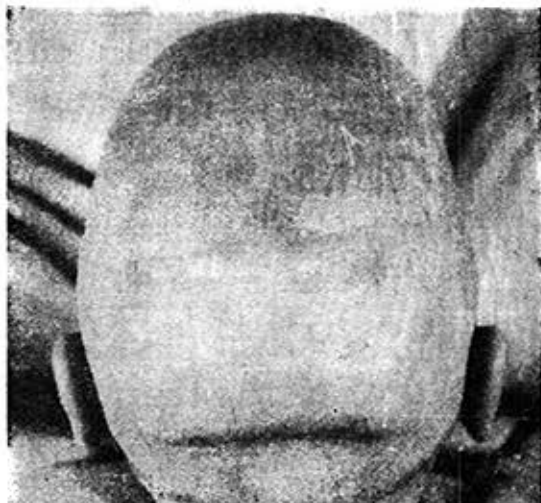

Figura 2

Protrusión de la región occipital y depresión de la fosa posterior.

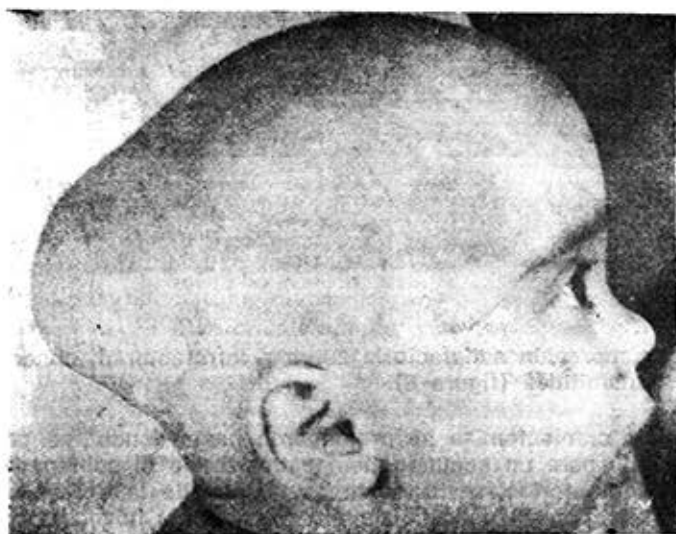

Figura 3

En la vista de perfil se observa mejor la deformidad de la parte posterior del cráneo, así como el aumento de la circulación venosa epicraneal.

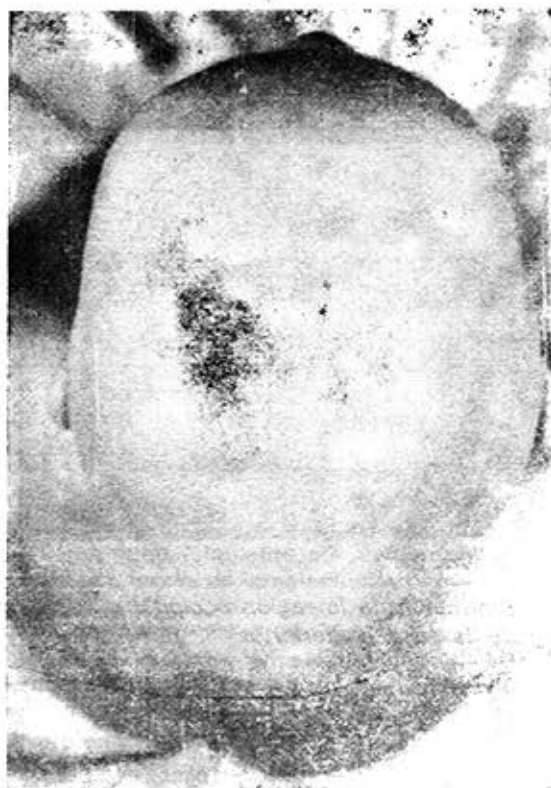

Figura 4

Se observa el cráneo escafocefálico y la ausencia de fontanelas.

se obtuvo una descompresión satisfactoria supra e infratentorial, observándose la reaparición de latidos transmitidos (figura 8).

Hacia delante, las craniectomías se prolongaron hasta donde fue posible en el campo quirúrgico, dejando para un segundo tiempo operatorio el sobrepasar la sutura coronal, extirparla hasta el pterion, realizar una ampliación de la exéresis ósea de manera descompresiva subtemporal y un decolamiento dural de la bóveda, para alterar las tensiones derales anómalas.^{3,4}

La evolución posoperatoria fue satisfactoria y pocos días después se podía observar el cambio configuracional obtenido en el cráneo del niño. El paciente egresó asintomático, pero luego del primer control ambulatorio e indicados los estudios radiológicos evolutivos y su reingreso para realizar la segunda fase del tratamiento quirúrgico, el paciente no ha retornado.

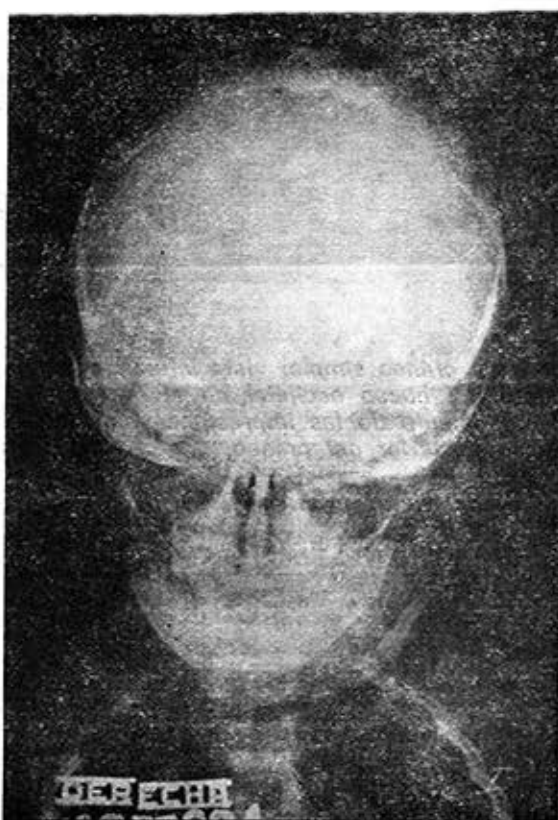


Figura 5

Rayos X de cráneo simple; vista anteroposterior: se observa mayor radiotransparencia en la proyección del occipital.

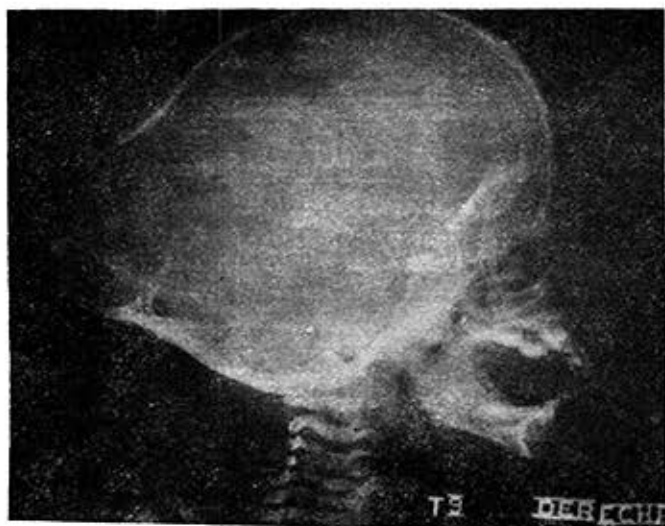

Figura 6

Rayos X de cráneo simple; vista lateral: marcado afinamiento del hueso occipital en el área de la protrusión; aumento de las impresiones digitiformes en la región posterior del cráneo; y una fosa posterior pequeña.

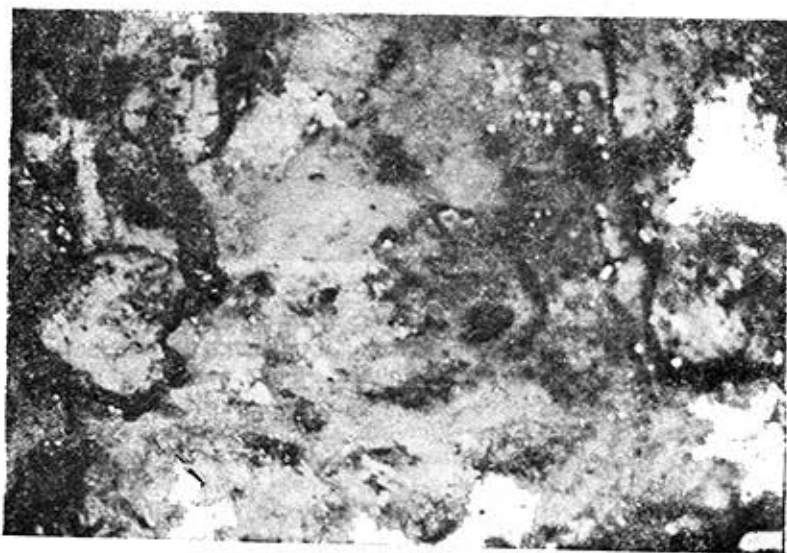


Figura 7

Transoperatorio: se observan protrusiones encefálicas en formas de bullas en región occipital, secundarias al conflicto de espacio.



Figura 8

Transoperatorio: unión de ambas craneotomías paramediales por encima y debajo del inión. Se observan las protusiones encefálicas ya señaladas.

COMENTARIOS

La sinostosis sagital parece ser la forma de craneostenosis de más frecuente presentación, como se aprecia en dos de las series más numerosas de esta enfermedad, como son las de *Anderson y Greiger*, de 1965 (204 pacientes, 116 sagitosinostosis) y la de *Shillito y Matson*, de 1968 (519 pacientes, 287 sagitosinostosis)¹

La afectación de la sutura lambdaidea como sinostosis única, tiene una baja incidencia, habiendo sido informada en 4 casos de 219 niños craneostenóticos, por *Bertelson*, en 1958; 1 de 62 por *Nicole*, en 1966; 12 de 519, por *Shillito y Matson* en 1968; 1 de 26 por *Skaropoulos* y asociados en 1974, y 13 de 158, por *Montaut y colaboradores* en 1977. De forma global, se habían señalado 31 casos en 1 779 niños, según recopilación de *Giuffré* en 1978.¹

La asociación de sinostosis sagital y lambdaidea sólo la hemos encontrado informada en un paciente por el propio *Giuffré*, en una serie de 100 casos estudiados entre 1952 y 1977 en el Instituto de Neurocirugía de la Escuela de Medicina de Roma, sin que se ofrezcan detalles específicos sobre sus características clínicas, radiológicas y operatorias.

En nuestro país no tenemos conocimiento de un caso similar al expuesto, por lo que consideramos de interés neuroquirúrgico su descripción,

proponiendo la denominación de escafobatrocefalia como término descriptivo que nos acerca a la imagen clínico-radiológica que ofrece la configuración craneal en este tipo de asociación sinostótica.

El proceder quirúrgico utilizado estuvo basado en la obtención de una descompresión de las áreas del encéfalo críticamente afectadas, en este caso, las regiones posteriores de los hemisferios cerebrales y la fosa posterior, lo que difiere de una segunda fase terapéutica, el abordaje quirúrgico de la deformidad morfológica causada por la sinostosis sagital, que no traducía la existencia de conflicto hipertensivo local y su tratamiento tenía como fin, principalmente, un remodelamiento estético más que la prevención de efectos compresivos encefálicos.

SUMMARY

Medrano García, R. et al. *Combined synostosis of sagittal and lambdoid sutures. Presentation of a case.* Rev Cub Ped 55: 5, 1983.

The case of a boy with simultaneous synostosis of sagittal and lambdoid sutures giving occasion for an extremely atypical cranial configuration, with exaggerated protrusion of the occipital bone above the inion, combined with a severe depression in the zone of the posterior fossa, is exposed. At surgery, a marked compression of the occipital lobes as well as of the posterior fossa structures was found, which urged to perform a supra and infratentorial decompressive craniectomy at the level of the affected area. Though, this association of synostosis has been reported in large series of patients with such disorders, we have not knowledge of a similar case in our environment, as well as there is not any communication about radiologic studies with a similar morphologic expression in the international medical literature.

RÉSUMÉ

Medrano García, R. et al. *Synostose combinée des sutures sagittale et lamboïde. A propos d'un cas.* Rev Cub Ped 55: 5, 1983.

Il s'agit d'un enfant qui présentait une synostose simultanée des sutures sagittale et lamboïde, ce qui donnait lieu à une configuration crânienne extrêmement atypique, avec protrusion exagérée de l'os occipital au-dessus de l'inion, combinée avec une dépression sévère dans la zone de la fosse postérieure. Dans l'acte chirurgical on a trouvé une compression marquée, aussi bien des lobes occipitaux que des structures de la fosse postérieure ce qui a imposé une craniectomie décompressive supra et infratentorielle au niveau de l'aire intéressée. Quoique cette association de synostose ait été rapportée en séries importantes de patients ayant ces troubles, nous ne connaissons pas de cas similaire dans notre milieu, ni aucune communication sur des études radiologiques avec une expression morphologique similaire dans la littérature internationale.

BIBLIOGRAFIA

1. *Giuffré, R. et al.*: Infantile craniosynostosis: Clinical, radiological and surgical considerations based on 100 surgically treated cases. Acta Neurochir 44: 49, 1978.
2. *Ingraham, F. D.*: Neurosurgery of infancy and childhood. Charles C. Thomas, Publisher, Springfield, Illinois, 1954. Pp. 84.
3. *Jane, J. A. et al.*: Immediate correction of sagittal synostosis. J Neurosurg 49: 705, 1978.

4. *Albright, A. L.; R. P. Byrd: Suture pathology in craniosynostosis. J Neurosurg 54: 384, 1981.*

Recibido: 30 de noviembre de 1982.

Aprobado: 18 de enero de 1983.

Dr. *Roberto Medrano Garcia*

Capdevilla No. 124.

La Vía, Camagüey.