

HOSPITAL PROVINCIAL DOCENTE V. I. LENIN

Inversión peno-escrotal. Informe de dos casos

Por el Dr.:

ULISES SILVEIRA PAEZ*

Silveira Páez, U.-*Inversión peno-escrotal. Informe de dos casos.* Rev Cub Ped 55: 5, 1983.

Se presentan dos casos de inversión peno-escrotal, cuyas edades fueron de 2 a 11 años, respectivamente; uno de ellos presentó hipospadias perineal asociada. En ambos, el urograma descendente fue normal. Hasta 1975 estaban informados 24 casos en la literatura mundial. Se les practicó la técnica quirúrgica correctora descrita por Campbell con ligeras modificaciones, y fueron óptimos los resultados. Se revisa la literatura y se hacen conclusiones.

INTRODUCCION

La inversión peno-escrotal, también llamada transposición del pene y el escroto, peneretroescrotal, inversión genital, etc; es una anomalía congénita bastante rara. Hasta 1975 habían sido informados 24 casos en la literatura mundial.¹ En nuestro país, se mencionan dos pacientes que presentan inversión peno-escrotal, uno de ellos adulto con función sexual normal, descrito por *Osorio y Alonso*.²

Como su nombre lo indica, esta anomalía está dada por una posición del pene por detrás del escroto y su contenido; el pene generalmente es más pequeño de lo normal y la hipospadias y el escroto bífido se asocian frecuentemente, así como otras anomalías congénitas. De 18 casos recolectados por Ghoneim, 13 presentaban anomalías urológicas asociadas. Es frecuente la historia familiar.^{3,4}

* Instructor de Urología. Especialista de I grado en Urología. Hospital provincial docente V. I. Lenin.

Meyer, en 1941, informó un caso de un feto muerto femenino de 7 meses de gestación, con los labios menores y el clítoris por detrás de los labios mayores, lo que nos indica que esta condición anómala puede verse también en la hembra (citado por.^{2,3,5})

Los autores revisados se unen a la teoría descrita por *Spaulding* y *Frazer* en 1921, quienes señalaron un retardo en el desarrollo de la parte céfalica del seno urogenital y del tubérculo genital, mientras que los pliegues labio-escrotales crecen normalmente, lo que hace que el tubérculo genital (que está retardado en su crecimiento) se desarrolle caudalmente.

Francis, en 1940, propone que esta anomalía se debe a una ausencia del seno urogenital y falta de los pliegues labio-escrotales, lo que induce a un cambio de posición del pene y el escroto en su ulterior crecimiento.^{2,3,5}

Gualtieri y *Segal* creen que esta condición anómala ocurre por una mutación genética, espontánea o inducida por radiaciones.¹

El tratamiento de la inversión peno-escrotal es eminentemente quirúrgico, no sólo con fines cosméticos, sino también para evitar una alteración psíquica del paciente, pues esta condición constituye un retraso en la escala filogenética, ya que sólo los marsupiales presentan sus genitales normalmente en esta disposición.¹⁻⁶

Se han descrito dos técnicas para la reparación de esta anomalía. *Campbell*, en 1963, describió la técnica usada por él en un paciente, que consistió en una incisión en la línea media escrotal hasta la base del pene, continuándose alrededor de éste y disecando profundamente el mismo, para luego llevarlo a una posición anterior. Se suturó después el escroto por detrás del pene, quedando así en posición normal.^{2,3 y 5}

Mc Ilvoy y *Harris*, en 1956, utilizaron otra técnica: colocaron el pene en su posición normal mediante un túnel subcutáneo por el cual introducían el pene, ya disecado profundamente, exteriorizándolo por una abertura cutánea cerca de la raíz del escroto en posición anterior y en la línea media.^{1,3,5}

Uson y *Lattimer*, recomiendan escoger la técnica de acuerdo con las características individuales de cada paciente.⁶

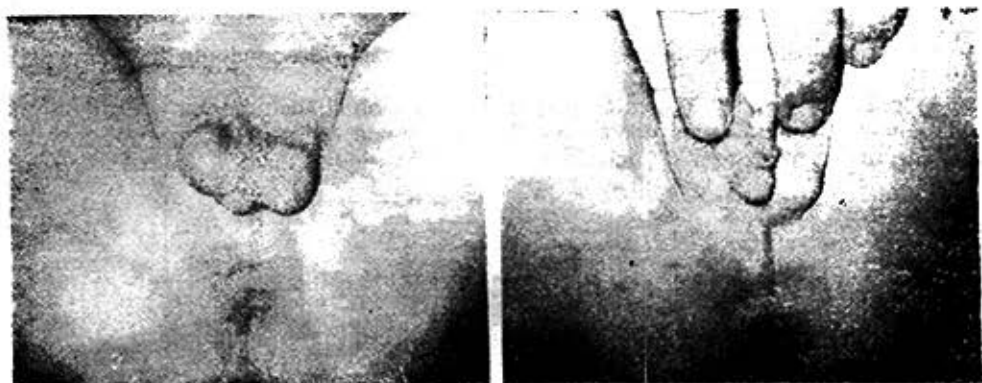Nosotros utilizamos la técnica de *Campbell* en los dos casos, y los resultados fueron óptimos.

Informe de casos

Caso 1

Paciente F. M. B., de dos años de edad, que lo traen a la consulta por primera vez, cuando era recién nacido, por presentar genitales anómalos. En el examen físico se encontró una inversión peno-escrotal y una hipospadia perineal (figuras 1 y 2).

Se decidió esperar hasta la edad de dos años para realizarle la plastia genital: el urograma descendente fue normal. Se intervino quirúrgicamente por la técnica de *Campbell* y, además, se le hizo un primer tiempo de hipospadias (resección de la cuerda fibrosa ventral). El resultado final fue satisfactorio, y está pendiente para cuando sea unos años mayor, realizarle el segundo tiempo de hipospadias (figura 3).



Figuras 1 y 2

Paciente de dos años que presenta una intervención peno-escrotal con hipospadias perineal asociada.

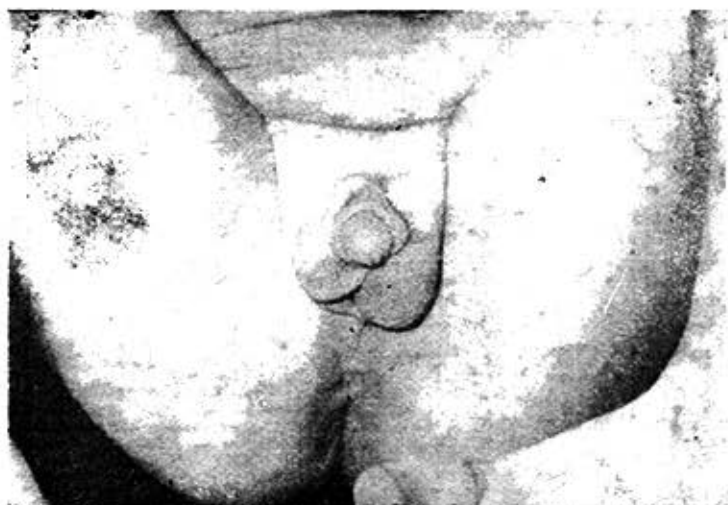


Figura 3

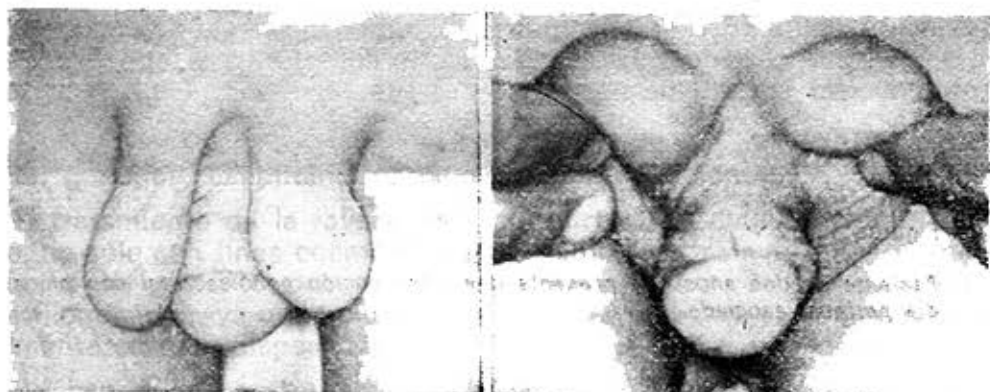
El paciente de las figuras 1 y 2, después de realizada la técnica de Campbell y un primer tiempo de hipospadias. Resultado óptimo.

Caso 2

Paciente A. M. P., de 11 años de edad, que acude a la consulta de Uropediatria por genitales anómalos. Al examen físico se comprobó la presencia de una inversión peno-escrotal con escroto bifido.

No presentaba otras anomalías asociadas. El urograma descendente fue normal (figuras 4 y 5).

Se le practicó la plastia genital (técnica de Campbell, con ligeras modificaciones), que a continuación exponemos por pasos. Se pasa sonda Nelaton transuretral para evitar la lesión de uretra y se realiza incisión en Y en rafe medio escrotal (figuras 6 y 7) Se



Figuras 4 y 5

Paciente de 11 años, que presenta una inversión peno-escrotal con escroto bifido.

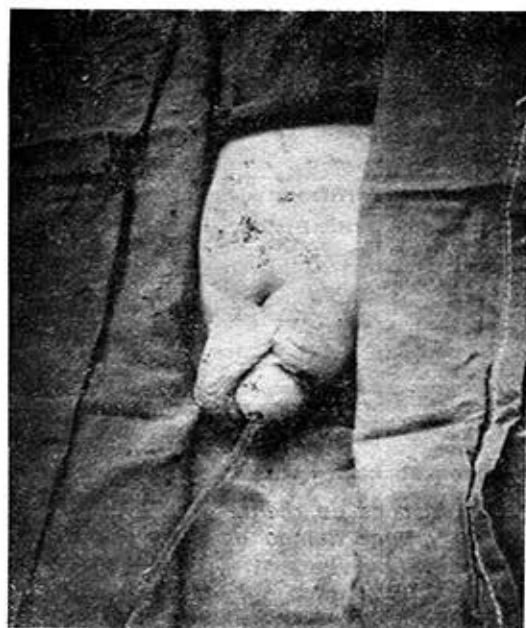

Figura 6

completa la incisión alrededor del pene, se disecan profundamente los cuerpos cavernosos y el esponjoso, y se realiza una hemostasia cuidadosa (figura 8). Se coloca el pene en su posición normal, anterior al escroto, y se sutura por detrás el mismo (figura 9). La incisión primaria en Y se sutura ahora en V y se obtiene así un resultado óptimo (figura 10).

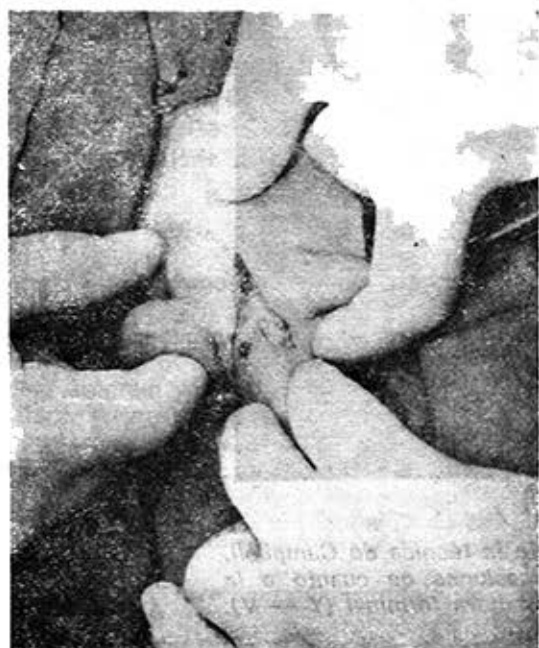


Figura 7

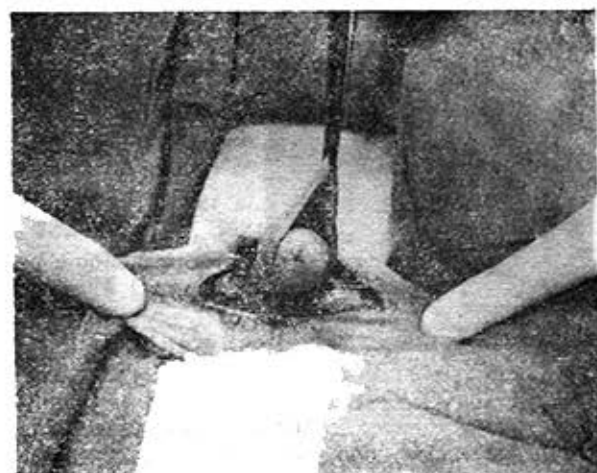
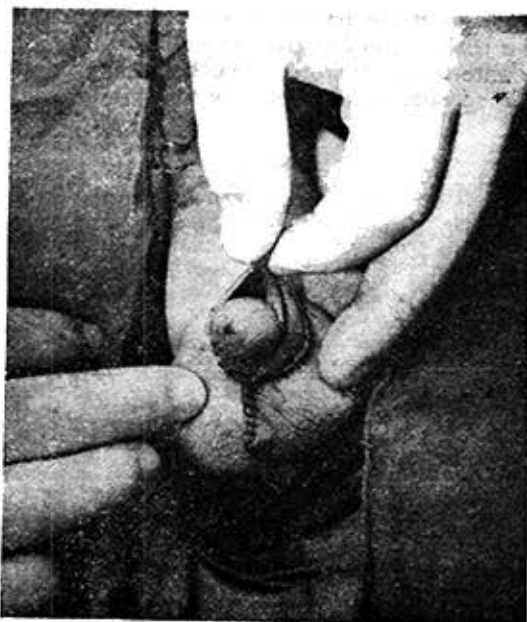
Figura 8



Figuras 6, 7, 8 y 9

Principales pasos de la técnica de Campbell, con ligeras modificaciones en cuanto a la incisión primaria y sutura terminal (Y — V).

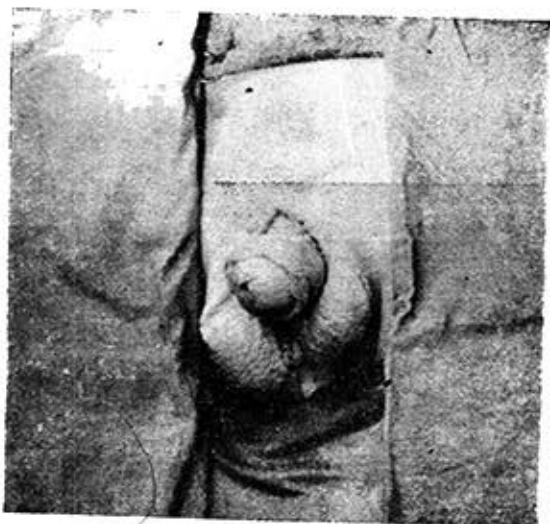

Figura 10

Resultado final de la operación, con resultados óptimos.

CONCLUSIONES

1. La inversión peno-escrotal es una anomalía rara de los genitales externos, cuya génesis embrionaria no está aún bien clara. La teoría de Spaulding y Frazer parece razonable.
2. Las anomalías asociadas son frecuentes; de nuestros dos casos, uno presentaba hipospadias perineal.
3. La técnica quirúrgica correctora descrita por Campbell es sencilla y de buenos resultados, por lo que el tratamiento quirúrgico debe ser obligado para evitar alteraciones psíquicas futuras.

SUMMARY

Silveira Páez, U. *Penoscrotal inversion. Report of two cases.* Rev Cub Ped 55: 5, 1983.

Two cases of penoscrotal inversion in patients aged 2 and 11 years, respectively, are presented. One of them presented associated perineal hypospadias. In both cases, descending urogram was normal. Up to 1975, 24 cases were reported in the world medical literature. With slight modifications, corrector surgical technique described by Campbell was performed to them, and optimum results were achieved. Literature is reviewed and conclusions are made.

RÉSUMÉ

Silveira Páez, U. *Inversion péno-scrotale. A propos de deux cas.* Rev Cub Ped 55: 5, 1983.

Il est rapporté deux cas d'inversion péno-scrotale chez deux enfants âgés de 2 et 11 ans, respectivement; un patient présentait hypospadias périnéal associé. Chez les deux, l'urogramme descendant a été normal. Jusqu'à 1975 il y avait rapporté 24 cas dans la littérature mondiale. On leur a pratiqué la technique chirurgicale correctrice décrite par Campbell, avec des modifications légères, et les résultats ont été très satisfaisants. La littérature concernant ce sujet est revue et des conclusions sont faites.

BIBLIOGRAFIA

1. Griffin, J. E. et al.: Congenital transposition of the scrotum and penis. *Plast Reconstr Surg* 55(6): 710-712, Jun., 1975.
2. Osorio, V.; F. Alfonso: Alteraciones del desarrollo sexual. Ed. Científico Técnica. La Habana, Instituto Cubano del Libro, 1975. Pp. 157-160.
3. Ghoneim, M. A. et al.: Transposition of the penis and testis. *Br J Urol* 43: 340-342, Jun., 1971.
4. Datta, N. S. et al.: Transposition of Penis and scrotum in 2 brothers, *J Urol* 105: 739-742, May., 1971.
5. Campbell; Harrison: *Urology*. Third ed. Philadelphia; London-Toronto, Ed. W. B. Saunders & Company, 1970. Pp. 1576-1577.
6. Uson, A. C.; J. K. Lattimer: *Pediatric Surgery*. Chicago-London, Ed. Year Book Medical Publisher, 1979. P. 1341.

Recibido: 14 de diciembre de 1982.

Aprobado: 19 enero de 1983.

Dr. Ulises Silveira Páez
Hospital Provincial Docente
V. I. Lenin, Holguín.