

HOSPITAL MATERNO PROVINCIAL. CAMAGÜEY

## **Necrosis cortical bilateral en el recién nacido. Presentación de un caso**

Por el Dr.:

LUIS BASTIAN MANSO\*

Bastian Manso, L. *Necrosis cortical bilateral en el recién nacido. Presentación de un caso.* Rev Cub Ped 55: 6, 1983.

Se presenta un caso de necrosis cortical bilateral en un recién nacido asfíctico con una CID por complicaciones del embarazo materno. Se informa que esta entidad, si bien resulta de aparición ocasional en el periodo perinatal, debe valorarse como causa de insuficiencia renal aguda en el recién nacido cuando existan los factores que motiven su aparición.

La necrosis renal bilateral y simétrica es una entidad patológica poco frecuente caracterizada por necrosis isquémica masiva de la corteza renal y que clínicamente se acompaña de insuficiencia renal aguda.<sup>1</sup> Su mayor incidencia ocurre en los adultos y en los niños de un mes a un año de edad. Se presenta un recién nacido con esta enfermedad renal.

### *Presentación del caso*

HC: 198334, neonato que nació por cesárea el 24-12-79. Madre primigesta de 18 años de edad, con edad gestacional dudosa, eclampsia con coagulopatía y hematoma retroplacentario pequeño detectado en el acto quirúrgico. Apgar 1/3/5. Peso 3 205 g. Después de la reanimación, se trasladó a cuidados intensivos y presentó al examen físico: palidez cutáneo-mucosa, hipotonía, hiporreflexia, bradipnea con estertores húmedos en ambos campos, y se discutió como un recién nacido a término con asfixia severa secundaria a las complicaciones citadas del embarazo. Evolucionó con extrema gravedad con tres paros respiratorios, hasta que falleció a las 21 h después de presentar sangramiento por las vías aéreas.

### *Tratamiento utilizado*

Se emplearon dextrosa, bicarbonato, PPC, heparina, antibióticos, furosemida, manitol y atropina.

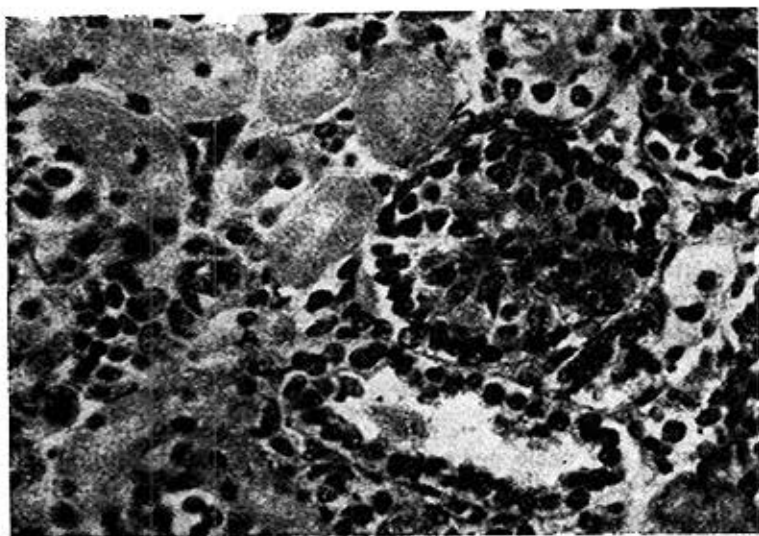
\* Especialista de I grado en anatomía patológica. Hospital Materno Provincial, Camagüey.

### *Exámenes de laboratorio*

Examen de rayos X de tórax con área cardíaca aumentada de tamaño y pobre ventilación pulmonar. Hemoglobina 16 g%, hematócrito 56%, glicemia 85 mg%, coagulograma: plaquetas 110 000 x mm<sup>3</sup>, factor II 0,1%, V 30%, VII 25%, X 30%. No se dosificaron otros factores ni el fibrinógeno. Prueba de paracoagulación: negativa.

### *Conclusiones anatomopatológicas*

Leucomalacia y necrosis cortical parietal izquierda extensa, hemorragia pulmonar, necrosis cortical renal bilateral (figura 1), coagulación intravascular diseminada (figura 2) con necrosis focales en corazón y suprarrenales.



**Figura 1**

*Túbulos renales con necrosis con coagulación de su epitelio y glomerulos residuales congestivos.*



Figura 2

*Arteriolas del miocardio con microtrombos y a su alrededor necrosis de las fibras musculares.*

## COMENTARIOS

Se han informado más de 60 casos de esta entidad en el recién nacido<sup>2</sup> asociada con sepsis, deshidratación,<sup>3</sup> Kernícteros,<sup>4</sup> exanguinotransfusión<sup>5</sup> y anemia o asfixia severa por eritroblastosis fetal,<sup>3</sup> transfusión feto-materno<sup>6</sup> o de gemelos,<sup>7</sup> placenta previa, hematoma retroplacentario, pre-eclampsia o eclampsia.<sup>8</sup>

Como mecanismo patogénico se sugiere que bajo los efectos de un shock hemorrágico o asfíctico, la perfusión cortical renal disminuya hasta el punto de ocasionar la necrosis isquémica cortical.<sup>8</sup>

La coagulación intravascular diseminada,<sup>9</sup> también se relacionó con la patogenia<sup>10</sup> y fue un hallazgo del estudio microscópico a nivel de arteriolas, capilares y vénulas en corazón, cerebro y pulmón.

Ambos mecanismos pudieron desempeñar una función desencadenante de la necrosis cortical en este caso al existir en los antecedentes maternos una eclampsia y un hematoma, si bien la existencia de un shock<sup>11</sup> no puede afirmarse por los datos recogidos de la HC.

La supervivencia es extremadamente rara<sup>12</sup> y corresponde a formas focales<sup>2</sup> de necrosis cortical características que estuvo ausente en el estudio necrótico.

## SUMMARY

Bastián Manso, L. *Bilateral cortical necrosis in the newborn. Presentation of a case.* Rev Cub Ped 55: 6, 1983.

A case of bilateral cortical necrosis in an asphyctic newborn with DIC due to complications of maternal pregnancy is presented. It is reported that this entity, although occasionally occurs during perinatal period, must be appraised as cause of acute renal insufficiency in the newborn when there are factors that should provoke its onset.

## RÉSUMÉ

Bastián Manso, L. *Nécrose corticale bilatérale chez le nouveau-né. A propos d'un cas.* Rev Cub Ped 55: 6, 1983.

Il s'agit d'un cas de nécrose corticale bilatérale chez un nouveau-né asphyxique avec une CID pour des complications de la grossesse maternelle. Il est rapporté que cette entité, quoiqu'elle soit d'apparition occasionnelle dans la période périnatale, elle doit être évaluée comme une cause d'insuffisance rénale aiguë chez le nouveau-né lorsqu'il y existe les facteurs qui entraînent son apparition.

## BIBLIOGRAFIA

1. Robbins, S. L.: Patología Básica. 2da. ed., 1979. P. 481.
2. Maver, M. S.: Renal papillary and cortical necrosis in a newborn infant. Report of a survivor with roentgenologic documentation. J Pediatr 74: 750, 1969.
3. Zueler, W. W.: Symmetrical cortical necrosis. Am J Dis Child 81: 2, 1951.
4. Morand, J. C.: Néphrose avec papillo-nécrose hémorragique dans un cas d'ictère grave du nouveau-né. J Urol 61: 316, 1955.
5. Marks, I. M.: Renal cortical necrosis following exsanguination in infancy. Lancet 2: 680, 1960.
6. Reisman, L. E.; A. Patlak: Bilateral cortical necrosis in the newborn. Am J Dis Child 111: 541, 1966.
7. Dimmick, J. E. et al.: A case of renal necrosis and fibrosis in the immediate newborn period. Am J Dis Child 122: 345, 1971.
8. Berstein, J.; R. Meyer: Congenital abnormalities of the urinary system. II. Renal cortical and medullary necrosis. J Pediatr 59: 657, 1961.
9. Hathaway, W. E. et al.: Disseminated intravascular coagulation in the newborn. Pediatrics 43: 233, 1969.
10. Moore, C. M. et al.: Intrauterine disseminated intravascular coagulation. J Pediatr 74: 523, 1969.
11. Paxson, C. L. et al.: Neonatal shock in the post postnatal day. Am J Dis Child 132: 509, 1978.
12. Torres, K. T.: Necrosis cortical bilateral del riñón. Tema de las Residencias No. 27, 1976.

Recibido: 1 de marzo de 1983.

Aprobado: 9 de abril de 1983.

Dr. Luis Bastián Manso  
Cristo No. 10,  
Camagüey