

HOSPITAL DOCENTE MATERNO INFANTIL "10 DE OCTUBRE"

Osteogénesis imperfecta en el recién nacido

Por los Dres.:

JOSE MANUEL TUDELA COLOMA*, GUSTAVO CARRO SUAREZ**,
ALICIA CARRERA FERNANDEZ***, ILEANA GARCIA IMIAS****
y OLGA VILLA ALCALA*****

Tudela Coloma, J. M. y otros. *Osteogénesis imperfecta en el recién nacido*. Rev Cub Ped 56: 2, 1984.

En la osteogénesis imperfecta hay un defecto congénito en los osteoblastos, de los cuales hay una falta de reserva con una matriz normal. Es una de las displasias óseas más frecuentes; existen dos formas clínicas: congénita y tardía. En un período de 10 años, en el Hospital docente materno infantil "10 de Octubre" la incidencia de osteogénesis imperfecta fue de 0.02%, la edad promedio en las madres fue entre 37 y 42 años y todas tenían grupo sanguíneo A+. Todos los recién nacidos fueron a término, normopesos, del sexo masculino, con buena puntuación de Apgar al nacer, y predominó la forma congénita. Se registraron dos casos con malformaciones congénitas asociadas: una hernia diafragmática y una tetralogía de Fallot. En la osteogénesis imperfecta congénita ninguno sobrevivió al primer año de vida.

INTRODUCCION

Esta es una de las displasias óseas más frecuentes. Existen dos variedades clínicas:

a) Forma congénita (*Vrolik, Porak, Durante*). Se le constatan múltiples fracturas secundarias a la posición intrauterina o al mismo traumatismo del parto.¹⁻⁴ Por lo general es letal y el paciente fallece debido a

-
- * Especialista de I grado en neonatología. Responsable de la sala de cuidados especiales de neonatología del Hospital materno infantil "10 de Octubre". Profesor instructor de la Facultad no. 2 de Pediatría, ISCM-H.
 - ** Especialista de I grado en pediatría. Médico del servicio de neonatología del Hospital materno infantil "10 de Octubre".
 - *** Especialista de I grado en neonatología. Médico del servicio de neonatología del Hospital materno infantil "10 de Octubre".
 - **** Residente de II año de pediatría. Hospital docente "A. A. Aballí".
 - ***** Especialista de I grado en radiología. Hospital docente materno infantil "10 de Octubre".

cuadros respiratorios ocasionados por las múltiples fracturas que presenta. Está asociado con escleróticas azules. Se reconoce un patrón hereditario autosómico recesivo.¹

Las características radiológicas son las siguientes: las fracturas múltiples causan gran distorsión y deformidad de los huesos, las corticales son delgadas y la estructura trabecular se define pobremente, aunque en una radiografía común la opacidad de los huesos puede aparecer claramente normal. Se forman callos en el lugar de la fractura y pueden convertirse en excesivos, añadiendo a la deformidad general un contorno de hueso.⁵

- b) Forma tardía (Lobstein-Vander, Hoeve). Es compatible con una larga vida; puede comenzar tardíamente y presentar la clásica tríada (VDH): fragilidad ósea, escleróticas azules y sordera por otosclerosis; puede presentar también diversas variedades, desde el diagnóstico radiológico hasta los muy afectados con baja talla e importantes deformidades; en ocasiones puede presentar dentinogénesis imperfecta y fragilidad capilar incrementada. Se reconoce un patrón hereditario, que se transmite de forma autosómica dominante.⁶⁻⁸

Alteraciones radiológicas: las corticales de los huesos y las trabéculas son delgadas. Los huesos tienen una apariencia frágil, sin embargo, en algunos casos los huesos aparecen sorprendentemente normales. Las fracturas ocurren con el más mínimo trauma, éstas pueden ser: completas o variedad tallo-verde. El callo se forma rápidamente y puede ser exuberante. En el cráneo los huesos de la bóveda pueden ser delgados y pobremente osificados.⁹⁻¹¹

Los numerosos huesos brownianos se encuentran a lo largo de las suturas, lo cual recibe el nombre de cráneo de mosaico.¹²⁻¹⁵

MATERIAL Y METODO

De forma retrospectiva y longitudinal realizamos el estudio en el Hospital Docente Materno Infantil "10 de Octubre", en un período de 10 años (1973-1982), donde encontramos nueve pacientes con esta afección.

Estos nueve casos fueron seleccionados por presentar criterios diagnósticos de osteogénesis imperfecta (V. P. Duarte) y (V. D. Hobe). Se tomaron los siguientes datos de la historia clínica: edad materna, paridad, grupo sanguíneo materno, edad gestacional, peso del recién nacido, puntuación de Apgar al minuto, sexo, asociación con malformaciones congénitas, y variedad de osteogénesis imperfecta, supervivencia.

Para concluir nuestro trabajo, se hace resumen de la historia clínica de un caso típico de osteogénesis imperfecta letal.

DESCRIPCION Y DISCUSION DE LOS RESULTADOS

La incidencia de osteogénesis imperfecta en nuestra maternidad fue de 0,02%, semejante a la informada por algunos autores.⁷ En cambio, otros autores en su estudio⁸ informaron una incidencia de 0,1% por lo que se consideran estos resultados como altos (cuadro I).

En nuestros nueve casos encontramos los siguientes casos de interés; la edad materna promedio osciló entre 37 y 42 años, todos los grupos sanguíneos fueron A+. En los recién nacidos se encontraron los siguientes datos: una edad gestacional entre 37 y 41 semanas, peso entre 2 540 y 3 800 gramos, una puntuación de Apgar al minuto entre 7 y 9 puntos, una estadía en cuidados especiales entre 7 y 20 días y todos fueron del sexo masculino (cuadro II).

Al analizar las formas clínicas se encontró que el 88,8% fueron de la forma congénita y el 11,2% de la forma tardía (un solo caso). Consideramos que este dato no es fiel, pues muchas veces esta forma comienza en épocas de la pubertad y no es controlable por nosotros (cuadro III).

Se buscaron otras malformaciones congénitas asociadas y encontramos que el 22,2% tenían esta asociación: una hernia diafragmática y una tetralogía de Fallot. La literatura revisada por nosotros no informa casos asociados con otras anomalías.¹⁰⁻¹³

CUADRO I
INCIDENCIA DE OSTEOGENESIS IMPERFECTA

Parámetros	No.	%
Nacimientos	44 422	99,98
Osteogénesis imperfecta	9	0,02
Total	44 431	100,0

CUADRO II
OSTEOGENESIS IMPERFECTA. ALGUNOS CARACTERES

Edad de la madre	37-42 años
Grupo sanguíneo materno	A +
Edad gestacional	37-41 semanas
Peso del recién nacido	2 540-3 800 g
Punteo de Apgar al nacimiento	7-9 puntos
Sexo	Masculino
Estadía	7-20 días

Nosotros consideramos que esto no es lo común, sino algo eventual (cuadro IV).

Al analizar la mortalidad encontramos que en la forma congénita todos fallecieron, y tuvieron la siguiente supervivencia:

1 nacido muerto, 3 fallecieron antes de 28 días y 4 antes del año de edad. Esto es debido a la gran cantidad de fracturas ocasionadas por una falta de actividad osteoblástica normal. En general estos niños fallecieron por infecciones respiratorias a repetición (cuadro V).

CUADRO III
FORMAS CLINICAS DE OSTEOGENESIS IMPERFECTA

Formas clínicas	No.	%
Forma congénita	8	88,8
Forma tardía	1	11,2
Total	9	100

CUADRO IV
ASOCIADA CON OTRAS MALFORMACIONES CONGENITAS

Malformaciones congénitas	No.	%
Con malformaciones asociadas		
Hernia diafragmática congénita	1	11,1
Tetralogía de Fallot	1	11,1
Sin malformaciones asociadas	7	77,7
Total	9	100

CUADRO V
OSTEOGENESIS IMPERFECTA. MORTALIDAD

	Nacimiento: 1
Forma congénita	Fallecidos 28 d.: 3
	Fallecidos 1 año: 4
Forma tardía	1 vivo

Resumen de un recién nacido que presentaba osteogénesis imperfecta congénita (figuras 1, 2 y 3)

H. C. 212045

Hijo de M. B.

Edad materna: 42 años

Múltipara: Grupo A +

Ultimo parto hace 16 años, embarazo sin alteraciones.

Se produce el parto a las 41 semanas, líquido amniótico claro, presentación pelviana, Apgar 9-9 puntos.

Peso: 2 800 gramos, circunferencia cefálica 46 cm, talla 42 cm, gran acortamiento de extremidades con deformidad y crepitación, escleróticas azules, fondo de ojo normal, EEC normal. Alta a los 10 días.

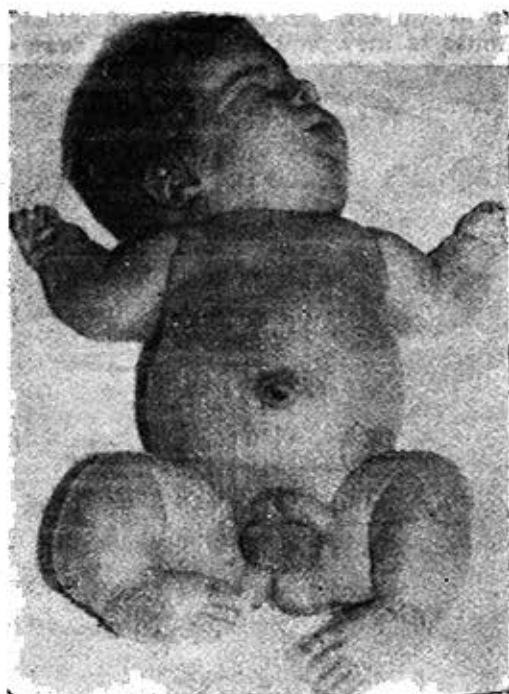

Figura 1

R. N. T. con una osteogénesis imperfecta de forma congénita. Edad de nacido 8 días




Figura 2

Rayos X de cráneo, vista lateral: Los numerosos huesos brownianos se encuentran a lo largo de las suturas y reciben el nombre de cráneo en mosaico.

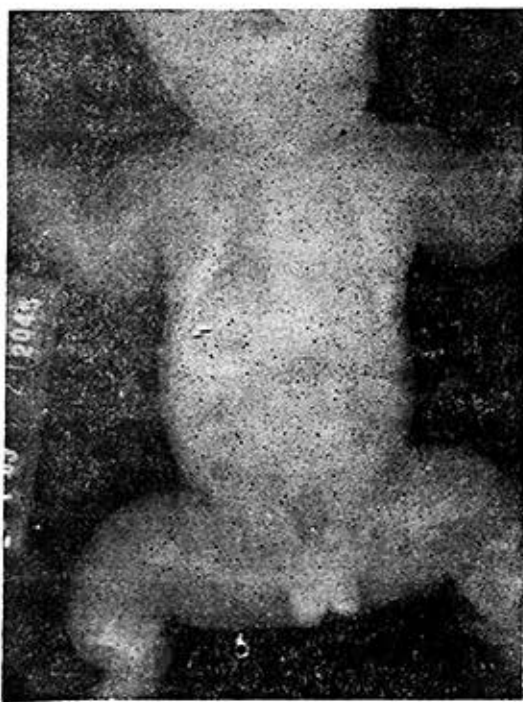

Figura 3

Rayos X de cuerpo completo: fracturas múltiples causantes de gran distorsión y deformidad de los huesos.

CONCLUSIONES

1. La incidencia de osteogénesis imperfecta es baja.
2. Predomina en las añosas y grupo sanguíneo A +.
3. Todos nuestros recién nacidos fueron a término, con buen peso y de sexo masculino.
4. Predominó la osteogénesis imperfecta, variedad congénita. Todos fallecieron.

SUMMARY

Tudela Coloma, J. M. et al.: *Osteogenesis imperfecta in the newborn*. Rev Cub Ped 56: 2, 1984.

In the osteogenesis imperfecta there is a congenital defect in osteoblasts, a lacking of reservation with normal matrix. It is one of the most frequent bone dysplasias; there are two clinical forms. osteogenesis imperfecta congenita and osteogenesis imperfecta tarda. During a ten year period, incidence of osteogenesis imperfecta at "10 de Octubre" Materno-infantile Teaching Hospital, was 0,02%, mean age of mothers was 37-42 years and blood group A+. All newborns were at term, normoweight, male sex, normal Apgar score and congenital form prevailed. Two cases with associated congenital malformations were recorded: a diaphragmatic hernia and Fallot's tetralogy. In osteogenesis imperfecta none survived first year of life.

RÉSUMÉ

Tudela Coloma, J. M. et al. *Ostéogénèse imparfaite chez le nouveau-né*. Rev Cub Ped 56: 2, 1984.

Dans l'ostéogénèse imparfaite il existe un défaut congénital des ostéoblastes, dont il y a un déficit de réserve avec une matrice normale. Elle est une des dysplasies osseuses les plus fréquentes; il y en a deux formes cliniques: la congénitale et la tardive. Au cours d'une période de 10 années, à l'hôpital universitaire materno-infantile "10 de Octubre", l'incidence d'ostéogénèse imparfaite a été de 0,02%, l'âge moyenne chez les mères a été entre 37 et 42 ans, et toutes avaient le groupe sanguin A+. Tous les nouveau-nés étaient à terme, à poids normal, du sexe masculin, avec un bon score Apgar à la naissance et la forme congénitale a été la plus fréquente. Deux cas présentaient des malformations congénitales associées: une hernie diaphragmatique imparfaite et une tétrade de Fallot. Dans l'ostéogénèse imparfaite congénitale, aucun malade n'a survécu plus d'un an.

BIBLIOGRAFIA

1. Cruz, M.: Osteogénesis imperfecta. *Pediatría*, Barcelona, Romargraf, 1980. P. 1855.
2. Cooke, R.: Osteogénesis imperfecta. *Bases biológicas en la práctica pediátrica*. Barcelona, Salvat, 1970. P. 189.
3. Cooke, R.: Osteogénesis imperfecta. *Signos oculares. Bases biológicas en la práctica pediátrica*. Barcelona, Salvat, 1970. P. 1835.

4. *Klaus, M. et al.*: Problemas óseos del neonato en asistencia del recién nacido de alto riesgo. 2da. edición. Buenos Aires, Panamericana, 1981. P. 352.
5. *Berhman, R.*: Neonatal Perinatal Medicine Diseases of the fetus and infants. Saint Louis. The C. Mosley Company. 1977. P. 691.
6. *Jones, R. S. y otros*: Tratamiento del niño críticamente enfermo. Barcelona, Editorial Pediátrica. 1973. P. 146.
7. *Fallis, R. H.*: Osteogénesis imperfecta. A connective Tissue Diáttasis. J Pediatric 41. 713, 1952.
8. *Lester, W. P.; H. J. John*: Osteogénesis imperfecta. The Essentrols of Roentgen. interpretation. 2da. edición. La Habana. Ed. Revolucionaria, 1970. P. 51, 52, 63.
9. *Bromer, R.*: Referido por Lester.: Osteogénesis imperfecta. Am J Roentgenol Radium Ther Nuci Med 30: 631, 1933.
10. *Caffey, S.*: Pediatric X Ray Diagnosis, 3rd. Ed. Chicago, Year Book. Publishers, 1956. P. 306.
11. *Caffey, S.*: Acondroplasia of the pelvis and lumbosacral. Spine. Am J Roentgenol Radium Ther Nuci Med 80: 449, 1958.
12. *Coleman, S. S.*: Diagnosis of congenital Dysplasia of the Hip in the newborn infant. JAMA 162. 541 oct. 6, 1956.
13. *Fairbank, T.*: An Atlas of General Affections of the Skeleton. Baltimore, Williams, S. Wilkins Company, 1951. P. 165-178.
14. *Schwarz, E.*: Hipercallosis en osteogénesis imperfecta. Am J Roentgenol Radium Ther Nuci Med 85: 645, 1962.
15. *Shanko, S. C.; P. Kerley*: A Textbook on X Ray Diagnosis by British Authors. 2nd. Ed., vol. IV, Philadelphia and London, W. B. Saunders Company, 1950. P. 735.

Recibido: 20 de abril de 1983.

Aprobado: 15 de mayo de 1983.

Dr. José M. Tudela Coloma

Hospital Materno Infantil "10 de Octubre"

Ciudad de La Habana.