

HOSPITAL PEDIATRICO DOCENTE SAN MIGUEL DEL PADRON

Megacolon agangliónico. Técnica quirúrgica original

Por el Dr.:
JUAN GONZALEZ-RODILES PLANAS*

Colaboradores Dres.:

AVELINO MENDIBUR MORODO**, RICARDO GONZALEZ**,
JAVIER RODRIGUEZ CARDENAS*** y AMBROSIA VALDES MENA****

González-Rodiles Planas J. y otros. *Megacolon agangliónico. Técnica quirúrgica original*.
Rev Cub Ped 56: 4 1984.

Describimos la técnica que consiste en la extirpación quirúrgica del segmento agangliónico y práctica de una anastomosis primaria término-terminal en la región perineal, pasando el intestino por detrás de la pared anterior del recto extramucosa disecada. Se ha hecho un análisis de los casos operados de megacolon agangliónico en el curso de 10 años. Los resultados fueron excelentes y las conclusiones fueron señaladas.

-
- * Especialista de I grado en cirugía general y pediatría. Hospital pediátrico docente San Miguel del Padrón.
 - ** Especialista de I grado en cirugía. Hospital pediátrico docente San Miguel del Padrón.
 - *** Médico general especializado en cirugía. Hospital pediátrico docente San Miguel del Padrón.
 - **** Médico general especializado en pediatría. Hospital pediátrico docente San Miguel del Padrón.

INTRODUCCION

La enfermedad de Hirschsprung o megacolon agangliónico congénito, es una afección que produce una alta morbilidad y mortalidad en los pacientes afectados por ella.

Esta situación nos motivó a la búsqueda de una nueva técnica operatoria, que consiste en la extirpación quirúrgica del segmento agangliónar y práctica de una anastomosis primaria término-terminal en la región perineal,^{1,2} pasando el intestino por detrás de la pared anterior del recto³ extramucosa disecada.⁴ (figura 1a).

Esta técnica conserva tres aspectos:⁵

1. La inervación pelviana.
2. La anatomía regional.
3. El peristaltismo intestinal hasta los esfínteres.

Con estos criterios y considerando una técnica no difícil en su realización, obtuvimos resultados satisfactorios, por ser ésta una afección eminentemente quirúrgica.

MATERIAL Y METODO

En el año 1969 realizamos las primeras investigaciones experimentales en perros, en el Hospital de Experimentación de la Universidad de la Sorbona de Francia, con resultados alentadores.⁶ En nuestro país, en el Hospital Pediátrico Docente de San Miguel del Padrón, Ciudad de la Habana, comenzamos con esta técnica en el año 1973, con una casuística de cinco pacientes:

- | | |
|---|--------------------|
| 1. A los 6 años de edad | febrero de 1973 |
| 2. A los 2 años y 3 meses de edad | febrero de 1975 |
| 3. A los 4 años de edad | junio de 1977. |
| 4. A los 4 años de edad | diciembre de 1982. |
| 5. A los 2 años de edad | julio de 1983. |

Este trabajo fue presentado en la Jornada Provincial de Pediatría de 1976 y en el Congreso Nacional de Gastroenterología de 1980. La técnica consiste en los siguientes pasos:

Colostomía

De tipo derivativa. Se practica en segmento intestinal normalmente inervado, de preferencia en colon transversal, previa preparación preoperatoria con limpieza completa de colon en niños no graves.⁷

En recién nacidos a quienes se les ha diagnosticado el megacolon se les realiza colostomía.

Tratamiento quirúrgico definitivo

Es necesario que el niño alcance un peso aproximado de 14 kg;⁸ previamente se hace limpieza preoperatoria durante una semana con enemas

diarios por la boca de la colostomía proximal, distal y región anal, con una solución que contenga:⁶

- suero fisiológico
- neomicina
- líquido bactericida
- sulfa no absorbible

Posición del paciente: litotomía

Las áreas abdominal y perineal se preparan como campos separados y se realiza incisión paramedia izquierda.⁸

Exploración abdominal

Mediante compresas se aparta el intestino delgado hacia la parte superior derecha de la cavidad abdominal, se disecciona el peritoneo a ambos lados del colon descendente y sigmoide, hasta su reflexión en el fondo de saco de Douglas en la cara anterior del recto (figura 1b).

Se identifica la extensión del segmento agangliónico mediante la toma de fragmentos apropiados para biopsia por congelación; posteriormente se identifican los uréteres.⁸

Se continuará la disección del mesosigmoide y de los vasos del colon descendente con el fin de disponer de una adecuada longitud para una anastomosis sin tensión.

Una vez separado el peritoneo del recto en el fondo de saco de Douglas, se comienza un centímetro más abajo la separación de las capas musculares de la mucosa en la parte anterior y laterales del recto (figura 1c) hasta el suelo pelviano a nivel de los esfínteres y por la región perineal termina a 1½-2 cm por encima de la línea mucocutánea.

Es posible infiltrar las capas seromusculares con suero, novocaína al 0,5 % y adrenalina.⁴

La mucosa puede ser abierta en la disección y suturada con seda, aunque debe evitarse aun con una buena limpieza del colon.

Se ponen puntos de referencia a la pared muscular de la cara anterior y lateral del recto diseccionada.

Se realiza disección del clivaje del espacio rectal con los dedos, tomando como dirección la línea media,³ llegando al suelo pelviano junto al esfínter interno y externo (figura 1 d).

Se secciona en toda su longitud la pared lateral del recto a ambos lados hasta los esfínteres (figura 2a-2b).

Esta sección de la pared lateral se termina por la región perineal a 1½-2 cm de la línea mucocutánea.

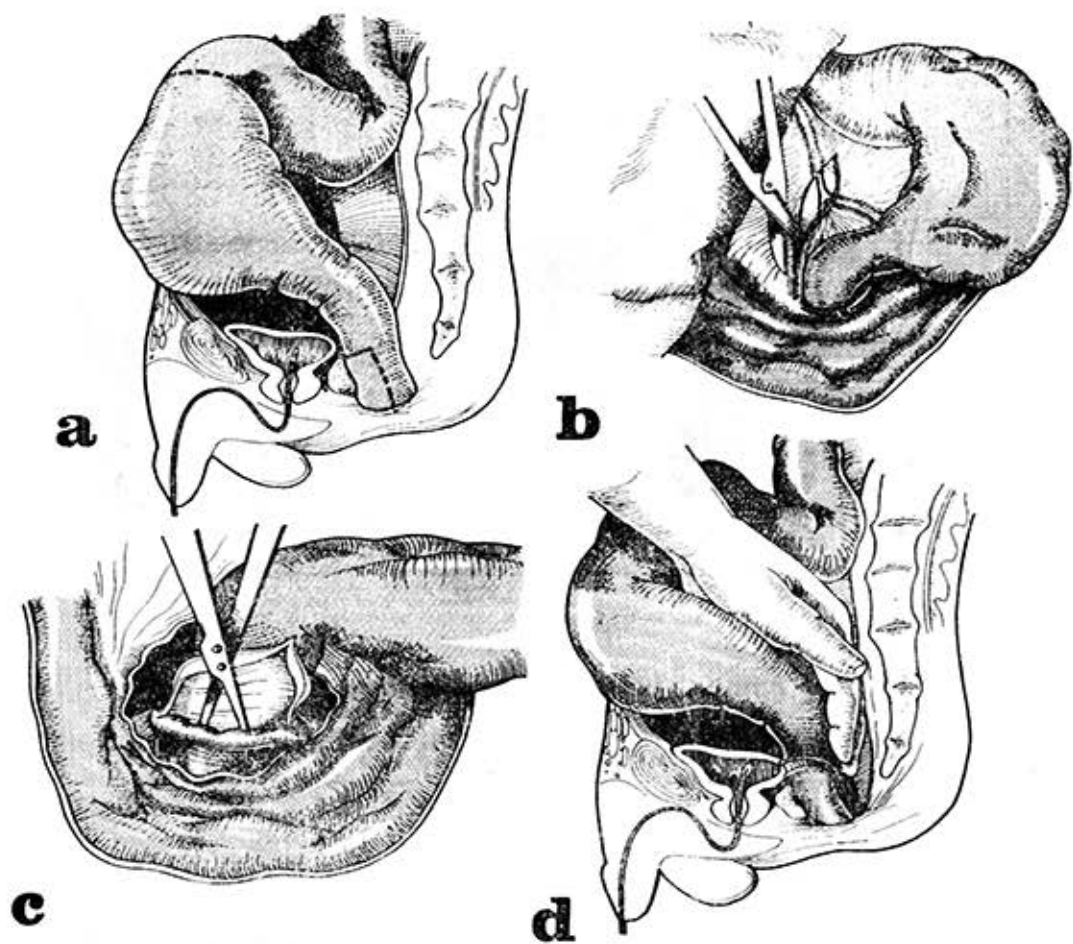


Figura 1

a) Resección de segmento agangliónico (patológico) dejando sólo la pared anterior del recto extramucosa disecada. Indicado por la línea de puntos. b) Disección del peritoneo. c) Separación en las capas musculares del recto de su mucosa en la parte anterior y laterales del recto. d) Disección por clivaje del espacio retrorectal con los dedos, tomando como dirección la línea media.

Tiempo perineal

Una vez realizada la dilatación anal se procede a hacer una incisión en hemicircunferencia a un centímetro y medio por encima de la línea posterior mucocutánea del ano, seccionando la pared posterior del recto,² se pasa al espacio retrorectal, y debe conservarse el esfínter interno (figura 2c).

Se realiza incisión en hemicircunferencia de la mucosa a 1½ cm de la línea mucocutánea anterior y lateral del recto (figura 2d); posteriormente se hacen lavados de la cavidad pelviana con líquido bactericida, el cual debe salir también por la región perineal.

Ya el rectosigmoide liberado (figura 2d) se tira de él a través del canal anal (figura 3a) hasta el colon normalmente inervado.

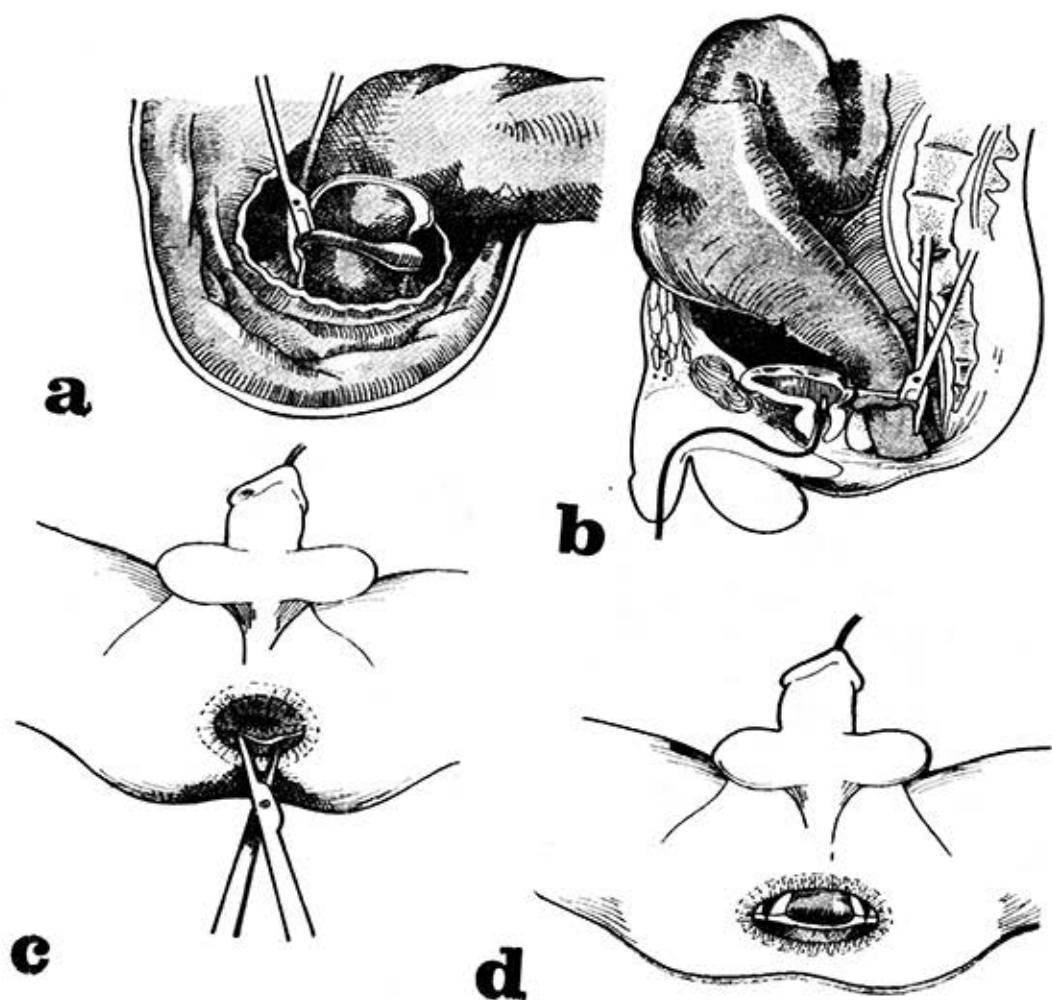


Figura 2

a y b) Sección en toda su longitud de la pared lateral del recto extramucosa hasta los esfínteres. c) Incisión en hemicircunferencia a uno y medio centímetros por encima de la línea mucocutánea del ano y al seccionar la pared posterior, se pasa al espacio retrorrectal. Se continúa la sección en hemicircunferencia de la mucosa en la parte anterior del recto. d) Disección del intestino en toda su circunferencia, región perineal.

La pared del nuevo recto se sutura en toda su circunferencia a la mucosa y esfínter interno (figura 3b), se deja un Penrose en la cara anterior del nuevo recto formado y otro drenaje en el espacio retrorrectal durante unos días.

El cirujano que se encuentra por vía abdominal debe evitar que el intestino quede en tracción al igual que los vasos mesentéricos.

Otra forma del tiempo perineal (I) (figuras 4 y 5)

El colon sigmoide es invaginado a través del ano, con lo que se evita su sección intraabdominal.

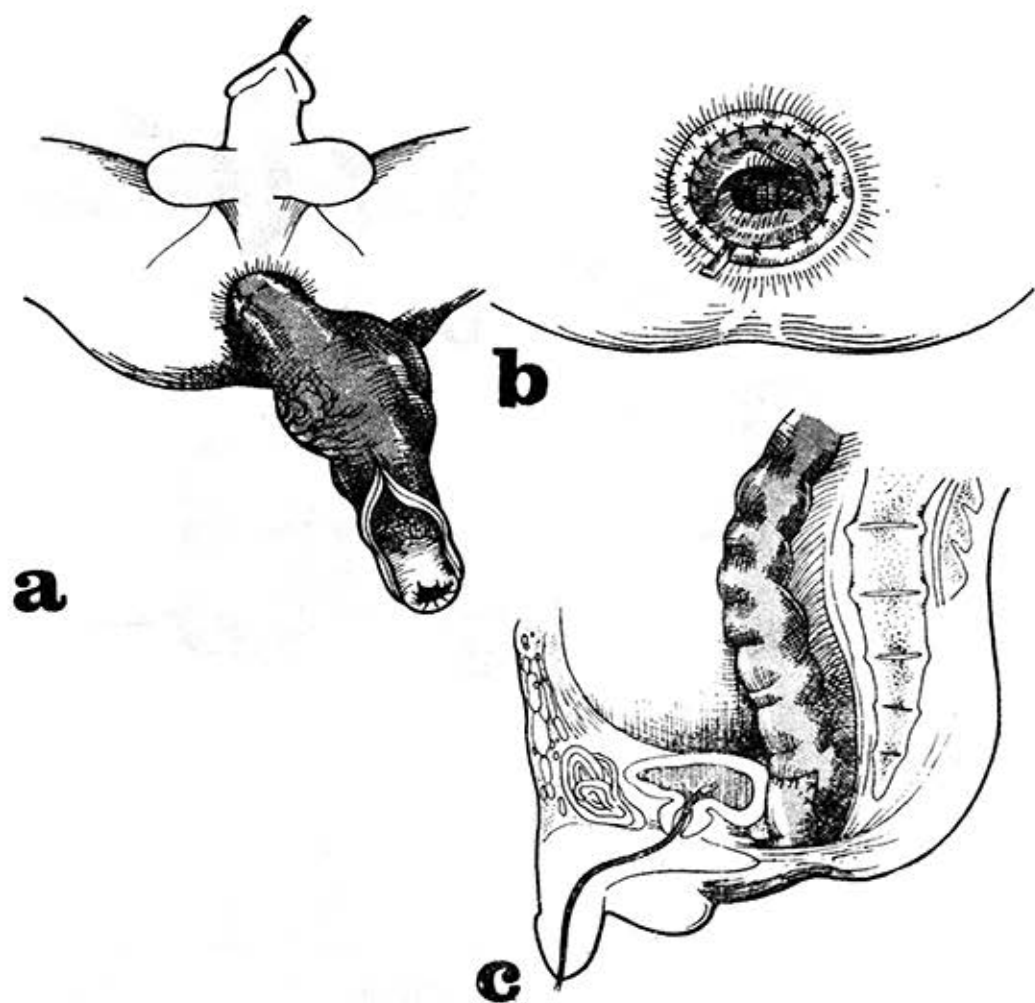


Figura 3

a) Rectosigmoide liberado, se tira del recto a través del canal anal hasta el colon normalmente innervado. b) La pared del nuevo recto suturada en toda su circunferencia a la mucosa y esfínter interno. Se coloca drenaje de penrose. c) La pared anterior extramucosa disecada del recto se sutura al intestino bajado a nivel de su cara anterior (puntos separados).

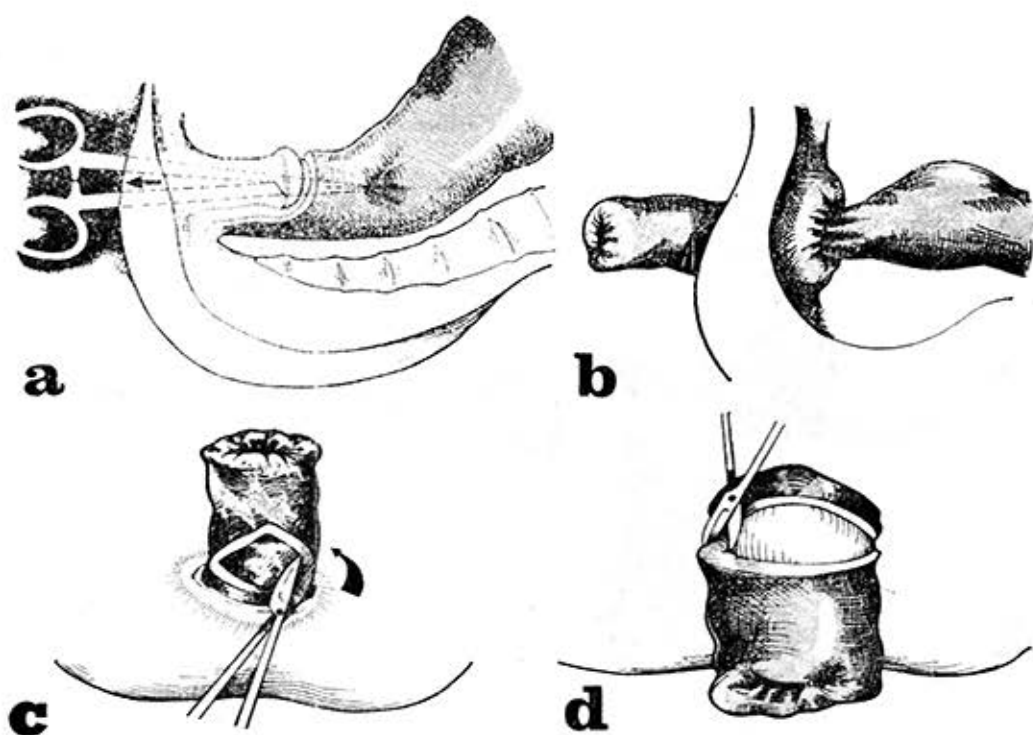


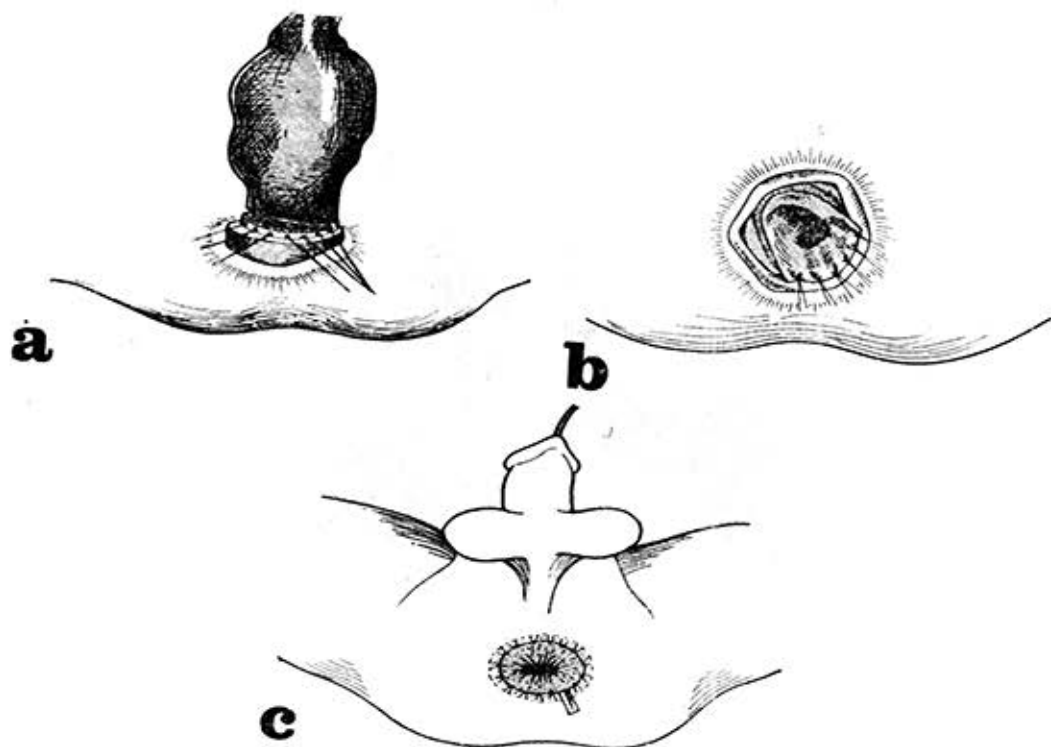
Figura 4

Tiempo abdominal

La pared anterior muscular extramucosa disecada del recto se sutura al intestino bajado a nivel de su cara anterior y lateral (figuras 3c, 6 y 7).

Se realiza peritonización del suelo pelviano, quedando por debajo el paso anterior. Se retiran los puntos a los 15 días, de la región perineal.

Figura 5



Figuras 4 y 5. Colon sigmoide invaginado a través del anillo, con lo que se evita su disección intraabdominal.

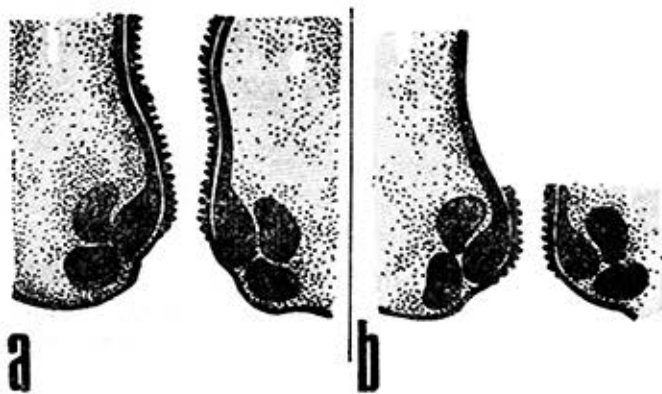


Figura 6

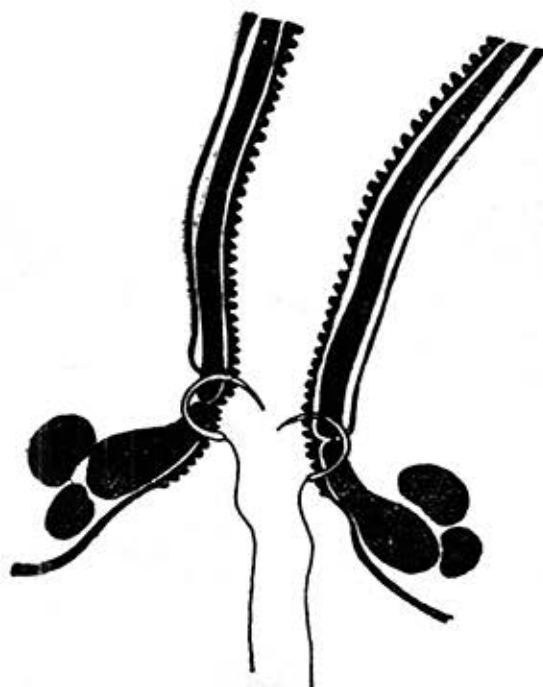


Figura 7

CONCLUSIONES

Esta técnica conserva los plexos, hipogástrico, lumbosacro, los esfínteres anales, así como la pared anterior del recto y los músculos del suelo pelviano. Esto permite que el paciente controle los reflejos de la defecación y el colon bajado asegura los movimientos peristálticos hasta los esfínteres, lo cual fue comprobado en nuestros casos operados (figuras 8 y 9).

Esta técnica es un buen proceder en el tratamiento quirúrgico del megacolon, pues restablece el movimiento fisiológico del intestino a nivel del rectosigmoide hasta los esfínteres.

Como respeta los músculos de la cavidad pelviana y la inervación conserva la continencia rectoanal, no hay peligro de lesionar la inervación de la vejiga, vesículos seminales y nervios erectores o erigentes.

Los resultados logrados con esta técnica fueron excelentes, aunque sólo contamos con la experiencia de cinco casos.

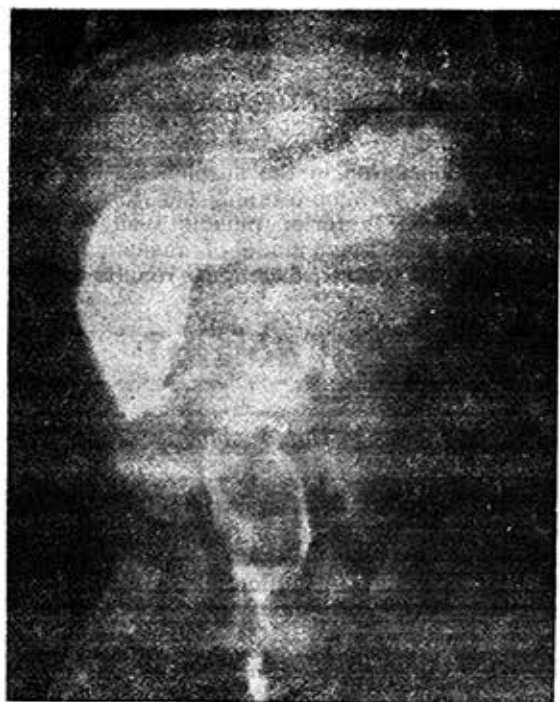

Figura 8

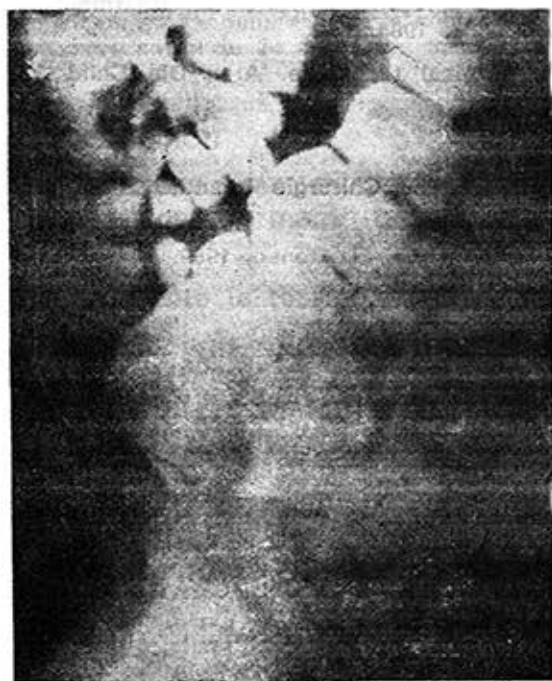

Figura 9

SUMMARY

González-Rodiles Planas, J. et al. *Aganglionic megacolon. Original surgical technique.* Rev Cub Ped 56: 4, 1984.

This paper deals with the description of a technique consisting in the surgical extirpation of the aganglionic segment and in the practice of primary termino-terminal anastomosis at the perineal region, pulling through the intestine behind anterior muscle wall of the rectum, to which mucosa was extirpated. An analysis has been made of cases surgical operated because of aganglionic megacolon during 10 years. Excellent results were achieved and conclusions were pointed out.

RÉSUMÉ

González-Rodiles Planas, J. et al. *Mégacôlon non-ganglionaire. Une technique originale.* Rev Cub Ped 56: 4, 1984.

Une technique consistant en l'extirpation chirurgicale du segment non-ganglionaire et la réalisation d'une anastomose primaire terminoterminal dans le périnée, en passant l'intestin en arrière de la paroi antérieure du rectum en dehors de la muqueuse diséquée est décrite. Une analyse des patients opérés de mégacôlon non-ganglionaire au cours de 10 ans a été faite. Les résultats ont été excellents et des conclusions ont été signalées.

BIBLIOGRAFIA

1. Swenson, O.: Pediatric Surgery. 2nd ed. New York, Appleton Century Crofts, 1962.
2. Ravitch, M.: Pediatric Surgery. London, Year Book Medical Publishers, 1979.
3. Duhamel, B.: Retrorectal and transanal pull-through procedure for the treatment of Hirschsprung's disease. Dis Colon Rectum 7: 455, 1964.
4. Soave, F.: Hirschsprung's disease: a new surgical technique. Arch Dis Child 38: 116, 1964.
5. Spalteholz, W.: Atlas de Anatomía humana. 1950.
6. Société Française de Chirurgie Infantile. Annales de Chirurgie Infantile 2(12): Janvier, 1970.
7. Fevre, M.: Cirugía infantil y ortopedia. V. 1. Barcelona, El Ateneo, 1969.
8. Benson, R.: Cirugía infantil. V. 2. Barcelona, Salvat, 1967.

Recibido: 9 de septiembre de 1983.

Aprobado: 4 de diciembre de 1983.

Dr. Juan González-Rodiles Planas
Hospital Pediátrico Docente San Miguel del Padrón,
Ciudad de La Habana.