

## ESCLEREDEMA DEL ADULTO EN UN NIÑO DE 10 AÑOS

HOSPITAL PEDIATRICO DOCENTE "WILLIAM SOLER"

Dr. Eric Martínez\*, Dra. Martha Moroño\*\*, Dr. Osiris Cubero\*\*\*, Dr. Orlando González\*\*\*\* y Dra. Lilia Legra\*\*\*\*\*

Martínez, E. y otros: *Escleredema del adulto en un niño de 10 años.*

Se presenta el caso de un escolar que ingresa por aumento de volumen difuso de cara, cuello y tronco duro a la palpación, que no se acompaña de dolor, ni otro síntoma. No aprecia godet y la función renal y cardíaca están normales. Se destaca que la biopsia de piel muestra un infiltrado intersticial por mucopolisacáridos, en toda la dermis y tejido celular subcutáneo. Se concluye que esta entidad descrita como escleredema del adulto o de Buschke es sumamente rara y la importancia de su conocimiento radica en saber hacer el diagnóstico diferencial con enfermedades como el mixedema, la dermatomiositis, la esclerodermia y otras.

### INTRODUCCION

El escleroderma del adulto o de Buschke es poco frecuente y se caracteriza por la aparición de placas infiltración dermohipodérmicas de consistencia cérea, que se evidencian mejor a la palpación, ya que la piel conserva su aspecto y coloración normales. Su causa es desconocida y en general los pacientes evolucionan favorablemente.<sup>1-4</sup> Por lo infrecuente de esta entidad, se hace esta presentación con el objetivo de divulgar su conocimiento, para hacer el correcto diagnóstico diferencial con otras afecciones que pueden hacer peligrar la vida del paciente.

### PRESENTACION DEL CASO

Paciente de 10 años de edad que desde los 5 meses de nacido padece de asma bronquial y que 2 días antes de su ingreso comienza a presentar aumento de volumen de la cara, cuello, tronco y extremidades superiores.

La piel de dichas regiones se muestra muy endurecida y no le permite arrugar la frente ni deprimir los párpados inferiores (figura 1 y 2). La dificultad para abrir la boca completamente le otorga una "facies de máscara".

### Exámenes de laboratorio

*Hemograma:* Hb 12,2 g; leucocitos: 7,875 x mm<sup>3</sup>; neutrófilos polimorfonucleares (PMN): 30%; linfocitos: 35% y eosinófilos: 34%.

\* Especialista de II Grado en Pediatría. Instructor de Pediatría.

\*\* Especialista de I Grado en Pediatría. Asistente de Pediatría.

\*\*\* Especialista de I Grado en Anatomía Patológica. Asistente de Anatomía Patológica.

\*\*\*\* Residente de 1er año en Pediatría. Policlínico Comunitario de Alamar, Ciudad de La Habana.

\*\*\*\*\* Médico posgraduado.

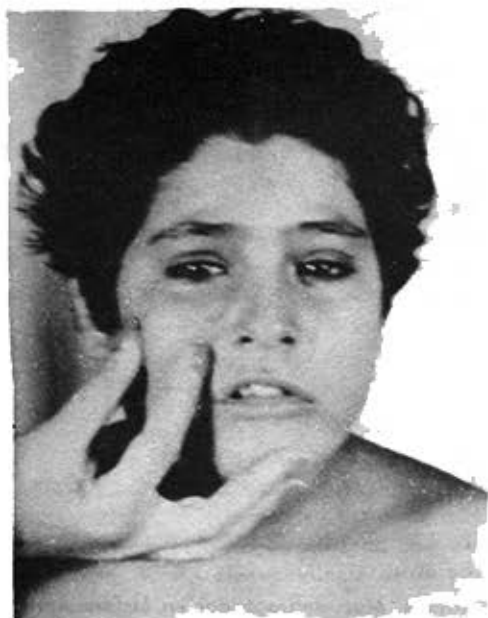

Figura 1. Paciente con escleredema del adulto o de Buschke. La infiltración de la dermis y tejido celular subcutáneo impide que la piel sea plegada.

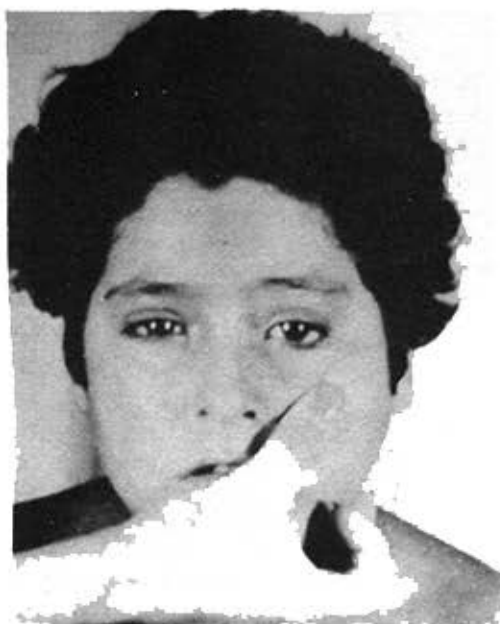

Figura 2. El párpado inferior no puede ser deprimido por la rigidez de los tegumentos, producido por la infiltración dermohipodérmica.

*Heces fecales (seriadas):* negativas.

*Examen parcial de orina:* negativo.

*Recuento de Addis:* negativo.

*Complemento hemolítico:* normal.

*Células LE en sangre periférica:* no se observan.

*Transaminasa glutámica pirúvica:* normal.

*Eritrosedimentación:* normal.

*Urea:* normal.

*Electroforesis de proteínas:* discreto aumento de alfa 2 y gammaglobulinas.

*Biopsia de piel:* el aspecto hístico es compatible con el escleredema del adulto o de Buschke.

### Informe de Anatomía Patológica

*Piel:* epidermis y folículos pilosos normales, dermis con infiltrado edematoso.

*Dermis:* hinchazón de fibras colágenas y espacios claros debido a edema (figura 3).

*Mucopolisacáridos:* en las áreas entre las fibras colágenas (figura 4)

*Metacromacia:* con la coloración del azul de toluidina en las áreas claras entre las fibras colágenas.

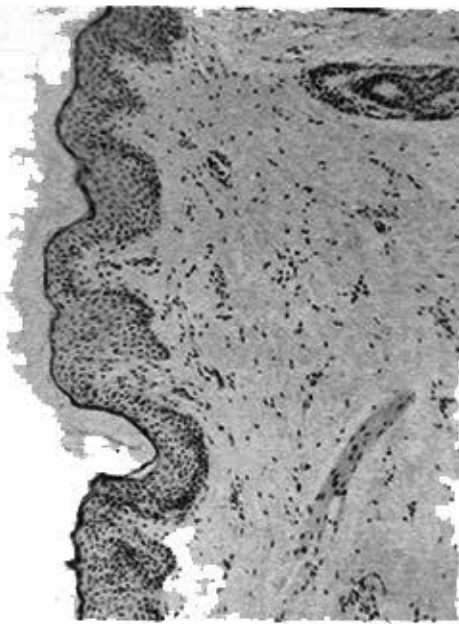


Figura 3. Dermis: hinchazón de fibras colágenas y espacios claros debidos a edemas.




Figura 4. Mucopolisacáridos en las áreas entre las fibras colágenas.

## DISCUSION

Hemos expuesto las características clínicas así como los hallazgos anatomopatológicos de una entidad infrecuente, y mostrado los resultados del estudio histórico de nuestro paciente, lo cual coincide con lo señalado en la literatura médica revisada.<sup>1-5</sup>

Se debe realizar el diagnóstico diferencial con: esclerodermia, dermatomiositis y mixedema.

Existe además la entidad llamada fascitis eosinofílica, la cual fue desechada en nuestro paciente mediante biopsia que alcanzó aponeurosis.

Este niño ha sido seguido durante 1 año y medio por consulta en nuestro hospital y su evolución espontánea ha sido satisfactoria con desaparición de las manifestaciones clínicas sin tratamiento específico alguno.

## SUMMARY

Martínez, E. et al.: *Scleredema adultorum in a 10 year old child.*

The case of a school child hospitalized by increased diffuse volume of the face, neck and trunk, hard to palpation, without pain or other symptom, is presented. Godet is not appreciated and cardiac and renal functions are normal. Skin biopsy shows interstitial infiltrate by mucopolysaccharides in the whole dermis and subcutaneous cell tissue. This entity described as scleredema adultorum or Buschke's scleredema is an extremely rare disease and importance of being acquainted with it, is to know how to make differential diagnosis with other diseases such as myxedema, dermatomiositis, scleroderma and others.

## RÉSUMÉ

Martínez, E. et al.: *Scléroedème de l'adulte chez un enfant âgé de 10 ans.*

Il s'agit d'un écolier qui est hospitalisé pour augmentation du volume diffus de la face, du cou et du tronc, durs à la palpation, ce qui n'est pas accompagné de douleur ni d'autres symptômes. Il n'est pas observé de godet, et les fonctions rénale et cardiaque sont normales. La biopsie de la peau montre un infiltrat interstitiel par mucopolysaccharides dans tout le derme et le tissu cellulaire sous-cutané. Cette entité, décrite comme scléroedème de l'adulte ou de Buschke, est extrêmement rare et l'importance de sa connaissance consiste en savoir réaliser le diagnostic différentiel avec des maladies telles que le myxoedème, la dermatomyosite, la sclérodermie et d'autres.

## BIBLIOGRAFIA

1. *Gay Prieto, J.*: Tratado de dermatología. 7 ed. Barcelona, Ed. Científico Médica, 1971. P. 640.
2. *Burgoon, C. F.*: Escleredema de los adultos. En: W. E. Nelson, V. C. Vaughan, R. J. McKay. Tratado de Pediatría. 6ta ed. Barcelona, Salvat, 1976. P. 1437.
3. *Esterly, N. B.*: Diseases of the dermis. In: Vaughan, McKay y Behrman, (ed) Nelson Textbook of Pediatrics, 11th ed. Philadelphia Saunders, 1979. P. 1901.
4. *Lever, W. F.*: Histopatología de la piel, 3ra ed., Barcelona, Editorial Científico-Médica, 1964. P. 460.
5. *Lewis, G. M.*: Dermatología clínica para médicos generales y estudiantes de Medicina. 2 ed., 1961. P. 83.

Recibido: 5 de febrero de 1985. Aprobado: 6 de marzo de 1985.

Dr. *Eric Martínez*. Calle D, No. 411, apartamento 10, entre 17 y 19, Vedado, Ciudad de La Habana, Cuba.

## ESTUDIO ULTRAESTRUCTURAL DEL LOBULO TEMPORAL EN LA ESQUIZOFRENIA.

SEGUNDO MESA CASTILLO



*Editorial Ciencias Médicas*

... Usted podrá adquirirlo, próximamente, en la Red de ventas de Libros del Ministerio de Cultura.