

## UTILIDAD DE LA ULTRASONOGRAFIA EN LA EXPLORACION TORACICA\*

HOSPITAL PEDIATRICO DOCENTE "WILLIAM SOLER"

*Dra. Belkis Vázquez Ríos\*\* y Dr. Roberto Razón Behar\*\*\**

Vázquez Ríos, B.; R. Razón Behar: *Utilidad de la ultrasonografía en la exploración torácica.*

Se estudiaron por el ultrasonido diagnóstico 50 pacientes menores de 15 años de edad, ingresados en el Hospital Pediátrico Docente "William Soler", con diferentes afecciones torácicas previamente evaluadas por radiografías del tórax. Con este método se investigaron: atelectasias, engrosamientos pleurales, derrames pleurales libres y tabicados, derrames pericárdicos, quistes infectados, masas torácicas tales como tumoraciones relacionadas con la pared o en el parénquima pulmonar cercano a la misma, tumoraciones mediastínicas, vísceras ectópicas, alteraciones de la motilidad diafragmática y otras afecciones. Se concluye que la ultrasonografía torácica orienta al clínico en la conducta investigativa y terapéutica en diferentes afecciones torácicas, por lo que se recomienda su aplicación práctica en todo el país, como complemento de la Radiología.

### INTRODUCCION

La utilización de la ultrasonografía en el estudio de procesos patológicos del tórax y particularmente del pulmón, está limitada, debido a que el aire existente en los alvéolos y bronquios no permite la transmisión del ultrasonido.<sup>1</sup>

Algunos de los cambios que producen afecciones del tórax son originados por acumulaciones anormales de aire como enfisema, asma bronquial, enfisema mediastínico o subcutáneo y neumotórax. En estas situaciones, no es posible utilizar el ultrasonido diagnóstico,<sup>1</sup> pero en otras enfermedades donde existen neoformaciones de varios componentes celulares, exudados de los capilares pulmonares y los vasos torácicos, que difunden extensamente en el tórax opacificando parcial o completamente un hemitórax, éstos son buenos mediadores del ultrasonido. Es difícil valorar radiográficamente los cambios estructurales que existen detrás de la densidad, lo cual se logra con la ultrasonografía.<sup>1, 2</sup>

De estas consideraciones se sugiere que la ultrasonografía es un complemento importante de la Radiología en el diagnóstico y en la gestión terapéutica en diferentes afecciones torácicas.<sup>1-5</sup>

En nuestro país no se ha informado hasta el momento actual la utilización del ultrasonido diagnóstico en el estudio de las afecciones torácicas y pulmonares.

\* Trabajo presentado en los Congresos de Pediatría (VII Latinoamericano, XIV Panamericano y XXI Nacional), noviembre de 1984.

\*\* Candidata a Doctora en Ciencias. Especialista de II Grado en Radiología. Profesora Titular del ISCM-H.

\*\*\* Candidato a Doctor en Ciencias. Especialista de II Grado en Pediatría. Profesor Auxiliar del ISCM-H.

## MATERIAL Y METODO

Se estudiaron por ultrasonografía torácica 50 pacientes menores de 15 años de edad, ingresados en el Hospital Pediátrico Docente "William Soler" con diferentes afecciones torácicas, previamente evaluadas por radiografías torácicas en vistas anteroposterior y laterales.

Se utilizaron los equipos de ultrasonido SAL-30A, Toshiba, con transductores de 3,5 y 5 MHz; y el SSH-10A con un transductor de 2,4 MHz, Toshiba, Tokio, y se realizaron las investigaciones con el tiempo real y sistema lineal sectorial.

Para obtener imágenes ultrasonográficas de buena calidad para el análisis clínico, se seleccionaron de acuerdo con la ubicación de la afección, las posiciones adecuadas del cuerpo (prono, supino, lateral), así como las posiciones del transductor (transversal, sagital, oblicuas supraesternal, subxifoidea e intercostal).

## RESULTADOS

Se obtuvieron imágenes ultrasonográficas útiles para el estudio de los 50 pacientes.

Los diagnósticos definitivos fueron los siguientes:

- Neumonía: 10 casos (figura 1).
- Derrame pleural: 8 casos (figuras 2 y 3).
- Derrame pleural tabicado: 4 casos (figura 4).
- Bronquiectasias infectadas: 2 casos (figura 5).
- Linfoma: 6 casos (figuras 6 y 7).
- Derrame pericárdico: 2 casos (figura 8).
- Viscera ectópica: 2 casos (figura 9).
- Quiste pericárdico: 1 caso (figura 10).
- Adenopatías inflamatorias: 4 casos.
- Alteraciones de la motilidad diafragmática: 3 casos.
- Secuestro pulmonar: 2 casos.
- Atelectasias: 2 casos.
- Linfangioma: 2 casos.
- Neuroblastoma: 1 caso.
- Neumatocele infectado: 1 caso.
- Absceso pulmonar: 1 caso.

Leyenda: D: diafragma; H: hígado.

Figura 1. U.S. (corte CSO). Paciente en decúbito prono. Imagen ecodensa en la base pulmonar derecha (P). Neumonía.

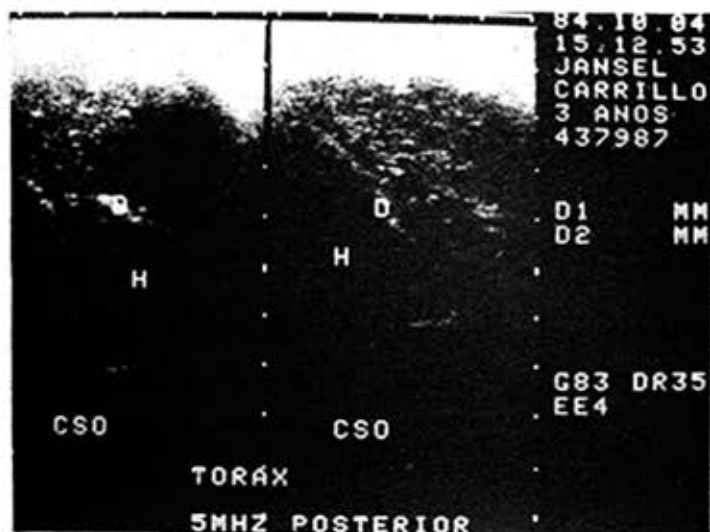
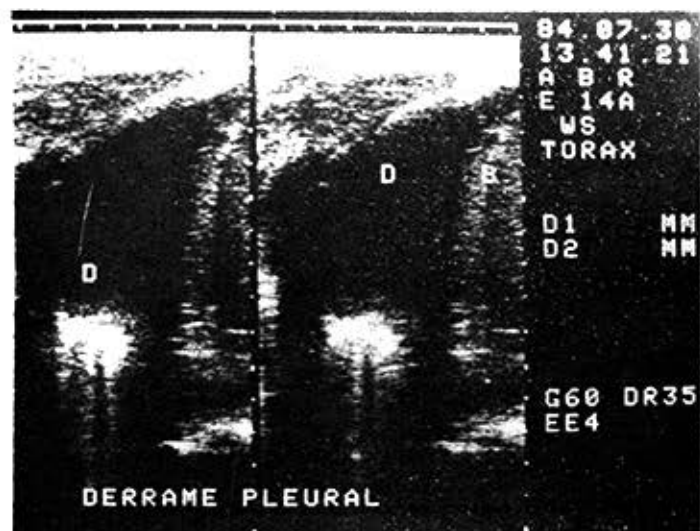


Figura 2. U.S. (CS). Cuadrante superior derecho. Se visualiza el hígado, riñón y diafragma. Imagen ecolúcida por encima del diafragma. Derrame pleural.

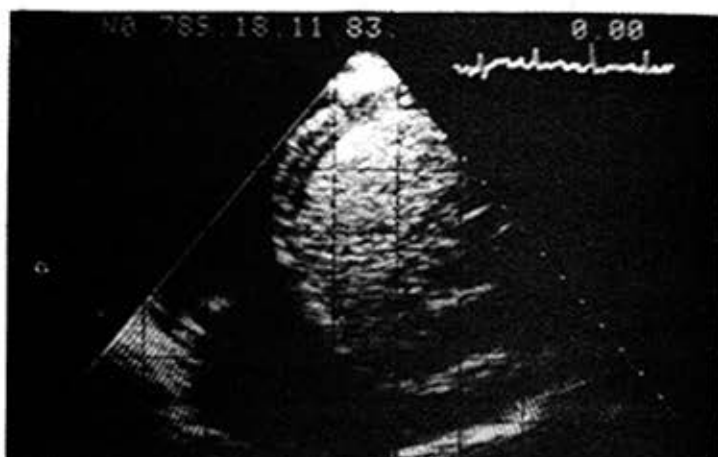
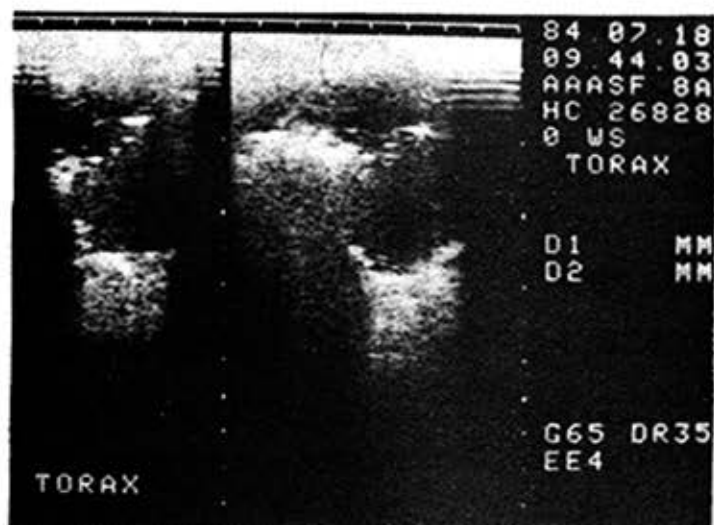
Figura 3. U.S. (Corte intercostal). Paciente en decúbito prono. Imagen ecodensa en relación con la pleura. Derrame pleural organizado.





Leyenda: D: imagen ecolúcida; B: bazo.

Figura 4. U.S. (C.S.). Cuadrante superior izquierdo. Derrame pleural tabicado.

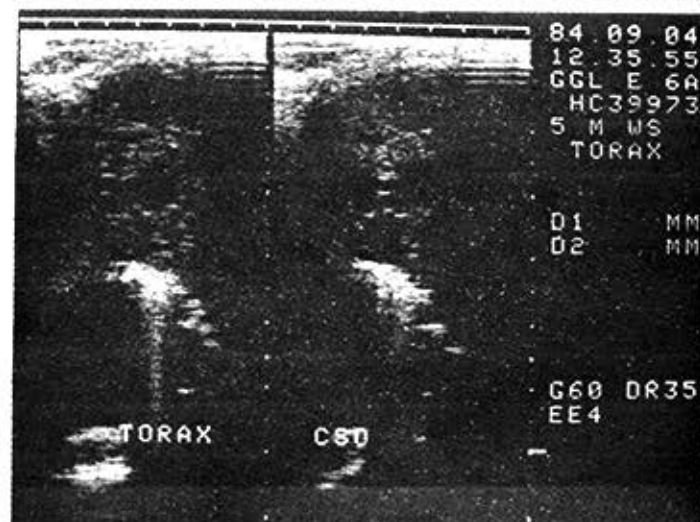
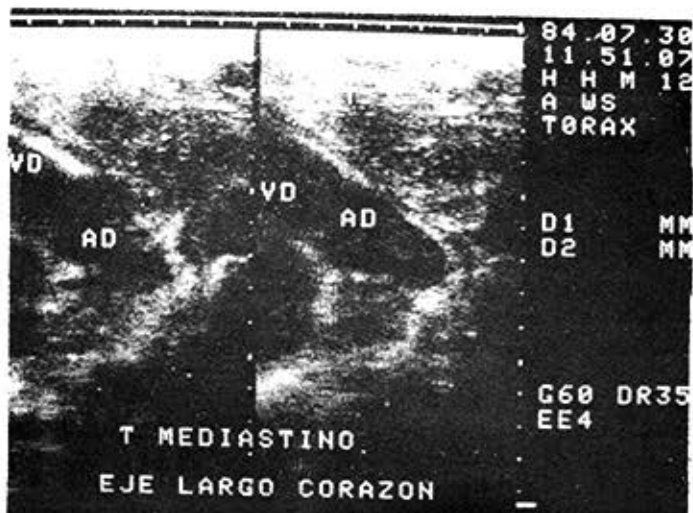


Figura 5. U.S. (Corte CSO). Paciente en decúbito prono. Base pulmonar izquierda. Ecodensidad en el lóbulo inferior izquierdo con imágenes ecolúcidas lineales. Proceso inflamatorio. Bronquiectasias.

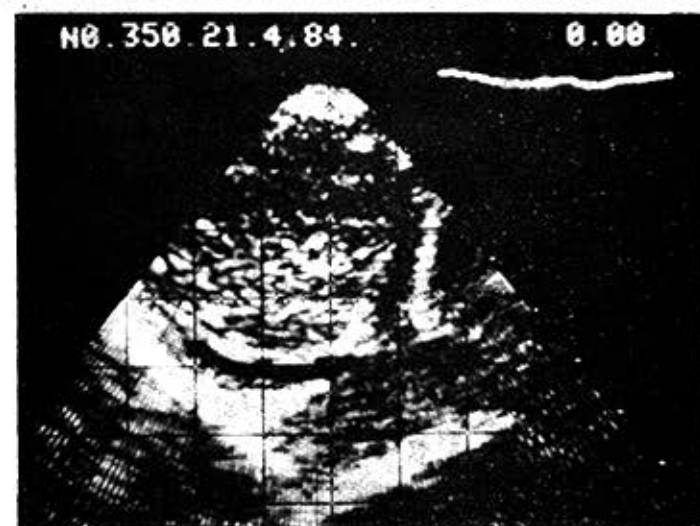

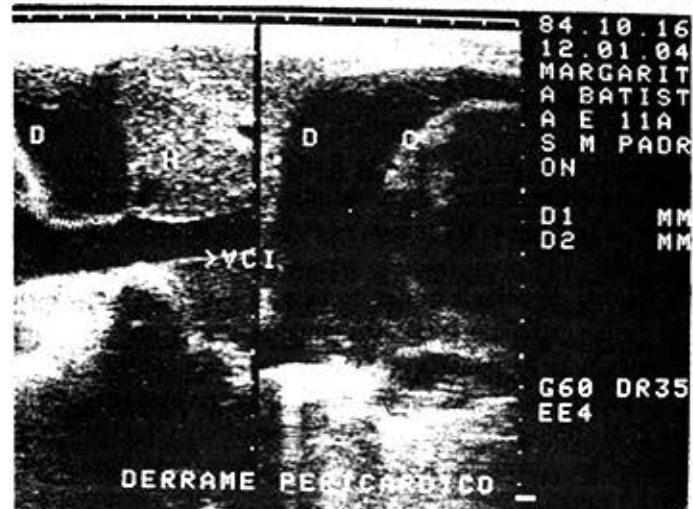
Figura 6. U.S. (C. Supraaesternal). Imagen ecodensa de 6 x 3 cm de diámetro que desplaza los vasos supraaórticos. Linfoma hodgkiniano.

Figura 7. U.S. (C.S). Región paraesternal derecha. Extensa imagen ecodensa con áreas ecolucientes en el contorno derecho del mediastino hacia su porción anterior la cual comprime las cavidades derechas del corazón. Linfoma no hodgkiniano.



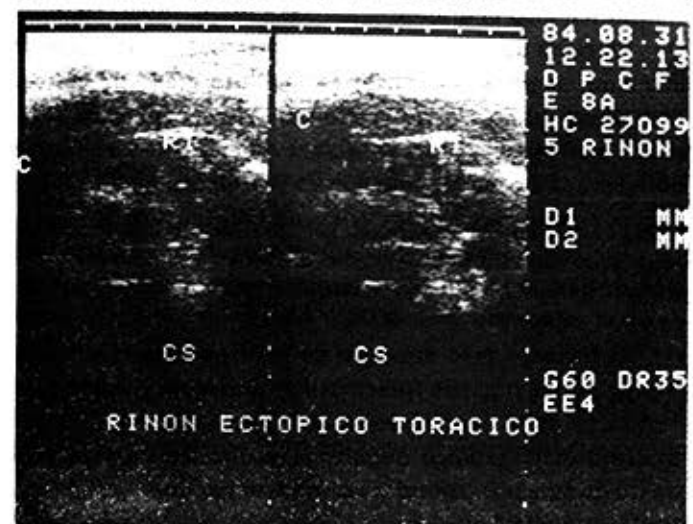Leyenda: H: hígado; VCI: vena cava inferior; C: corazón; D: derrame pericárdico.

Figura 8. U.S. (Corte en el cuadrante superior derecho y región subxifoidea).



Leyenda: C: corazón; Ri: imagen que corresponde al riñón izquierdo en posición ectópica.

Figura 9. U.S. (C.S). Hemitórax izquierdo.



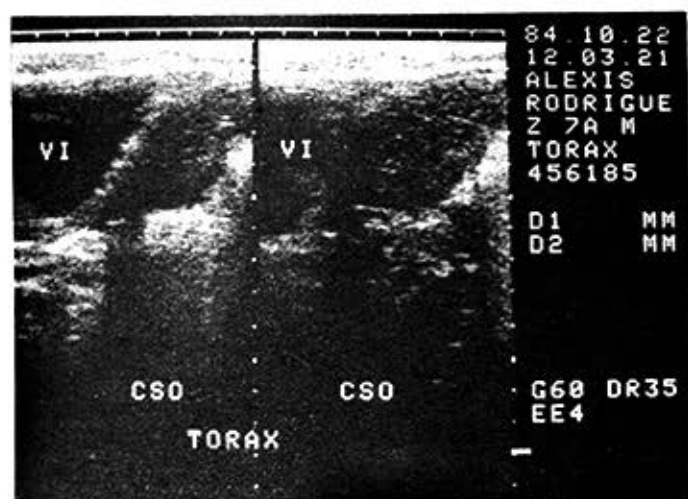


Figura 10. U.S. (CSO). Imagen ecodensa con algunas áreas ecolúcidas junto al ventrículo izquierdo (VI). Quiste pericárdico.

## DISCUSION

Durante más de 80 años la Radiología torácica se ha mantenido como una investigación de primera línea en el estudio de las enfermedades torácicas y pulmonares, aunque en muchos casos, las imágenes radiológicas reflejo de estos procesos morbosos tienen una densidad de líquido o fluido presente que no permite definir el volumen o estado del colapso pulmonar, ni otras lesiones de base, o cambios que se producen cuando el área pulmonar de forma parcial o total está cubierta por la presencia anormal de fluidos. Estos puntos débiles de la Radiología pueden suplirse con la utilización de la ultrasonografía torácica.<sup>1</sup>

La utilidad primaria del ultrasonido en evaluar pacientes con opacidades homogéneas en la Radiología torácica, consiste en diferenciar las lesiones sólidas (fibrosis pleural, consolidación parenquimatosa) de las de contenido líquido, y localizar las colecciones fluidas para la realización de la toracentesis. Tanto las grandes colecciones como las pequeñas, transmiten bien el sonido.<sup>4</sup>

En casos de colecciones fluidas (empiemas, abscesos, derrames tabicados, hematomas, etcétera), es posible localizar con un alto grado de certeza y seguridad mediante esta investigación, el área para puncionar, evitando pinchar el hígado o bazo. Además, se puede medir la profundidad de la aguja, evitando la formación de un neumotórax. Cuando no se obtiene líquido por la punción es posible, en un alto número de pacientes, extraer alguna pequeña cantidad de fluido para fines diagnósticos.<sup>2,3</sup>

También se ha demostrado que la ultrasonografía torácica es una guía para la realización de pericardiocentesis y biopsias pulmonares en pacientes con tumoraciones pulmonares.<sup>1</sup>

El hallazgo más atractivo de la ultrasonografía torácica es la visualización dinámica *in vivo* de los órganos torácicos con procesos patológicos.<sup>1</sup> La evaluación de los cambios dinámicos de la configuración de la vena cava inferior con la ventilación pulmonar, el movimiento diafragmático durante la respiración, la observación de un lóbulo pulmonar dentro de un derrame pleural y las excursiones de la pared torácica durante la ventilación, son algunos ejemplos que no pueden ser visualizados sin el uso de la ultrasonografía torácica.<sup>1</sup>



La sonografía provee también información valiosa acerca de los procesos morbosos cercanos a la pared tóraca o que pueden acercarse a través de las estructuras contiguas de tejido blando. Así, es posible el estudio de masas mediastínicas y yuxtacardiácas y anomalías yuxtadiafragmáticas.<sup>2</sup>

La elevación del hemidiafragma derecho puede ser producida por paresias o por una colección subfrénica con o sin paresia, o por un derrame enquistado subpulmonar.<sup>5</sup>

En nuestros pacientes, la ultrasonografía torácica fue de gran utilidad como complemento de la Radiología torácica. Se pudieron estudiar diferentes afecciones parenquimatosas pulmonares y opacidades de parte o todo un hemitórax, que en la mayoría de los casos correspondieron a derrames pleurales libres o tabicados; en este último caso, fue posible determinar el área exacta de su localización en los 4 pacientes, lo cual facilitó la punción y extracción del líquido. También se estudiaron masas mediastínicas, que en 8 de los 12 casos correspondieron a tumoraciones en su mayoría malignas.

Las alteraciones de la motilidad diafragmática en 3 pacientes, así como otras afecciones torácicas, también fueron objeto de estudio mediante el ultrasonido diagnóstico.

Las informaciones obtenidas con este medio no invasivo y de bajo costo, sin exponer nuevamente a los pacientes a las radiaciones ionizantes, hacen que la ultrasonografía torácica pueda convertirse en un recurso clínico útil para la Medicina torácica.<sup>1,2</sup>

## CONCLUSIONES

1. La ultrasonografía torácica es útil en el diagnóstico de las afecciones torácicas y, en particular, las del aparato respiratorio.
2. Esta investigación debe utilizarse como complemento de la Radiología torácica.
3. Mediante el ultrasonido diagnóstico es posible estudiar: atelectasias, engrosamientos pleurales, derrames pleurales libres y tabicados, derrames pericárdicos, quistes infectados, masas torácicas tales como tumoraciones relacionadas con la pared o en el parénquima pulmonar cercano a la misma, tumoraciones mediastínicas, vísceras ectópicas, alteraciones de la motilidad diafragmática y otras afecciones.
4. Esta investigación orienta al clínico acerca de la conducta investigativa y terapéutica que se debe seguir ante diferentes afecciones torácicas, por lo que se sugiere su aplicación práctica en todo el país.

## SUMMARY

Vázquez Ríos, B.; R. Razón Behar: *Usefulness of ultrasonography in chest screening.*

Fifty patients under 15 years of age admitted to "William Soler" Teaching Pediatric Hospital with different chest disorders previously evaluated by chest X-rays were studied by diagnostic ultrasound. With this method we investigated atelectasis, pleural thickening, free and septal pleural effusion, pericardial effusion, infected cysts, chest masses like tumors involving the pulmonary wall or the nearby parenchyma, mediastinal tumors, ectopic viscera, changes in diaphragmatic motility, and other disorders. It is concluded that chest ultrasonography guides the clinician in the investigative and therapeutic behavior in different chest disorders, so it is recommended for practical implementation in the entire country, as an adjunct to radiology.

## RÉSUMÉ

Vázquez Ríos, B.; R. Razón Behar: *Utilité de l'échographie dans l'exploration thoracique.*

On a étudié par échographie diagnostique 50 patients de moins de 15 ans admis à l'hôpital pédiatrique universitaire "William Soler" avec différentes affections thoraciques qui ont été préalablement éva-

luées par radiographie thoracique. Avec cette méthode on a recherché: les atélectas.es, grossissements pleurals, épanchements pleurals libres et cloisonnés, épanchements péricardiques, kystes infectés, masses thoraciques telles que les tumeurs de la paroi ou le parenchyme pulmonaire voisin, tumeurs médiastinales, viscères ectopiques de la motilité diaphragmatiques et d'autres affections. L'échographie oriente le médecin dans la conduite de recherche et thérapeutique à suivre dans différentes affections thoraciques c'est pourquoi on recommande son application pratique dans tout le pays comme complément de la radiologie.

## BIBLIOGRAFIA

1. *Kira, J. et al.*: Ultrasonographic approach to respiratory diseases. *Med Rev Toshiba* 4: 11-17, 1980.
2. *Haller, O. J. et al.*: Sonographic evaluation of the chest in infants and children. *AJR* 134: 1019-1027, 1980.
3. *Laing, F. C.*: Problems in the application of ultrasonography for the evaluation of pleural opacities. *Radiology* 126: 211-214, 1978.
4. *Hirsch, J. H. et al.*: Ultrasonic evaluation of radiographic opacities of the chest. *Am J Roentgenol* 130: 1153-1156, 1978.
5. *Taylor, K. J. W.*: Use of ultrasound in opaque hemithorax. *Br J Radiology* 47: 199-200, 1974.

Recibido: 24 de junio de 1985. Aprobado: 14 de diciembre de 1985.

Dra. *Belkis Vázquez Ríos*. Hospital Pediátrico Docente "William Soler". Ave. San Francisco No. 10112, Altahabana, Ciudad de La Habana 8, Cuba.