

## AGÈNESIA LUMBOSACRA. PRESENTACION DEL CASO

INSTITUTO DE NEUROLOGIA Y NEUROCIRUGIA

*Dra. Ibis Menéndez\**, *Dr. Santiago Luis González\*\**, *Dra. Matilde Estrada Suárez\*\*\** y *Dr. Arnaldo Pereira González\*\*\*\**

Menéndez, I. y otros: *Agnesia lumbosacra. Presentación del caso.*

Se realizaron estudio clínico, radiográfico, electrofisiológico y citogenético en un varón de 3 años de edad, blanco, con hipoplasia de las extremidades inferiores. Las investigaciones realizadas confirmaron la agnesia total de la columna vertebral por debajo de la undécima vértebra dorsal y permiten inferir la malformación de los segmentos medulares correspondientes.

### INTRODUCCION

La displasia caudal, agnesia sacrococcígea o síndrome de regresión caudal como también se le denomina, es una malformación congénita caracterizada por fallas en el desarrollo de las vértebras lumbares y sacrococcígeas, así como de los segmentos medulares correspondientes.<sup>1</sup>

En el presente trabajo se exponen las características clínicas, los hallazgos radiológicos, electrofisiológicos y citogenéticos, y se hacen algunas consideraciones, de un paciente que presenta una agnesia total de la columna vertebral por debajo de la undécima vértebra dorsal, expresión extrema de displasia caudal.

### PRESENTACION DEL CASO

Paciente Y.R.M. del sexo masculino, raza blanca y 3 años de edad.

Motivo de consulta: imposibilidad para la marcha por malformación en las extremidades inferiores.

Historia de la enfermedad actual: nació de embarazo a término y parto en pelviana. Llanto inmediato. No presentó cianosis. Peso: 4,8 libras. Al nacimiento le detectaron malformación de los miembros inferiores. Sostuvo la cabeza a los 3 meses. Primeras palabras a los 8 meses. Nunca ha caminado.

Antecedentes patológicos familiares: no existen antecedentes de malformación similar en la familia. Niegan otros tipos. Sólo se recogen antecedentes importantes de diabetes por vía materna.

Examen físico: circunferencia cefálica de 47 cm. Metópica prominente. Sinofris ligera. Cuello corto (figura 1). *Pectus excavatum*. Cifoescoliosis generalizada. La columna vertebral es visible y palpable hasta los 2/3 inferiores del tórax, donde termina en un abultamiento. Los miembros superiores están bien desarrollados y tienen movilidad y reflectividad normales. Los miembros inferiores en posición de rana (abducción extrema). Fémures hipoplásicos. Marcado pterigión poplíteo que se extiende y sólo deja libre 1/3 inferior de la pierna. Hipoplasia de tibia y peroné. Marcada atrofia de la muscula-

\* Especialista de I Grado en Genética Clínica.

\*\* Especialista de II Grado en Neurología.

\*\*\* Residente de 3er año en Neurología.

\*\*\*\* Especialista de I Grado en Radiología.

tura de los miembros inferiores. Talón prominente. Braquidactilia de 2do, 3er, 4to y 5to dedos de ambos pies (figuras 2 y 3). Hipotonía. Arreflexia osteotendinosa. Conservación de las diferentes modalidades de la sensibilidad superficial. Control de los esfínteres vesical y anal. Genitales externos de aspecto normal (figura 4).

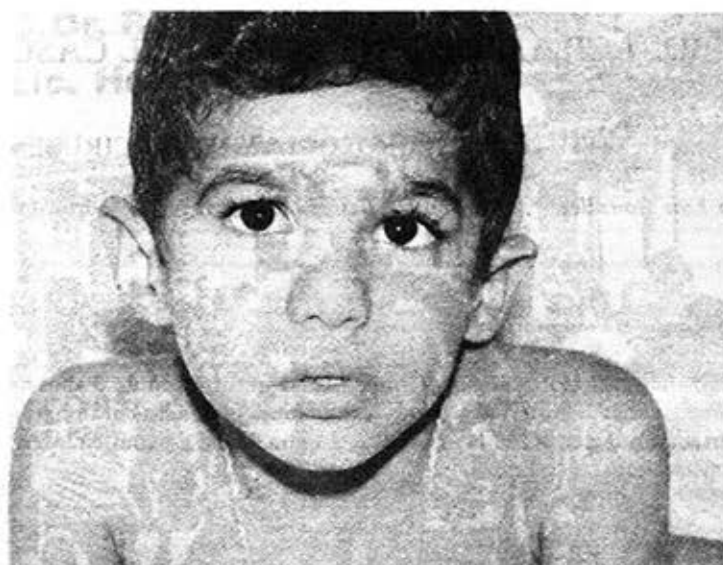

Figura 1. Aspecto normal de la cara del paciente. Se destaca la sutura metópica prominente, la sinofris ligera y el cuello corto.

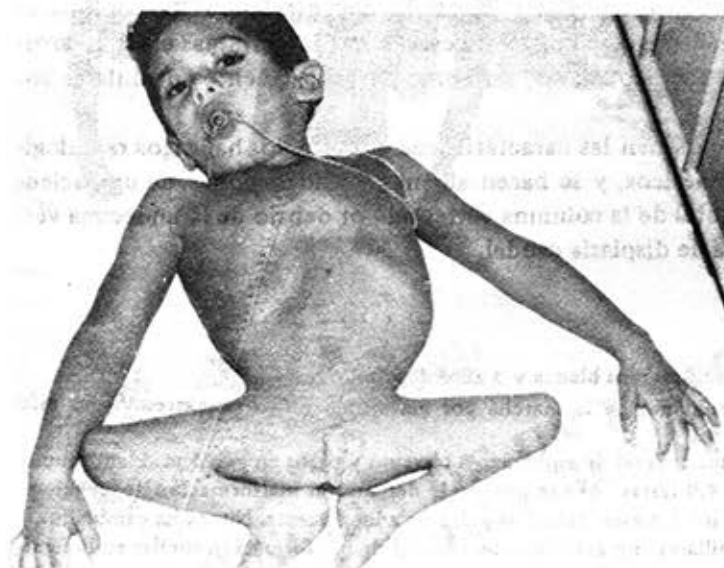

Figura 2. Paciente en decúbito supino. Pectus excavatum. Extremidades superiores normales. Miembros inferiores en posición de rana.

### Resultados de las investigaciones realizadas

Electroencefalograma. Valoración del nivel intelectual: normal promedio. Dermato-glifos (manos) dentro de límites normales (figura 5). Cariotipo: 46, XY. Cromatina sexual: 0 % de cuerpos de Barr (normal).

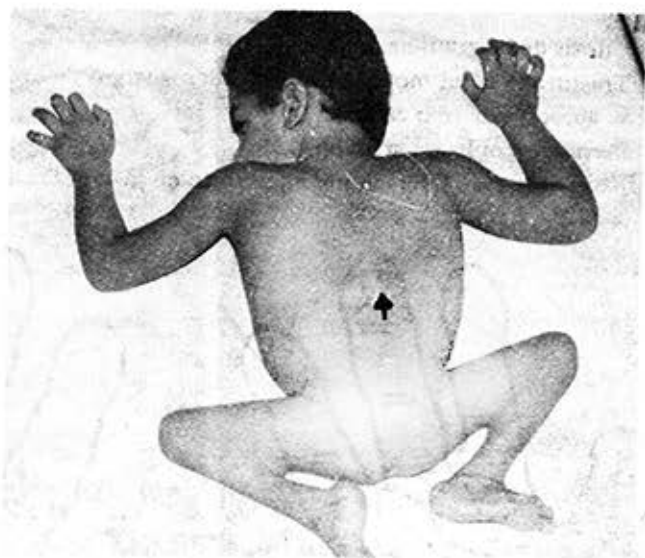


Figura 3. La flecha señala el nivel en el cual termina la columna vertebral.

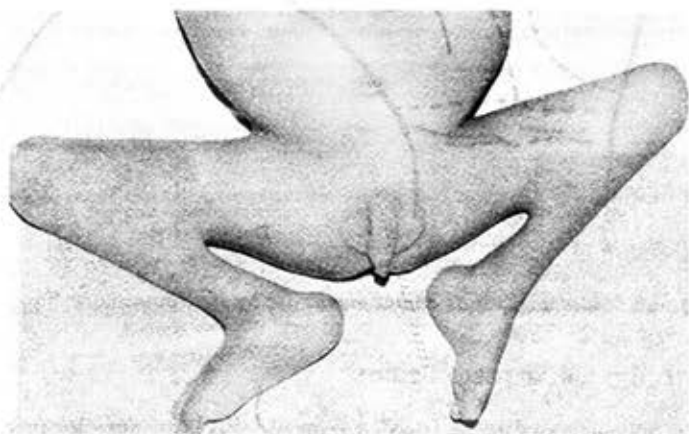


Figura 4. Genitales externos normales. Pterigión poplíteo. Hipoplasia de miembros inferiores.

### Hallazgos radiológicos

Presencia de múltiples anomalías costales, vertebrales y sacras expresadas por:

- a) Ausencia de la columna lumbar y sacra, así como de la 12da vértebra dorsal y parte del cuerpo de la 11na que aparece fusionado a D-10. Ensanchamiento de los arcos costales 9no, 10mo y 11no en ambos lados, que aparecen ensanchados, sobre todo, en su extremidad posterior. Fusión de la 12da costilla en línea media (figura 6 A y B).
- b) Fusión de las crestas ilíacas que aparecen hipoplásicas con estrechamiento de la cavidad pelviana (figura 7). Además:
  - Ausencia de las epífisis femorales superiores e irregularidad de la metáfisis vecina en ambos fémures.

- Cifosis de la columna al nivel de D-11.
- Trastornos en el modelaje de los huesos largos de los miembros inferiores, los que se aprecian de fino calibre.
- Pterigi6n poplíteo en ambos lados.
- No se observan alteraciones en el resto de los huesos del esqueleto.

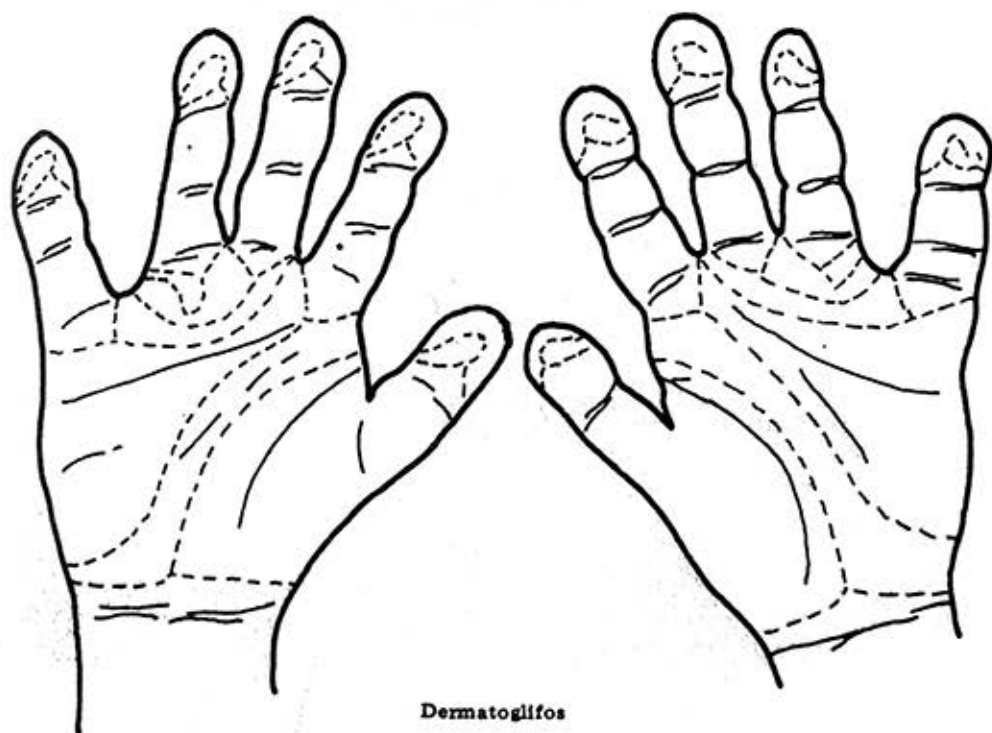


Figura 5. Dermatoglifos de ambas manos dentro de límites normales.

### Estudio electrofisiológico

Se exploraron las regiones correspondientes a los músculos cuádriceps gemelo interno y tibial anterior de ambas extremidades inferiores. No se obtuvo ninguna actividad que pudiera interpretarse como contráctil voluntaria. El registro fue siempre isoelectrico. Se estimuló el nervio peroneo profundo y se intentó registrar la respuesta en los músculos pedio y tibial anterior, pero no se obtuvo ninguna respuesta eléctrica. Tampoco se observó movimiento de los dedos o del pie en relación con el estímulo.

La conducción nerviosa en el nervio mediano derecho fue normal.

En conclusión, no parece haber conducción nerviosa en los miembros inferiores y tampoco hay signos de actividad eléctrica muscular.

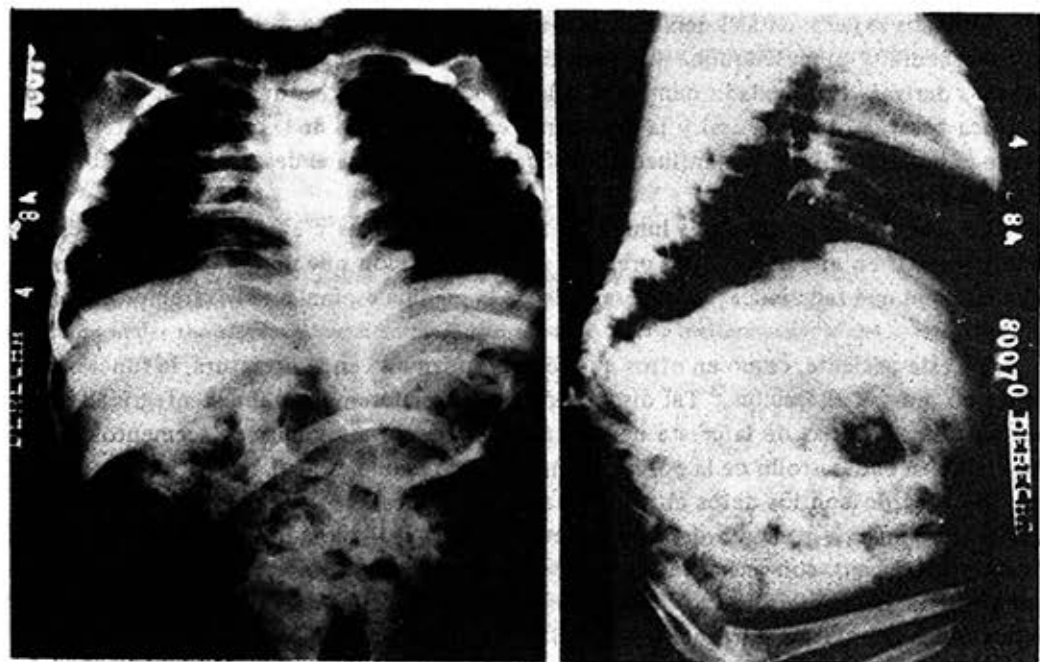


Figura 6 (A y B). Presencia de múltiples anomalías costales y vertebrales.

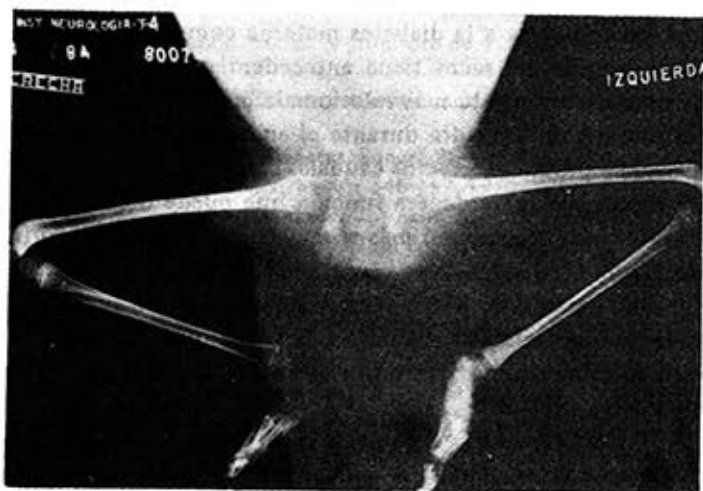


Figura 7. Crestas ilíacas hipoplásicas. Ausencia de epífisis femorales superiores. Huesos largos de fino calibre.

## DISCUSION

La diferenciación del tubo neural y la formación de la médula espinal, así como de la columna vertebral y los músculos, ocurre entre la tercera y la séptima semanas de la vida intrauterina.<sup>2</sup>

Trabajos experimentales demuestran la existencia de estrechas relaciones tróficas entre el tubo neural y el mesénquima que garantizan el desarrollo normal de las estructuras que de ellas derivan. Ha quedado demostrada la capacidad inductiva que ejercen la células de la placa basal del tubo neural y la notocorda en el desarrollo de la columna vertebral, así como la imprescindible de la influencia trófica del nervio para el desarrollo y la diferenciación muscular.<sup>1, 2</sup>

La ausencia de la vértebras lumbares, sacras y coccígeas y el pobre desarrollo del tejido muscular en el paciente que presenta la malformación que nos ocupa, pudieran relacionarse con una falla inicial en el desarrollo de la médula espinal en el extremo caudal del embrión.

En este paciente, como en otros que se han informado en la literatura, la función sensitiva no mostró alteración.<sup>3</sup> Tal disociación eferente-aférente supone la integridad de las estructuras derivadas de la cresta neural correspondiente a los mismos segmentos donde hay fallas en el desarrollo de la porción ventral de la médula espinal.

De acuerdo con los datos clínicos y las ideas expuestas sobre la embriogénesis, suponemos que en este paciente debe existir una médula espinal anómala a partir de su segmento dorsal bajo, con ausencia del engrosamiento lumbosacro y agenesia o pobre desarrollo de las astas anteriores. Sus raíces posteriores y el resto de las estructuras aferentes e intercaladas no estarían igualmente afectadas por el fenómeno displásico.

Se han emitido 3 teorías acerca de la causa de estos trastornos:<sup>4</sup>

1. Supresión caudal por trauma embrionario.
2. Defecto de grado diverso en las porciones posteriores de los segmentos metaméricos.
3. Interferencia con un organizador primario durante los primeros estadios del desarrollo embrionario.

Sin embargo, en las diferentes formas de presentación del síndrome de regresión caudal, se considera a la diabetes materna como factor patógeno.<sup>5-7</sup> El 16 % de los niños con agenesia del sacro tiene antecedentes de diabetes materna. Algunos consideran que la malformación está más relacionada con los medicamentos utilizados para el control de la glicemia de la madre durante el embarazo que con la diabetes. Con la insulina se han llegado a producir defectos caudales congénitos en animales de experimentación, pero aún se desconoce la verdadera función que puede desempeñar la misma en la causa de estas malformaciones, mucho más si se sabe que el riesgo empírico para la madre diabética es de 1-2 %.

Por otra parte, *Welch* y *Aterman* señalan que el síndrome de regresión caudal que tiene a la diabetes materna como causa, debe distinguirse de otras disgenesias que se asocian con meningoceles o teratomas presacros, los cuales se heredan siguiendo patrones dominantes o recesivos.<sup>8</sup>

En el caso que nos ocupa, la madre nunca ha presentado cifras anormales de glicemia. La prueba de tolerancia a la glucosa también fue normal, pero por interrogatorio se recogieron antecedentes importantes de diabetes en sus familiares, tanto por vía materna como paterna.

Todo lo anteriormente expuesto son consideraciones parciales sobre determinados aspectos actuales en la enfermedad que nos ocupa, informada en nuestro medio por primera vez.

La agenesia de columna lumbosacra es, además de la forma más extrema del síndrome de regresión caudal, la menos frecuente, pero actualmente con posible prevención en nuestro país por medio del diagnóstico prenatal.

## SUMMARY

Menéndez, I. et al.: *Lumbosacral agenesis. Report of a case.*

A clinical, radiographic, electrophysiologic, and cytogenetic study was made in a 3-year-old white male with hypoplasia of the lower limbs. The investigations performed confirmed a total agenesis of the vertebral column under the eleventh dorsal vertebra and allow to infer a malformation of the corresponding medullary segments.

## RÉSUMÉ

Menéndez, I. et al.: *Agénésie lombo-sacrée. A propos d'un cas.*

On a réalisé une étude clinique, radiographique, électrophysiologique et cytogénétique chez un garçon de 3 ans, appartenant à la race blanche avec hypoplasie des extrémités inférieures. Les recherches réalisées ont confirmé l'agénésie totale de la colonne vertébrale au-dessous la onzième vertèbre dorsale et permettent inférer la malformation des segments médullaires correspondants.

## BIBLIOGRAFIA

1. Price, L. D. et al.: Caudal dysplasia (caudal regression syndrome). Arch Neurol 23 (3): 212-220, 1970.
2. Langman, J.: Embriología Médica. 4ta ed. La Habana, Ed. Pueblo y Educación, 1984.
3. Ignelzi, R. J. et al.: Lumbosacral agenesis. Management and embryological implications. J Neurol Neurosurg Psychiatry 37: 1273-1276, 1974.
4. Mar Molinero, F.; I. P. Castroviejo: Síndrome de regresión caudal. A propósito de 4 casos. Pediatrics 11: 117, 1976.
5. Passarge, E.; W. Lenz: Syndrome of caudal regression in infants of diabetic mothers. Observation of further cases. Pediatrics 37: 672-675, 1966.
6. Stern, L.; A. Ramos; I. Light: Congenital malformations and diabetes. Lancet 2: 64, 1965.
7. Comments on diabetic embryopathy syndrome (Letter). Pediatrics 55: 446-447, 1975.
8. McKussick, V. A.: Catalogs of autosomal dominant, autosomal recessive, and X limbed phenotypes. 6th ed. Baltimore and London, Johns'Hopkins University Press, 1976. Pp. 488-489.

Recibido: 22 de abril de 1985. Aprobado: 1 de octubre de 1985.

Dra. Ibis Menéndez Alejo. Instituto de Neurología y Neurocirugía. Calle 29 y D, Vedado, Ciudad de La Habana, Cuba.