

## GLOMERULONEFRITIS DIFUSA AGUDA EN EL NIÑO. ASPECTOS CLINICOS, RADIOGRAFICOS Y ELECTROCARDIOGRAFICOS

Hospital Infantil Docente "Juan de la Cruz Martínez Maceira" de Santiago de Cuba

Dr. Hugo Torres Aldrich\*, Dra. Raisa Torres Rodríguez\*\*,  
Dra. Dalia Campaña\*\*\* y Dr. Rafael Llauro Robles\*\*\*\*

Se estudian 100 pacientes con el diagnóstico de glomerulonefritis difusa aguda en el Servicio Cardiorrenal del Hospital Infantil Norte Docente "Juan de la Cruz Martínez Maceira" de Santiago de Cuba, y se puntualiza en los aspectos clínicos y de estudios complementarios, con una referencia especial a las manifestaciones radiográficas y electrocardiográficas. Se informa que resultan significativas las alteraciones pleuropulmonares encontradas en el 70 % de los pacientes. Se expresa que en relación con las alteraciones electrocardiográficas, los resultados del presente trabajo coinciden con los del resto de los autores, que señalan las alteraciones de las ondas T; sin embargo, hubo predominio de ondas T altas y acuminadas, con excepción de 3 pacientes que presentaban congestión vascular severa, a la inversa de lo que refiere la literatura, al describir depresión del segmento ST e inversión de la onda T como elementos principales.

### INTRODUCCION

La glomerulonefritis difusa aguda (GNDA) constituye la forma más frecuente de glomerulopatía en la infancia, y en la que con mayor frecuencia se logra un diagnóstico definitivo.<sup>1</sup>

La posibilidad de adquirirla después de una infección estreptocócica es de 1 por cada 100 casos<sup>2</sup> y origina, según

- \* Especialista de II Grado en Pediatría. Profesor Titular. Jefe del Servicio Cardiorrenal.
- \*\* Especialista de I Grado en Pediatría. Servicio de Misceláneas.
- \*\*\* Especialista de I Grado en Pediatría. Servicio Cardiorrenal.
- \*\*\*\* Especialista de I Grado en Pediatría. Servicio de Enfermedades Diarreicas Agudas.

algunos autores, el 0,5 % de las hospitalizaciones.<sup>1,3</sup> Su forma clínica es variable y va desde la presentación clásica con edema, hematuria e hipertensión, hasta aquéllas que por su benignidad pasan inadvertidas, y en las que su única manifestación demostrable es una hematuria microscópica o un valor bajo de la fracción del complemento BIC.<sup>1-2,4</sup>

No se deben olvidar las formas complicadas con insuficiencia cardíaca, convulsiones o insuficiencia renal aguda.<sup>2,3</sup> La hipertensión, signo cardinal de esta entidad, ha sido atribuida al desequilibrio glomerulotubular, con retención consecutiva de sodio y aumento del volumen plasmático; valorado por la mayoría de los autores como factor fundamental. Todos estos elementos unidos llevan a una alteración circulatoria y desencadenan el edema pulmonar y el fallo cardíaco.<sup>2,5-7</sup>

En los primeros años de este siglo, la mortalidad por esta afección en el niño era del 5 %, a expensas fundamentalmente del edema agudo del pulmón.<sup>2-5</sup> En nuestro país, *Alemán y Romero*, en 1965<sup>8</sup> son los primeros que publican los hallazgos radiográficos en la GNDA, y utilizan el término pulmón nefrítico.

Un mejor conocimiento de la fisiopatología y del empleo de la furosemina, ha resultado de suma utilidad en el tratamiento de esta entidad, lo que explica en gran medida la disminución de la mortalidad actual a causa de la misma.<sup>3,9</sup>

## MATERIAL Y METODO

Se estudió un total de 100 pacientes ingresados en el Hospital Infantil Norte "Juan de la Cruz Martínez Maceira" de Santiago de Cuba, con el diagnóstico de glomerulonefritis difusa aguda, en el período comprendido entre enero de 1983 y abril de 1984, ambos meses inclusive.

Para el diagnóstico de la enfermedad se utilizaron los parámetros clínicos, radiográficos y de laboratorio, característicos de la misma. Se consideraron afectados por GNDA aquellos pacientes que reunían 2 o más de estos parámetros. Se tomaron los datos de identidad personal, las manifestaciones clínicas más importantes y los resultados de laboratorio de interés, así como los hallazgos radiográficos y electrocardiográficos.

## RESULTADOS

En relación con la edad, el grupo más afectado fue el comprendido entre los 7 y los 14 años (57,0 %), y la menor incidencia correspondió a los menores de 3 años (tabla 1).

Tabla 1. *Edad*

Edad en años	No. de pacientes	%
0 a 3	10	10,0
4 a 6	33	33,0
7 a 14	57	57,0
<b>Total</b>	<b>100</b>	<b>100,0</b>

Fuente: Historias clínicas.

De los pacientes estudiados, el 66,0 % pertenecía al sexo masculino (tabla 2).

Tabla 2. *Sexo*

Sexo	No. de pacientes	%
Masculino	66	66,0
Femenino	34	34,0

Fuente: Historias clínicas.

Las manifestaciones clínicas predominantes encontradas por nosotros fueron el edema (96,0 %) y la hipertensión arterial (65,0 %), le siguieron en orden de frecuencia la hematuria y la congestión vascular con el 54,0 y el 5,0 %, respectivamente. Esta última se expresó por taquicardia, polipnea, hepatomegalia congestiva y reflujo hepatoyugular; en uno de los pacientes se encontró galope, añadido a los demás elementos antes citados (tabla 3).

En 70 pacientes (70,0 %) se encontraron lesiones residuales de piodermitis.

Aunque en nuestra casuística no se halló insuficiencia renal aguda, 22 pacientes (22,0 %) presentaron cifras elevadas de urea, y fueron moderadas en 20 de ellos. Se encontraron cifras normales en el título de antiestreptolisina (ASO) en 80 enfermos (80,0 %) (tabla 4).

Tabla 3. *Manifestaciones clínicas*

Manifestaciones clínicas	No. de pacientes	%
Edema	96	96,0
Hipertensión	65	65,0
Hematuria macroscópica	54	54,0
Congestión vascular	5	5,0

Fuente: Historias clínicas.

Tabla 4: *Alteraciones hemoquímicas*

Alteraciones hemoquímicas	No. de pacientes	%
Urea	22	22,0
ASO	80	80,0

Fuente: Historia clínicas.

Entre las alteraciones radiográficas detectadas, predominaron las pleuropulmonares (70,0 %) y en menor proporción, las alteraciones de la silueta cardíaca (45,0 %) (tabla 5 y figura 1).

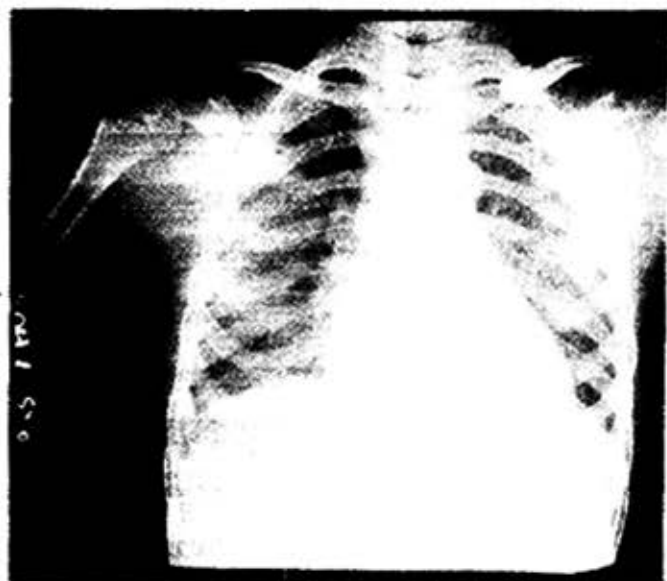
Tabla 5. *Alteraciones radiográficas*

Alteraciones radiográficas	No. de pacientes	%
Alteraciones pleuropulmonares	70	70,0
Aumento del área cardíaca	45	45,0

Nota: Total de casos estudiados: 100.

Fuente: Historias clínicas.

Figura 1. Rayos x de tórax, vista anteroposterior. Se observan hiliós congestivos y acentuación de la trama broncovascular. Estos fueron los hallazgos más frecuentes (pulmón nefrítico).



Se registraron alteraciones electrocardiográficas en la mitad de la serie (figura 2); de ellas la más frecuente fue la alteración de la onda T con trazo alto y acuminado (94,0 %); le siguieron en orden de frecuencia la taquicardia, la bradicardia y las ondas T invertidas, con el 20,0, el 14,0 y el 6,0 % respectivamente (tabla 6). Se encontraron alteraciones pleuropulmonares en 70 pacientes, y el 58,0 % correspondió a congestión hiliar.

Tabla 6. Alteraciones electrocardiográficas

Alteraciones electrocardiográficas	No. de pacientes	%
Onda T altas y acuminadas	47	94,0
Taquicardia	10	20,0
Bradicardia	7	14,0
Onda T invertidas	3	6,0

Nota: Pacientes con alteraciones electrocardiográficas: 50.

Fuente: Historias clínicas.

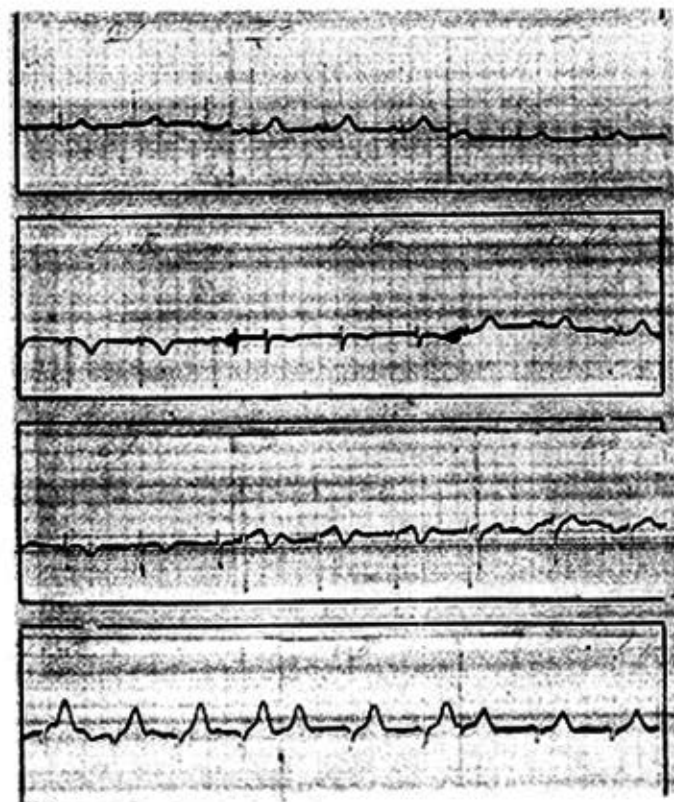
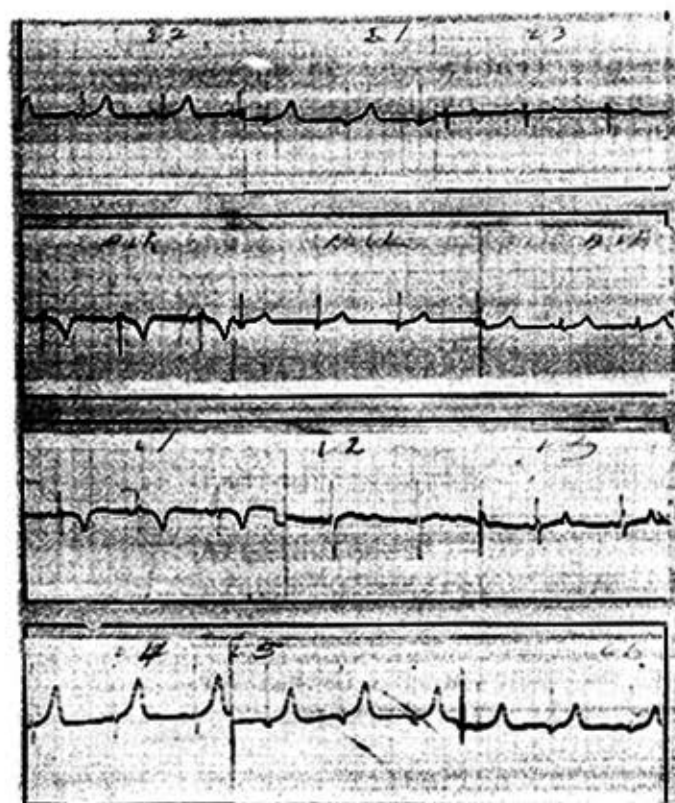


Figura 2 A y B. Electrocardiogramas obtenidos de nuestros pacientes, donde se aprecian ondas T altas y acuminadas en las derivaciones D<sub>1</sub>, D<sub>2</sub>, V<sub>4</sub> y V<sub>6</sub> y que constituyen los hallazgos en el 94 % de nuestros pacientes.



El derrame pleural resultó ser la alteración menos frecuente, con sólo 5 pacientes (7,0 %) (tabla 7).

Tabla 7. Alteraciones pleuropulmonares

Alteraciones pleuropulmonares	No. de pacientes	%
Congestión hilar	40	58,0
Edema pulmonar	15	21,0
Efusión interlobar	10	14,0
Edema y derrame pleural	5	7,0
Total	70	100,0

Fuente: Historias clínicas.

#### COMENTARIOS

En nuestra casuística predominó la edad comprendida entre los 7 y los 14 años, lo cual coincide con lo señalado por diversos autores.<sup>1-5</sup>

En relación con el sexo, hubo un franco predominio del masculino sobre el femenino; aspecto que no se registra en la totalidad de la literatura revisada.<sup>1-5, 10-12</sup>

De los pacientes estudiados, el 60,0 % era mestizo; no obstante, en la bibliografía consultada no se concede valor al elemento racial. Por otra parte, Gross<sup>13</sup> y Hernández<sup>14</sup> en trabajos realizados en esta ciudad, obtuvieron cifras similares a las nuestras, lo que se justifica por la composición étnica de la población, sin que aparentemente exista predisposición por una u otra raza.

Del total de pacientes, el 65,0 % pertenecía al área rural, hecho éste que concuerda con los resultados de otros estudios realizados en la ciudad.<sup>13</sup>

James<sup>2</sup> señala que determinados elementos ambientales como el hacinamiento, la falta de higiene y la alta incidencia de picaduras de insectos y de rascado, facilitan las condiciones para que se produzcan las piodermitis estreptocócicas. Aunque las condiciones de vida de nuestro campesinado han mejorado notablemente después del triunfo de la Revolución, aún no son comparables con las de las áreas urbanas, lo que podría explicar este fenómeno.

Las manifestaciones clínicas más frecuentes fueron el edema y la hipertensión arterial, seguidas en importancia por la hematuria macroscópica y la congestión vascular; en general, todos los autores consideran estas manifestaciones como los signos cardinales de la entidad.<sup>1-3, 10, 13-15</sup>

En 70 pacientes se encontraron lesiones residuales de pio-dermitis, lo que expresa condiciones desfavorables de vida. *Nelson*<sup>1</sup> señala que en los climas tropicales, la GNDA se asocia con las infecciones estreptocócicas de la piel; lo contrario de lo que sucede en las regiones frías, donde se relaciona principalmente con las infecciones de vías respiratorias altas. Esta misma observación es comentada por varios autores,<sup>2, 13, 14</sup> aunque *Durán*<sup>10</sup> al igual que se señala en otros trabajos<sup>11, 16</sup> da a conocer resultados diferentes.

De nuestra serie, el 22,0 % de los enfermos presentó cifras elevadas de urea, en 20 de ellos moderada, cifra muy por debajo de la citada en algunos trabajos.<sup>2, 13, 15</sup>

En relación con el título de ASO, estuvo elevado en el 80 % de los pacientes, cifra muy próxima a la informada por varios autores,<sup>3, 13, 15</sup> y muy superior a la encontrada por *Durán*.<sup>10</sup>

En nuestra casuística, el 70,0 % de los pacientes presentó alteraciones pleuropulmonares en el estudio radiográfico, hallazgo semejante al de *Durán*<sup>10</sup> y algo superior a las cifras referidas por *Alemán*<sup>8</sup> y *Katamis*.<sup>12</sup> La cardiomegalia es citada como elemento frecuente en el curso de la GNDA y como consecuencia de la sobrecarga hídrica asociada con la hipertensión arterial.<sup>1-3, 10, 13, 14</sup>

La mitad de nuestros pacientes mostró alteraciones electrocardiográficas, y las más frecuentes fueron las de la onda T, igual que lo señalado prácticamente por todos los autores.<sup>6, 7, 17</sup> El hallazgo fundamental consistió en altos voltajes de onda T, con onda T acuminada (94,0 %). Al revisar la literatura, se observó que *Nadas*<sup>6</sup> halló depresión del segmento ST e inversión de la onda T como elementos principales y, por otra parte, *Friedberg*<sup>7</sup> menciona como alteración fundamental la onda T de bajo voltaje e invertida en ocasiones, y puntualiza que las alteraciones indicadas pueden pasar inadvertidas si no se realizan exámenes repetidos. *Nelson*,<sup>1</sup> al igual que nosotros, señala como alteraciones de la onda T el alto voltaje de forma transitoria. Se debe significar que sólo se encontraron 3 pacientes con T aplanadas o invertidas, que correspondieron a casos con signos intensos de congestión vascular.

En relación con el tipo de lesión pulmonar, predominó la congestión hiliar, lo que coincide con lo referido en la literatura.<sup>12</sup>



Durán<sup>10</sup> da a conocer igual número de pacientes al nuestro con líquido en la cavidad pleural.

El resto de los hallazgos: edema pulmonar y efusión interlobar, son citados con una frecuencia similar a la nuestra por el resto de los autores.<sup>10, 12, 13</sup>

#### SUMMARY

Torres Aldrich, H. et al.: *Acute diffuse glomerulonephritis in the child. Clinical, radiographic and electrocardiographic.*

One hundred patients with acute diffuse glomerulonephritis, diagnosed at the "Juan de la Cruz Martínez Maceira" Teaching Hospital, Cardiorenal Service, Santiago de Cuba, are studied. Clinical aspects and complementary studies, with special reference to radiographic and electrocardiographic manifestations, are pointed out. Pleuropulmonary alterations found in 70 % of the patients are significative. Results obtained in this paper, in relation to electrocardiographic alterations, agree with those obtained by other authors, who point out alterations of T waves; there was prevalence of high and acuminate T waves, with the exception of three patients, who presented severe vascular congestion, on the contrary to that related in the literature, at the description of depression of ST segment and inversion of T wave as main elements.

#### RÉSUMÉ

Torres Aldrich, H. et al.: *Glomérulonéphrite diffuse aiguë chez l'enfant. Aspects cliniques, radiographiques et électrocardiographiques.*

On étudie 100 sujets avec le diagnostic de glomérulonéphrite diffuse aiguë, traités dans le Service cardio-rénal de l'Hôpital infantile universitaire du Nord "Juan de la Cruz Martínez Maceira", de Santiago de Cuba. On signale les aspects cliniques, les études complémentaires, en mettant notamment l'accent sur les traductions radiographiques et électrocardiographiques. Il est à remarquer les altérations pleuropulmonaires rencontrées dans 70 % des cas. En ce qui concerne les altérations électrocardiographiques, les résultats de ce travail concordent avec ceux qui ont été rapportés par d'autres auteurs, qui signalent les altérations des ondes T; néanmoins, il y a eu une prédominance d'ondes T hautes et acuminées, à l'exception de 3 malades qui présentaient une

## BIBLIOGRAFIA

1. *Vaughan, N.*: Tratado de Pediatría. 7ma ed. La Habana, Ed. Científico-Técnica, 1984. Pp. 1255-1261.
2. *James, J. A.*: Nefrourología infantil. 2da ed. Barcelona, Ed. Salvat, 1974. Pp. 176-197.
3. *Cruz, M.*: Pediatría. 4ta ed. Barcelona, Ed. Romargraf, 1980. Pp. 1471-1490.
4. *Williams, I. et al.*: Nefrología Pediátrica. Buenos Aires, Ed. Médica Panamericana, 1976. Pp. 73-84.
5. *Cecil, L. et al.*: Tratado de Medicina Interna. 15ta. ed. La Habana, Ed. Pueblo y Educación, 1979. P. 1578.
6. *Nadas, A.*: Cardiología Pediátrica. 2da ed. Philadelphia, Ed. W. B. Saunders Co., 1964. Pp. 281-283.
7. *Friedberg, C. K.*: Enfermedades del corazón. La Habana, Instituto Cubano del Libro, 1972. Pp. 370-371.
8. *Aleman, E.; L. Romero*: Manifestaciones pleuropulmonares de la glomerulonefritis difusa aguda. Rev Cubana Pediatr 37: 315, 1965.
9. *Pérez, M. et al.*: Tratamiento de la glomerulonefritis difusa aguda con furosemida oral. Rev Cubana Pediatr 47: 607, Nov.-Dic., 1975.
10. *Durán Alvarez, S.*: Complemento hemolítico en la GNDA. Rev Cubana Pediatr 1: 149-155, marzo-abril, 1979.
11. *Aguilar, J. et al.*: Glomerulonefritis aguda en el niño. Evaluación clínica de 100 pacientes. Rev Cubana Pediatr 49: 55-67, Ene.-Feb., 1977.
12. *Katamis, C. A. et al.*: Glomerulonefritis aguda. Cambios radiológicos de los pulmones. Incidencia, tipos y relación con el edema, hipertensión y uremia. Acta Pediatr Scand 56 (2): 132-40, marzo, 1970.
13. *Gross González, J.*: Glomerulonefritis difusa aguda en el niño. Trabajo de Grado, Santiago de Cuba, 1976.
14. *Hernández, L.*: Glomerulonefritis difusa aguda. Estudio de 100 casos. Trabajo de Grado, Santiago de Cuba, 1966.
15. *Roy, S. et al.*: Pronóstico de la glomerulonefritis postestreptocócica aguda en niños. Estudio prospectivo y revisión bibliográfica. Adv Pediatr 23: 35-67, 1976.
16. *Jordan, S. C. et al.*: Glomerulonefritis aguda. Diagnóstico y Tratamiento. Clin Pediatr North Am 4: 833-849, 1982.
17. *Farral, A.; C. Escande*: El electrocardiograma en la glomerulonefritis difusa aguda del niño. Arch Pediatr Uruguay 31: 88-99, febrero 1960.

Recibido: 11 de noviembre de 1986. Aprobado: 30 de diciembre de 1986.

Dr. *Hugo Torres*. Independencia No. 261, municipio Santiago de Cuba, Santiago de Cuba, Cuba.