

## HIPERPLASIA NODULAR FOCAL DEL HIGADO. PRESENTACION DE 1 CASO

Hospital Pediátrico Provincial Docente "Dr. Eduardo Agramonte Piña". Camagüey

Dr. Luis Bastián Manso\* y Dr. David Pérez Campoy\*\*

*Se presenta el caso de un paciente de 3 años con una tumoración abdominal correspondiente a una hiperplasia nodular focal hepática. Se revisa la literatura correspondiente a las características clínicas y anatomopatológicas de esta entidad que tiende a ser confundida con otras lesiones tumorales y pseudotumorales del hígado, principalmente el adenoma de células hepáticas.*

### INTRODUCCION

Una gran variedad de tumores benignos<sup>1,2</sup> y malignos<sup>3</sup> así como de lesiones pseudotumorales ocurren en la infancia y la niñez,<sup>4</sup> pero su clasificación y nomenclatura han sido diversas. Una lesión pseudotumoral rara que ejemplifica esta afirmación es la hiperplasia nodular focal.

#### *Presentación del caso*

Historia clínica 273393. Paciente N.S.C., de 3 años de edad y del sexo masculino, que ingresa el 22 de agosto de 1985 por notarle sus padres "una pelotica en la barriga" de crecimiento lento y sin otros síntomas acompañantes.

Al examen físico se comprueba como único dato significativo la existencia de una tumoración en epigastrio de unos 4 cm, redondeada, de consistencia elástica, no dolorosa ni pulsátil, sin signos flogísticos y poco movable, la cual parecía relacionarse con la pared abdominal.

El estudio mediante los exámenes complementarios resultó de interés con respecto a las radiografías de abdomen simple, ya que la tumoración no se definía por este examen y

\* Especialista de I Grado en Anatomía Patológica. Profesor Asistente.

\*\* Especialista de I Grado en Cirugía Pediátrica. Jefe del Servicio de Cirugía Pediátrica.

sí por el ultrasonido, que precisaba su localización en los lóbulos derechos e izquierdo del hígado, con un aspecto sólido y un tamaño de 30 x 53 mm.

En la discusión diagnóstica se valoraron las siguientes entidades: 1) hamartoma, 2) adenoma, 3) quiste no parasitario y 4) hemangioma.

El 30 de agosto de 1985 se le realiza laparotomía exploradora con el primer criterio diagnóstico y como hallazgo operatorio principal se encuentra una tumoración de 8 x 5 cm, de color pardo amarillento, redondeada, lisa, bien delimitada y sin vascularización, la cual abarcaba todo el lóbulo cuadrado. Se reseca y posteriormente se efectúa epipoplastia en esta área cruenta. En el estudio histológico la tumoración estaba constituida por múltiples nódulos de células hepáticas (figura 1) no encapsulados y rodeados por bandas finas de tejido fibroso (figura 2), que irradian de un área de fibrosis central con proliferación de conductillos biliares (figura 3).

La evolución operatoria fue favorable, y fue dado de alta a los 10 días y en la consulta postoperatoria efectuada al mes permanecía asintomático y con un examen físico normal.

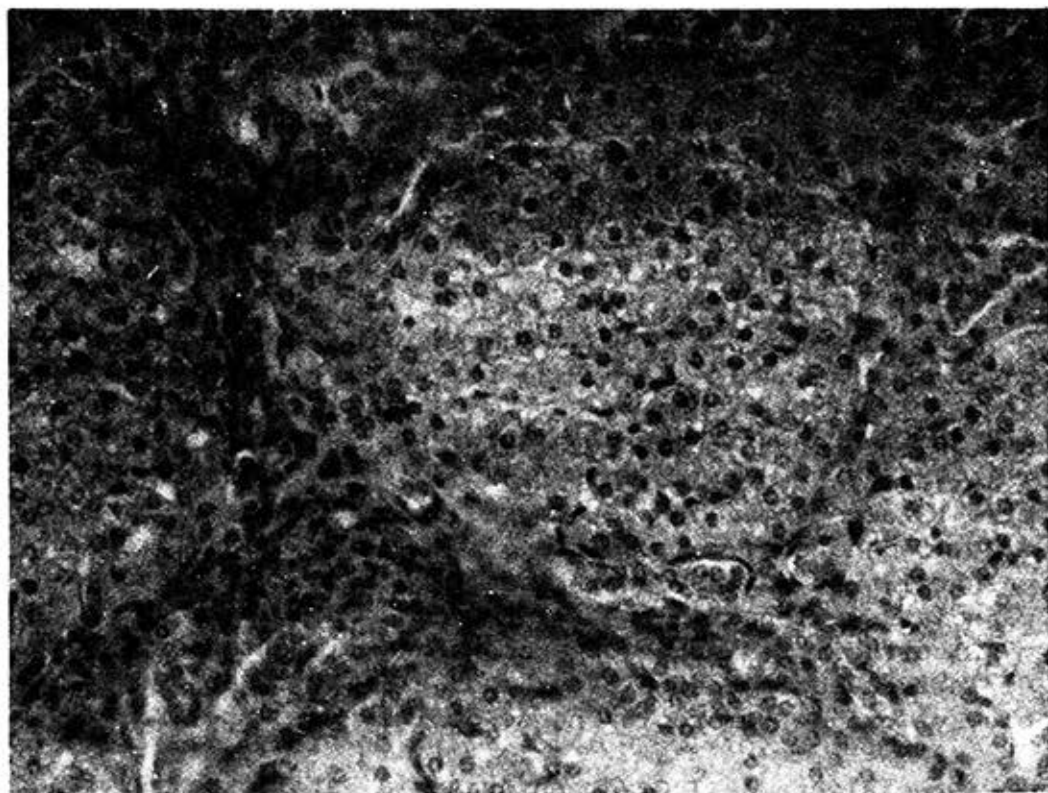


Figura 1. Se observan múltiples nódulos de células hepáticas bien delimitados, pero sin cápsula.

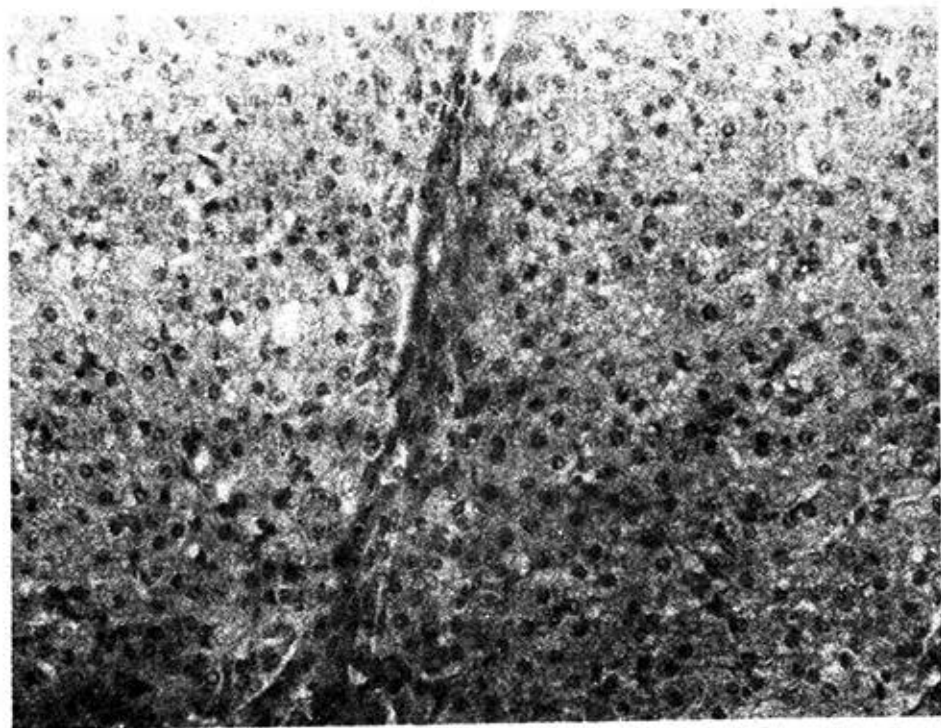


Figura 2. Zonas de fibrosis fina que separa 2 de los nódulos

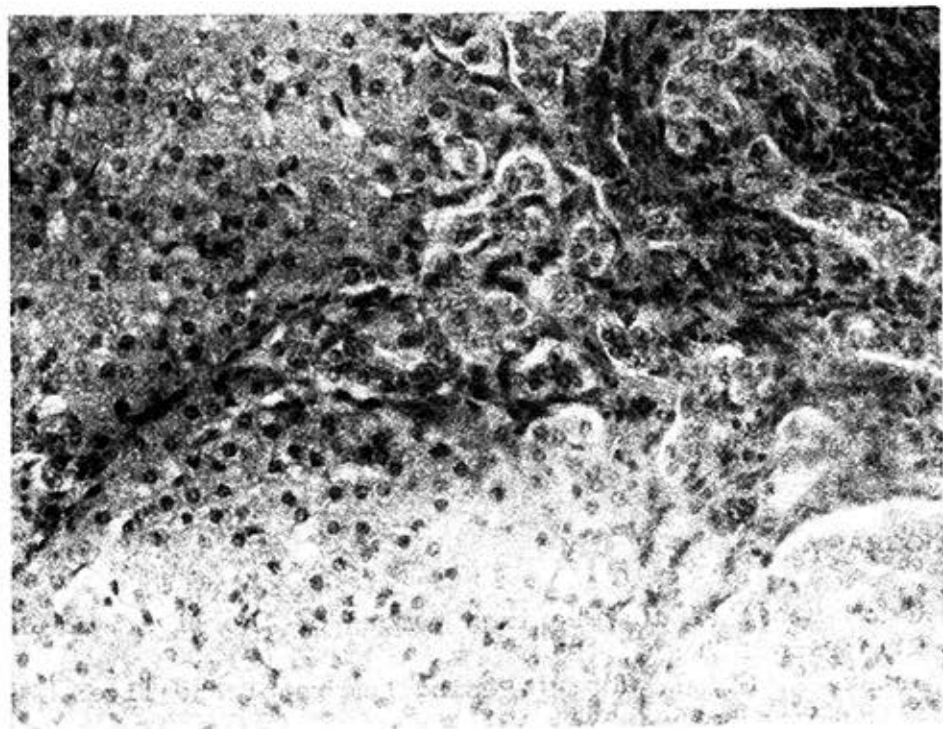


Figura 3. Cicatriz central ancha con proliferación de conductillos biliares.

## COMENTARIOS

De esta lesión ha recibido diferentes nombres como los de hamartoma, pseudocirrosis o cirrosis focal,<sup>5</sup> y se ha confundido con la hiperplasia nodular regenerativa,<sup>6</sup> con la cirrosis, y principalmente con el adenoma de células hepáticas, a pesar de ser una entidad anatomopatológica indiscutible, aunque de origen desconocido.<sup>7</sup>

## SUMMARY

Bastián Manso, L.; D. Paéz Campoy: *Focal nodular hyperplasia of the liver.*

The case of a three year old patient with an abdominal tumor, corresponding to a focal nodular hyperplasia of the liver, is presented. Literature concerning clinical and anatomopathologic characteristics of this entity, which has a tendency to be confused with other tumor or tumor-like lesions of the liver, mainly, liver-cell adenoma, is reviewed.

## RÉSUMÉ

Bastián Manso, L.; D. Paéz Campoy: *Hyperplasie nodulaire focale du foie. A propos d'un cas.*

Les auteurs présentent le cas d'un malade âgé de 3 ans porteur d'une tumeur abdominale correspondant à une hyperplasie nodulaire focale hépatique. La littérature concernant les caractéristiques cliniques et anatomopathologiques de cette entité, qui tend à être confondue avec d'autres lésions tumorales et pseudotumorales du foie, notamment avec l'adénome à cellules hépatiques, est revue.

## BIBLIOGRAFIA

1. Gold, H. J. et al.: Benign tumors of the liver. *Am J Clin Pathol* 70: 6, 1978.
2. Ishak, K. G.; I. Robin: Benign tumors of the liver. *Med Clin North Am* 59: 995, 1975.
3. Ishak, K. G.; P. R. Glunz: Hepatoblastoma and hepatocarcinoma in infancy and childhood. *Cancer* 20: 396, 1967.

4. Edmondson, A. H.: Differential diagnosis of tumors and tumor-like lesions of liver in infancy and childhood. *Am J Dis Child* 91: 168, 1956.
5. Benz, E. J.; A. H. Baggenstons: Focal cirrhosis of the liver: Its relation to the SO-called hamartoma (adenoma, benign hepatoma). *Cancer* 6: 743, 1953.
6. Mones, J. M.; M. J. Saldana: Nodular regenerative hyperplasia of the liver. *Hum pathol* 7: 533, 1976.
7. Knowles, D. M.; M. Wolff: Focal nodular hyperplasia of the liver. *Hum Pathol* 7: 533, 1976.
8. Mays, E. T. et al.: Focal nodular hyperplasia of the liver: possible relationships to oral contraceptives. *Am J Clin Pathol* 61: 735, 1974.
9. Rubin, E.: Iatrogenic hepatic injury. *Hum Pathol* 4: 312, 1980.
10. Edmondson, H. A. et al.: Liver-cell adenomas associated with use of oral contraceptives. *New Engl J Med* 294: 470, 1976.
11. Fechner, R. E.: Benign hepatic lesions and orally administered contraceptives a report of seven cases and a critical analysis the literature. *Hum Pathol* 8: 255, 1977.
12. Pimparker, B. D. et al: Hepatic adenoma with malignat Change. *J Assoc Phy Ind* 20: 391, 1972, Citado por referencia 7.

Recibido: 4 de setiembre de 1986. Aprobado: 30 de noviembre de 1986.

Dr. Luis Bastián Manso. Calle Cristo No. 10, Camagüey, Cuba.