

## REPORTE DE CASOS

# SACROLUMBALGIA EN EL NIÑO

### HOSPITAL PEDIATRICO DOCENTE "WILLIAM SOLER"

*Dra. Martha Moroño Guerrero,\* Dra. Lidia T. Ramos Carpente,\*\*  
Dr. Eric Martínez Torres,\*\*\* Dr. Ramón Consuegra Núñez\*\*\*\*  
y Dr. Alejandro Gómez Iglesias\*\*\*\*\**

Se presenta el estudio de 4 niños que ingresaron con el diagnóstico de sacrolumbalgia, y se destaca la importancia de precisar la causa de ésta, pues con frecuencia existe una afección en la columna vertebral. Se realiza el análisis del cuadro clínico, estudios humorales, estudios radiográficos, que incluyen la tomografía axial computarizada y en algunos casos la gammagrafía, y se detectan en todos ellos, algunas alteraciones al nivel de la columna vertebral dorso-lumbar. Se menciona que estos hallazgos motivaron la presentación del trabajo, pues es fundamental para el pediatra tener presente que, ante la manifestación de una sacrolumbalgia, deberá buscar profundamente hasta encontrar su causa y no plantear dolor por fatiga muscular o de causa psicógena, sin que se haya descartado la posibilidad de una afección orgánica.

## INTRODUCCION

El dolor sacrolumbar en los niños y adolescentes debe plantearse como una afección específica. El médico debe estar advertido de la importancia de este sistema, pues con frecuencia se asocia con problemas de importancia.

La sacrolumbalgia es una afección que en la niñez casi siempre se acompaña de lesión en la columna vertebral.

Una valoración integral del niño es fundamental, cuando se realiza la anamnesis y examen físico general, y se incluye la exploración neurológica.<sup>1</sup>

En el examen físico se muestran puntos dolorosos a lo largo de la columna, y es la región lumbar la más afectada en la niñez. Pueden existir escoliosis, cifosis y signos de espasmos musculares localizados.

Bunnell sugiere que el dolor de espaldas en el paciente pediátrico debe dividirse en 4 categorías fundamentales: problemas mecánicos, anomalías del desarrollo, procesos inflamatorios y neoplásicos.<sup>2</sup>

\* Especialista de I Grado en Pediatría. Asistente de la Facultad «Enrique Cabrera», Instituto Superior de Ciencias Médicas de La Habana.

\*\* Residente de 2do. año en Pediatría.

\*\*\* Especialista de II Grado en Pediatría. Asistente de la Facultad «Enrique Cabrera», Instituto Superior de Ciencias Médicas de La Habana.

\*\*\*\* Especialista de I Grado en Pediatría. Profesor Titular de la Facultad «Enrique Cabrera», Instituto Superior de Ciencias Médicas de La Habana.

\*\*\*\*\* Residente de 3er. año en Pediatría.

La mayoría de los niños raramente sufre dolor de espalda posejercicio, el que se observa con frecuencia en el adulto. Ocasionalmente, niños que realizan deportes muy activos pueden presentar dolor muscular. No es prudente diagnosticar dolor postural o fatiga muscular, hasta que no se hayan excluido otras causas de dolor postural o fatiga muscular u otras causas de dolor.<sup>2</sup>

Las hernias discales son poco frecuentes a estas edades. La enfermedad de Scheuermann o cifosis juvenil, se aprecia en la adolescencia.

La osteomielitis y enfermedades neoplásicas primitivas o metastásicas vertebrales también son causas de dolor lumbar.

En el estudio de 4 pacientes ingresados en nuestro servicio por presentar sacrolumbalgia, se comprobó lesión en la columna vertebral, detectada por estudios radiográficos óseos y gammagrafía con isótopos radiactivos.

Aunque el dolor de la columna vertebral no es frecuente en la niñez, se debe tener una actitud diagnóstica exhaustiva para evitar no reconocer un problema importante.<sup>2</sup>

## PRESENTACION DE CASOS

### Caso 1

Paciente L.A.D.; historia clínica 501002, de 2,5 años de edad, del sexo femenino y de la raza blanca.

*Cuadro clínico.* Paciente que presenta dolor lumbar con un mes de evolución y dificultad para deambular; al ser tratada con fisioterapia el dolor lumbar se intensifica. Al examen muestra lordosis lumbar y envaramiento al caminar, característicos de tuberculosis (TB), además de hiperreflexia en miembros inferiores.

*Exámenes complementarios.* Estos destacaron: hemoglobina (Hb) 10,8 g %; hematócrito (Hto.), 36 Vol %; leucocitos 5 800 por mL; P-48; L-52; eritrosedimentación; 48 mm/h.

La prueba de Mantoux resultó negativa.

En la gammagrafía ósea se apreció acumulación del radiofármaco en L4 y L5 y articulación lumbosacra, el resto normal.

La radiografía de columna reflejó disminución de la altura en L4 y estrechamiento del espacio entre L3 y LA (figura 1).

El diagnóstico que se planteó fue sacrolumbalgia secundaria a espondilitis, TB o mal de Pott.

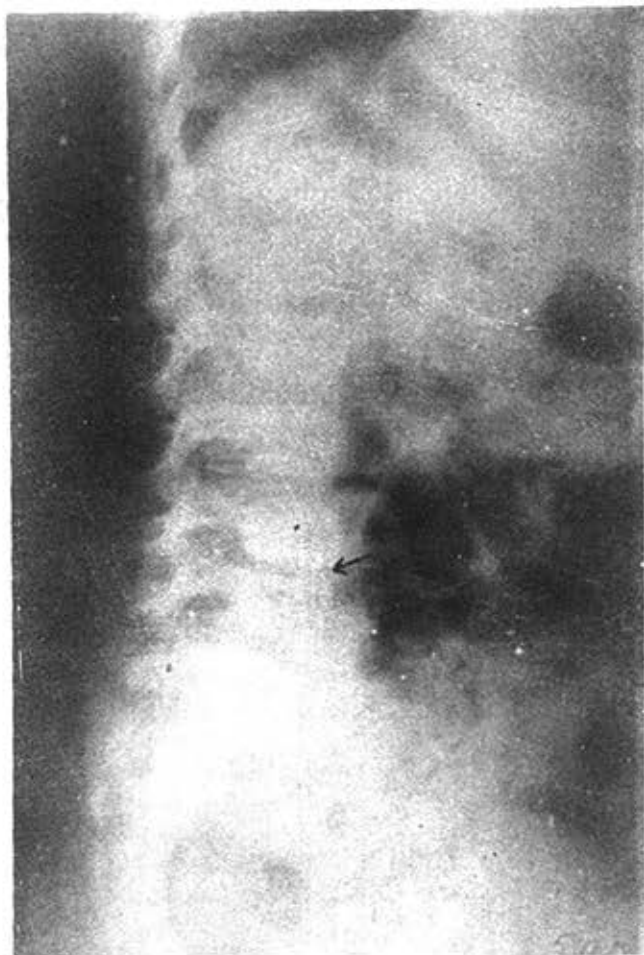
El tratamiento que se indicó fue oxacilín durante 13 días; estreptomina, isoniacida, rifampicina por 37 días, corsé en hipertextensión por 69 días.

La evolución observada posteriormente fue satisfactoria.

### Caso 2

Paciente K.B.A.; historia clínica 508885, de 13 años, del sexo femenino y de la raza blanca.

*Cuadro Clínico.* El paciente aqueja dolor en miembro derecho y región lumbar, con 7 meses de evolución, además de limitación de movimiento de la articulación coxofemoral derecha, acompañado de cifosis dorsal.



**FIGURA 1. (Caso 1). Rayos X de columna: disminución de la altura en L4. Estrechamiento del espacio entre L3 y L4.**

*Exámenes complementarios.* Los mismos destacaron: Hb. 13,5 g%; eritrosedimentación, 13 mm/h; leucocitos, 4 600 por mL; P-44; E-10; L-46.

En la radiografía de columna se apreció defecto óseo en parte anterior del contorno inferior de D12, con disminución en altura de éste.

En la radiografía de pelvis se observó marcada escoliosis de ceja cotoidea izquierda (figura 2).

El diagnóstico fue osteocondritis de cuerpos vertebrales dorsales bajos o enfermedad de Scheuermann.

El tratamiento indicado consistió en reposo, ASA y corsé de Taylor.

Se observó una evolución satisfactoria de la paciente.

### **Caso 3**

Paciente K.M.B.; historia clínica 494426, de 18 meses de nacida, del sexo femenino y de la raza blanca.

*Cuadro clínico.* Paciente que presenta fiebre de 7 días de evolución, con dificultad para la marcha. Se mencionan antecedentes de trauma que los padres no precisan. La paciente aqueja dolor definido fundamentalmente en la cadera.

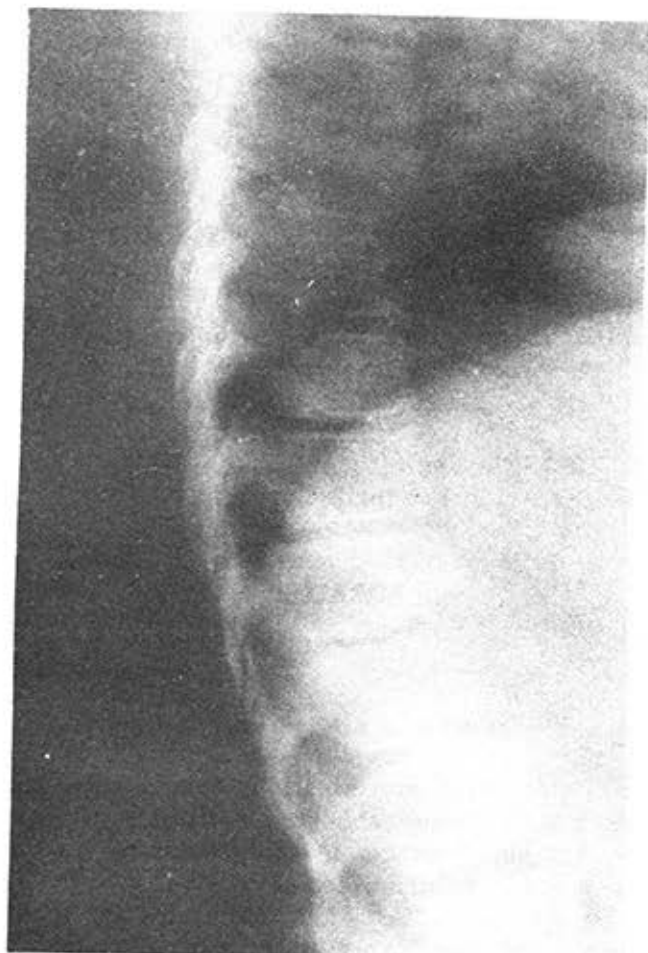

FIGURA 2. (Caso 2). Rayos X de columna: defecto óseo en parte anterior del contorno inferior de D12, con disminución en altura de éste.

A la palpación muestra dolor en región coxofemoral. En el examen se aprecia rectificación de lordosis lumbar, además de pie plano y *genu valgus*.

*Exámenes complementarios.* Estos demostraron: Hb, 9,8 g% leucocitos, 8 700 por mL; L-54; P-45; E-07; eritrosedimentación (evolutivas) 95, 66, 36, 3.

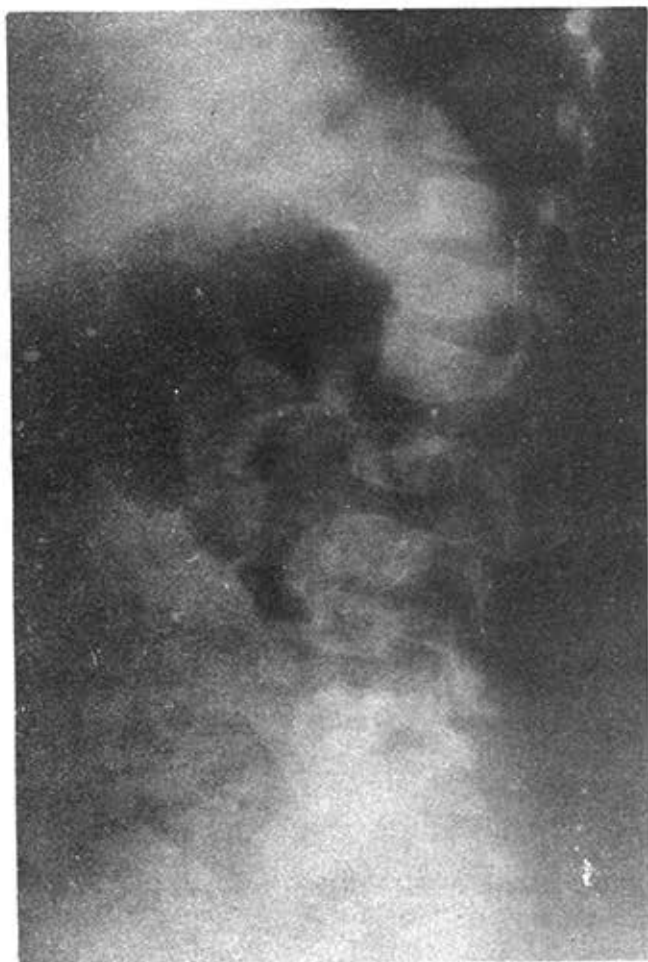En la radiografía de columna lumbosacra se apreció irregularidad del contorno de cuerpos vertebrales de L3 - L4, con estrechamiento del espacio entre éstas; periostitis del cuerpo vertebral de L5; osteomielitis dudosa de TB (figura 3).

El diagnóstico planteado fue sacrolumbalgia secundaria a osteomielitis en L3-L4.

El tratamiento que se indicó fue de penicilina rapilenta durante 6 días y celbenín por 14 días.

#### Caso 4

Paciente R.M.O.; historia clínica 503544, de 13 años, del sexo masculino y de la raza blanca.



**FIGURA 3.** (Caso 3). Rayos X de columna lumbosacra: irregularidad del contorno de cuerpos vertebrales de L3-L4, con estrechamiento del espacio entre dichas vértebras. Periostitis del cuerpo vertebral de L5. Osteomielitis (?), TB (?).

**Cuadro clínico.** Refiere que al realizar ejercicios (salto), sentía dolor posteriormente en región lumbar, el cual cedía sin medicación. Consecutivamente el dolor se hizo más intenso (una semana de evolución) y le impedía caminar. En estos momentos no deambula.

A la palpación se apreció dolor en región lumbosacra al nivel paravertebral. Se detectó impotencia funcional al caminar y limitación de los movimientos de cadera (flexión, extensión y rotación).

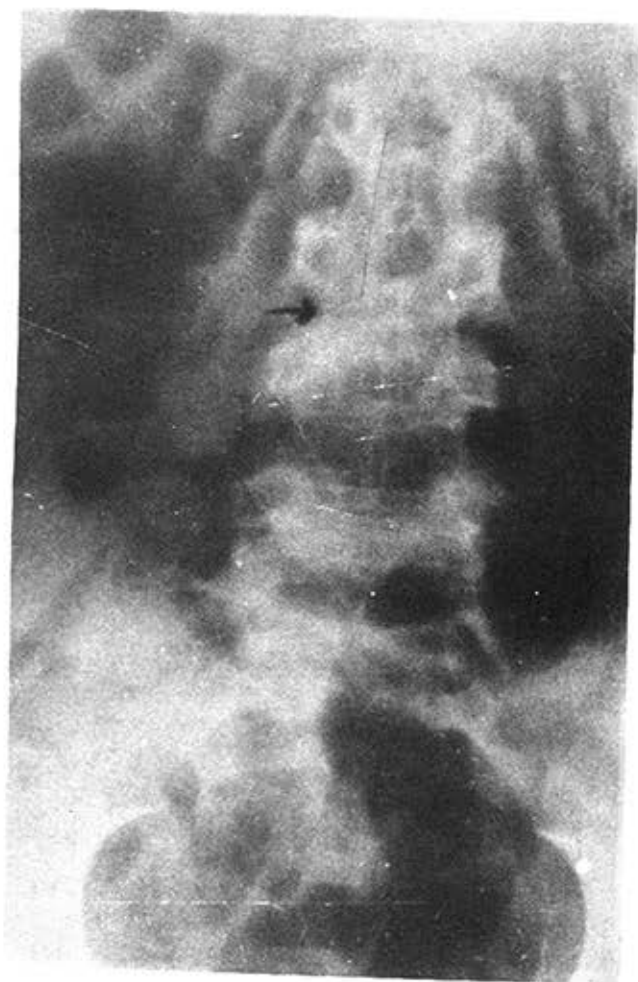**Exámenes complementarios.** La tomografía axial computarizada (TAC) no presentó alteraciones.

Hb, 13,0 g %; H<sub>2</sub>O., 41 Vol %; leucocitos, 7,00 leucocitos por mL; P-57; L3; E 0,0,9; eritrosedimentación (evolutivas), 55, 76, 75.

La prueba de Mantoux resultó negativa.

En la radiografía de columna se apreció marcada disminución del espacio entre L3 y L4, con irregularidad del contorno de ambas vértebras y osteoporosis (figura 4).

En la gammagrafía de columna se destacó acumulación del radiofármaco en L4, el resto resultó negativo. Lesión inflamatoria dudosa, al igual que lesión tumoral.



**FIGURA 4.** (Caso 4). Rayos X de columna: marcada disminución del espacio entre L3 y L4. Irregularidad del contorno de ambas vértebras. Osteoporosis.

El diagnóstico que se planteó fue de osteomielitis de columna lumbar en L3 y L4.

El tratamiento que se indicó fue de penicilina durante 14 días, celbenín por 12 días, oxacillín y corsé de yeso.

## RESULTADOS Y DISCUSIÓN

En 2 de nuestros pacientes se planteó el diagnóstico de osteomielitis vertebral, en ambos casos los síntomas más llamativos fueron el dolor en región inferior de la columna vertebral y en las caderas, que les producía dificultad para la marcha.

La osteomielitis vertebral es más frecuente en el adulto; en una publicación de 82 casos, sólo 2 niños padecieron la enfermedad<sup>3</sup> y en otro estudio de 152 niños con osteomielitis, un sólo caso presentó esta localización.<sup>4 5</sup>

Clinicamente la osteomielitis piógena de la columna presenta dolor en las vértebras afectas, con ausencia relativa de síntomas generales y desarrollo lento de signos radiográficos de destrucción.<sup>6</sup>



La gammagrafía ósea es útil para hacer el diagnóstico, antes que las radiografías sean positivas.<sup>2</sup>

La TB vertebral también puede ser causa de dolor en la región lumbar. En uno de nuestros casos se planteó esta posibilidad, por mostrar dolor en un mes de evolución y dificultad para la marcha, pues presentaba lordosis lumbar y evaramiento característico de la afección. La radiografía mostró rarefacción y estrechamiento del espacio articular.<sup>7</sup>

En otro de nuestros casos, una adolescente de 13 años de edad, con antecedentes de dolor en miembro inferior derecho y región sacrolumbar de 7 meses de evolución, acompañada de cifosis dorsal, le fue diagnosticada la enfermedad de Scheuermann, que se produce con mayor frecuencia en el sexo femenino entre los 10 y 14 años de edad; los síntomas dolorosos se presentan generalmente en las últimas horas del día o después de alguna actividad física.

La localización lumbar se manifiesta por lumbalgia y rigidez.<sup>6</sup> La enfermedad afecta los segmentos dorsales inferiores y los lumbares superiores, y se asocia con estrechamiento o irregularidad de los discos intervertebrales; las vértebras recuperan su densidad ósea normal entre los 18 y 20 años de edad.

Las lesiones producidas por enfermedades neoplásicas al nivel de la columna vertebral constituyen un pequeño porcentaje de las afecciones esqueléticas. Existen otras causas de dolor lumbar en la niñez que se observan raramente.<sup>2</sup>

Los estudios radiográficos, la TAC de columna, la gammagrafía ósea y los exámenes de laboratorio contribuyen al diagnóstico de las afecciones vertebrales.

En el estudio de nuestros pacientes todos presentaron alguna lesión de la columna lumbar, detectada por estudios radiográficos o por gammagrafía con isótopos radiactivos.

La evolución de los 4 pacientes ha sido favorable después de recibir el tratamiento específico para cada enfermedad.

## SUMMARY

This paper deals with the study of four children hospitalized with diagnosis of sacrolumbar pain. Emphasis is made on the importance of determining its cause, since, frequently, there is an affection in the vertebral column. The clinical picture, humoral studies, radiographic studies, which include computerized axial tomography and, in some cases, gammagraphy, are analyzed. Some alterations at the level of the dorso-lumbar vertebral column are detected in all the children. These findings move us to present this paper, since it is fundamental for the pediatrician to bear in mind that, in front of manifestation of sacrolumbar pain, he might search deeply up to find its cause and not to state that pain is due to muscle fatigue or to psychogenic cause, without putting aside the possibility of an organic affection.

## RÉSUMÉ

On présente l'étude de 4 enfants qui ont été hospitalisés avec le diagnostic de sacrolombalgie. L'accent est mis sur l'importance de préciser la cause, car fréquemment il existe une affection de la colonne vertébrale. L'analyse a porté sur le tableau clinique.

les études humorales, les études radiographiques, y inclus la tomодensitométrie et, dans certains cas, la gammagraphie; dans tous ces examens il est constaté des altérations au niveau de la colonne vertébrale dorsolombaire. Ces trouvailles ont motivé la présentation de ce travail, puisqu'il est fondamental que devant une manifestation de sacro-lombalgie le pédiatre cherche soigneusement sa cause, et seulement lorsque la possibilité d'une affection organique soit écartée, il pourra penser à la fatigue musculaire ou à une cause psychogène comme responsables de la douleur.

## BIBLIOGRAFIA

1. *Edmonson, A.; S. Campbell:* Cirugía Ortopédica. 6ta ed. T. 3, Edición Revolucionaria, 1981. Pp. 2087-2088.
2. *King, H.:* Dolor de espalda en la infancia. *Pediatr Clin North Am* 5: 1091-1103, 1984.
3. *Happenteld, S.:* Dorsalgia. *Pediatr Clin North Am* Págs. 885-892, noviembre de 1977.
4. *González, J. M. et al:* Osteomielitis Hematógena Aguda. Estudio de 152 casos. *Rev Cubana Pediatr* 58(2): 223, mar.-abr., 1986.
5. *Ferguson, A. B.:* Cirugía Ortopédica en la infancia y adolescencia, 3ra ed. Barcelona Ed. Jims, 1968.
6. *Turek, S. L.:* Ortopedia. Principios y aplicaciones. 3ra ed. T. 3, La Habana, Ed. Científico-Técnica, 1982. P. 1628.
7. *Lombas, C. M.:* Diagnóstico diferencial de las enfermedades reumáticas. La Habana, Ed. Científico-Técnica, 1979.
8. *Epstein, B. S.:* Afecciones de la columna vertebral y de la médula espinal. Estudios radiológicos y clínicos. 3ra ed., La Habana, Ed. Científico-Técnica, 1981. Pp. 617-620.

Recibido: 28 de abril de 1987. Aprobado: 12 de mayo de 1987.

Dra. *Martha Moróño Guerrero.* Hospital Pediátrico Docente «William Soler», Avenida San Francisco y Perla, La Habana 8, Ciudad de La Habana, Cuba.