

Síndrome de Marcus-Gunn

Marcus Gunn syndrome

Nazareth Rodríguez Peinado^{1*} <https://orcid.org/0000-0002-7324-8491>

María Rosa Mourelle Martínez¹ <https://orcid.org/0000-0002-0133-5094>

Montserrat Diéguez Pérez¹ <https://orcid.org/0000-0003-1285-1665>

¹Universidad Complutense de Madrid. España.

*Autor para la correspondencia: nazarethrodriguezpeinado@hotmail.com

RESUMEN

Introducción: El síndrome de Marcus-Gunn se manifiesta con retracción o elevación del párpado ptótico ante la estimulación del músculo pterigoideo del mismo lado y el término “guiño mandibular” es inapropiado ya que el párpado no siempre desciende. Puede producirse en la apertura bucal, masticación, avance mandibular, al sonreír, silbar, bruxar, sacar la lengua, deglutir, chupar, cantar, en la contracción esternocleidomastoidea, maniobra de Valsalva, respirar o inhalar. Es congénito y de modalidad rara y autosómica dominante.

Objetivo: Contribuir al conocimiento de esta rara enfermedad y a su relación con el ámbito odontológico.

Presentación del caso: Se trata de un niño de 3 años diagnosticado de síndrome de Marcus-Gunn en el periodo neonatal, por la observación de la madre de una apertura palpebral izquierda durante la succión nutritiva. No presenta otras enfermedades ni antecedentes de interés. En la exploración extraoral se advierte una ptosis palpebral derecha y apertura palpebral izquierda en los movimientos mandibulares y deglución. La intensidad del reflejo se incrementa en estados de ansiedad derivados del tratamiento dental.

Conclusiones: el síndrome de Marcus-Gunn es una entidad rara en pediatría, en la cual sus hallazgos clínicos determinan el diagnóstico. Teniendo en cuenta que en ocasiones presentan alteraciones oculares, nada nos hace sospechar la presencia de una enfermedad oral específica.

Palabras clave: síndrome de Marcus-Gunn; sincinesia facial; tratamiento dental.

ABSTRACT

Introduction: Marcus Gunn syndrome manifests with retraction or elevation of the eyelid ptotico while stimulation of the pterygoid muscle on the same side and the term jaw-winking is inappropriate because the eyelid does not always goes down. It can occur during mouth opening, mastication, mandibular advancement, while smiling, whistling, bruxing, sticking out the tongue, swallowing, sucking, singing, during the sternocleidomastoid contraction, the Valsalva maneuver, breathing or inhaling. This syndrome is congenital and rare, and of autosomal dominant modality.

Objective: To contribute to the knowledge of this rare disease and its relationship with the odontologic field.

Presentation of the case: 3 years old boy diagnosed with Marcus Gunn syndrome in the neonatal period by the observation of the mother of a left palpebral opening during the nutritive sucking. He does not present other diseases or a background of interest. In the extraoral exploration, it is noticed a right palpebral ptosis and a left palpebral opening in the jaw movements and in swallowing. The intensity of the reflex increases in anxiety states arising from the dental treatment.

Conclusions: Marcus Gunn syndrome is a rare entity in pediatrics, in which its clinical findings determine the diagnosis. Taking into account that sometimes it presents ocular alterations, nothing makes us suspect the presence of a specific oral disease.

Keywords: Marcus Gunn syndrome; facial synkinesis; dental treatment.

Recibido:12/07/19

Aceptado: 17/02/20

Introducción

Se reconocen como sincinesias faciales los fenómenos Marcus-Gunn, Marcus-Gunn invertido y síndrome de Marin-Amat. Todas ellas son ptosis o blefaroptosis cuya localización reside en el párpado superior y están íntimamente asociadas al movimiento mandibular. Otros términos que las definen son trigémino-facial, óculofacial o

ptorigolevador.^(1,2,3,4) Son enfermedades raras y en la actualidad generan un creciente interés debido a la escasa información disponible.

El síndrome de Marcus-Gunn (SMG) también conocido como jaw-winking (SMGJW) fue descrito por primera vez en 1883, y le debe el nombre a su descriptor.^(1,2,3,5,6) Se manifiesta con una retracción o elevación del párpado ptótico ante la estimulación del músculo pterigoideo del mismo lado. El término “guiño mandibular” como comúnmente se lo conoce es un nombre inapropiado, ya que el párpado no desciende.^(2,6) Este fenómeno está asociado de forma genérica con una ptosis, pero puede presentarse en ausencia de esta afección.^(7,8)

El estímulo que se necesita para este movimiento involuntario palpebral puede producirse en la apertura bucal, en la masticación, succión o simplemente moviendo la mandíbula lateralmente o a una posición anterior. Algunos autores también han observado este fenómeno al sonreír, silbar, bruxar, al sacar la lengua, deglutir, cantar, chupar o tras una contracción esternocleidomastoidea, una maniobra de Valsalva e incluso al respirar o inhalar.^(2,4,6,9) Habitualmente es congénito pero están descritas formas adquiridas secundarias a una cirugía ocular, un traumatismo, infecciones como la sífilis, en aquellos casos con parálisis facial periférica o de Bells y como consecuencia de tumores pontinos. En estas formas adquiridas puede esperarse una remisión espontánea, mientras que la modalidad congénita persiste y no mejora con la edad, aunque algunos pacientes pueden enmascararlo después al aprender a controlar estos movimientos tanto en lo que se refiere a la posición y excursión palpebral provocando una contracción constante de los músculos pterigoideos para favorecer la mejora de la ptosis. En ocasiones hacen camuflaje inclinando la cabeza hacia abajo y mirando hacia arriba.^(2,4,6,9,10)

Por lo general, se observa poco después del nacimiento en el momento de la amamantación y tras la contracción del músculo pterigoideo lateral o externo que es responsable de la apertura, el avance y lateralidad de la mandíbula. Con menor frecuencia la ptosis tiene lugar al cerrar la boca y en este caso estará mediado por el músculo pterigoideo medial o interno responsable del cierre mandibular.⁽¹⁾

Su mecanismo etiológico es complejo y es probable que más de un factor esté involucrado en el desarrollo de tales sincinesias, por ello son varias las teorías acerca de su etiopatogenia.⁽⁷⁾ La rama motora del quinto par craneal está mal orientada congénitamente y se dirige hacia la rama del tercer nervio craneal que inerva el músculo elevador. Además de la predisposición genética algunos autores hablan de una teoría filogenética, ya que relaciona este fenómeno con animales inferiores y peces, donde la retracción del párpado superior está asociada con la apertura de la boca.^(2,3,4,9)

La prevalencia de este fenómeno varía según los diferentes estudios y oscila entre un 2-13 % de todas las ptosis congénitas. ^(1,2,6,8,9)

Aunque existen formas bilaterales es más frecuente la unilateral izquierda. ^(2,6,8,9)

Se han descrito ciertas afecciones asociadas con este síndrome, entre ellas alteraciones renales como cálculos y duplicidad renal o uretral. También hipertermia maligna y riesgo de reflejo oculocardiaco atípico tras una cirugía con anestesia general, pérdida de agudeza visual, estrabismo, anisometropía, ambliopía, retinitis pigmentosa, disminución del tamaño de la pupila del ojo afectado, también están descritas asociaciones con otros movimientos oculares anómalos como la parálisis de elevador doble o síndrome de Duane. Otros autores asocian este fenómeno con labio o paladar leporino, síndrome de Charge, espina bífida, ectrodactilia, pie cavo bilateral con tobillo varo, aducción del antepié, testículos no descendidos bilaterales, y síndrome de Kabuki. ^(1,3,4,5,6,9,10)

El diagnóstico se establece tras la exploración clínica y neurológica. La electromiografía puede ser de gran utilidad para demostrar esta sincinesia. ⁽⁹⁾

En cuanto a su tratamiento y dependiendo del grado de ptosis y severidad de la elevación del párpado se han propuesto varias técnicas quirúrgicas, incluyendo la resección o transposición del músculo elevador sólo utilizadas cuando la afectación es de moderada a grave. Se evalúa como leve cuando es menor de 2 mm, moderado de 2-5 mm y grave superior 5 mm, sin embargo, para otros autores en la forma moderada se corresponde con 3 mm y grave de 4 mm o más. En los leves la alteración es estéticamente poco llamativa. ⁽¹⁰⁾ También se tiene en cuenta en su terapéutica la movilidad del ojo, el ángulo del estrabismo, el estado de sensibilidad corneal y la activación de la expresión facial. ^(2,4)

Una variante del SMG es el conocido como “See-saw”, se caracteriza por el hecho de que el paciente en un lado presenta un fenómeno Marcus Gunn al abrir la boca y en el contralateral un SMG al cerrar la boca. El síndrome de Marcus-Gunn invertido es una variante muy rara del SMG y en este caso tiene lugar el descenso del párpado tras a apertura bucal debido a la inhibición de la acción del músculo elevador tras la contracción del pterigoideo lateral o externo. ^(1,4)

El síndrome de Marin Amat es una sincinesia adquirida, donde el cierre del párpado es debido a la contracción del orbicular del ojo, existe una regeneración aberrante del nervio facial que produce una contracción simultánea de orbicular de los párpados y los pterigoideos externos, según otros autores la contracción del orbicular de los labios es la que provoca la del orbicular los párpados. Clínicamente, se manifiesta con blefarospasmo al abrir y cerrar la boca o sonreír. Sin embargo también se ha observado que al cerrar los

párpados con fuerza, se produce una desviación de la comisura bucal hacia el lado sano, o bien con la maniobra de silbar, la hendidura palpebral del lado afecto se reduce.^(1,4) Esta alteración puede ser consecuencia de una adenitis cervical tuberculosa post-cirugía o de una parálisis facial traumática o de Bell y tras la regeneración aberrante se produce la sincinesia.⁽¹⁰⁾

Estos fenómenos descritos están determinados por la función normal del párpado que se realiza a través de tres vías: el músculo orbicular del ojo inervado por el nervio facial que permite el cierre de ambos párpados, el músculo elevador del párpado superior inervado por el nervio oculomotor que es responsable de la elevación del párpado superior y los músculos accesorios Muller inervados por el nervio simpático.⁽¹⁰⁾

La información que sabemos acerca de estas enfermedades raras se basa, en gran medida, en las reseñas de los casos clínicos en la literatura científica. Su descripción no se extiende a las características clínicas en la cavidad oral. Por ello esta publicación se centra en la descripción desde el punto de vista de su salud bucal en un intento de asociar posibles alteraciones con este proceso patológico.

Los padres del niño dieron su consentimiento en documento escrito y firmado en noviembre de 2018 para realizar la publicación con fines de investigación, educación o tratamiento del síndrome de Marcus-Gunn.

El objetivo de este trabajo es contribuir al conocimiento de esta rara enfermedad y a su relación con el ámbito odontológico.

Presentación del caso

Se describe el caso de un varón de 4 años y 6 meses que solicita atención odontológica al presentar lesiones de caries en molares temporales. Los datos más relevantes de la historia médica es el diagnóstico en la etapa neonatal del síndrome de Marcus-Gunn congénito de novo (Fig 1). La sospecha tuvo su origen en el primer mes de vida tras los movimientos de succión.




Fig. 1 - Fotografía clínica extraoral del niño que muestra la ausencia del reflejo palpebral en reposo.

A la exploración extraoral se observa una ptosis palpebral derecha y elevación palpebral izquierda con la apertura bucal y movimientos mandibulares laterales y de protrusión (Figs 2 y 3), que desaparecen con el cierre de dicha apertura.

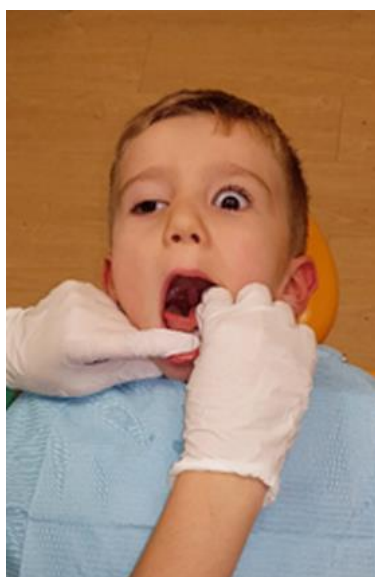


Fig 2 - Fotografía clínica extraoral donde se advierte en el niño una ptosis palpebral derecha y apertura palpebral izquierda en la apertura bucal.

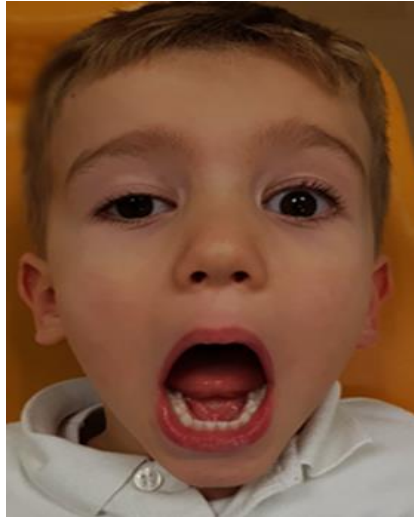

Fig. 3 - Fotografía clínica extraoral del niño donde se distingue una mayor intensidad del reflejo palpebral en máxima apertura bucal.

Esta afectación es unilateral, de intensidad severa y también desencadenada ante otras acciones como bostezar o deglutir. Tras la inspección intraoral no se aprecia patología de los tejidos blandos. A nivel oclusal presenta un estadio de dentición temporal con ausencia de diastemas generalizados. En el plano vertical se observa sobremordida de 2/3 y presentando clase I canina y escalón recto bilateral, todas estas características indican una falta de desarrollo óseo. Las líneas medias dentarias están centradas. Respecto a la articulación temporomandibular, se observa una laterodesviación derecha en apertura en ausencia de chasquidos articulares. Se diagnostican clínicamente lesiones de caries en la superficie oclusal de 5.5, 6.5, 7.5 y 84. El examen radiográfico mediante aletas de mordida no revela ninguna patología cariosa. Como plan de tratamiento se planifican las obturaciones con material compuesto y la instrucción de técnicas de higiene bucal y fluorización. Durante la terapéutica se aprecia un mayor reflejo asociado sobre todo a situaciones que le provocan al paciente ansiedad o estrés, entre ellos el ruido que produce el instrumental rotatorio. Conforme avanzan las citas, la colaboración es mayor y el reflejo va disminuyendo en número e intensidad tanto a la apertura y lateralización mandibular. Se han descrito formas adquiridas tras una cirugía ocular, traumatismos, sífilis, parálisis facial periférica y tumores pontinos y se espera en estos casos una remisión espontánea. El diagnóstico se establece en la exploración y electromiografía. Su tratamiento es quirúrgico cuando la afectación es congénita moderada o grave.

Discusión

La descripción del SMG es más frecuente en población infantil, en parte favorecido por una etiología congénita.^(1,3,5,9) Coincidimos con varios autores en la ausencia de antecedentes familiares^(1,3,9) y en la ptosis palpebral unilateral izquierda.^(1,9)

Su mecanismo etiológico es complejo y que es probable que más de un factor esté involucrado en el desarrollo de tales sincinesias. *Davis*,⁽¹⁾ *Graham*,⁽³⁾ *Falcão* y *Almeida* y otros,⁽⁹⁾ al igual que nosotros no observaron enfermedades asociadas a este síndrome. La mayoría de los casos descritos en la literatura, al igual que nuestro caso, no precisan de tratamiento medicamentoso y quirúrgico debido a la rehabilitación y capacidad de adaptación del niño.⁽¹⁾

Concluimos, por tanto, que el SMG es una entidad rara en pediatría, en la cual sus hallazgos clínicos determinan el diagnóstico. Teniendo en cuenta que en ocasiones presentan alteraciones oculares, nada nos hace sospechar la presencia de una enfermedad oral específica.

Referencias bibliográficas

1. Davis G, Chen C, Selva D. Marcus Gunn syndrome. *Eye*. 2004;18(1):88-90.
2. Bajaj MS, Angmo D, Pushker N, Hada M. Modified technique of levator plication for the correction of Marcus Gunn jaw-winking ptosis: A case series. *Int Ophthalmol*. 2015;35(4):587-91.
3. Graham C, Gallichan N, Fleming K, Taylor K. Marcus Gunn Syndrome and implications for Oral and Maxillofacial surgery (OMFS). *Eur J Mol Clin Med*. 2017 [acceso 22/08/2018];1(0):4. Disponible en: <https://www.ejmcm.com/article/10.1016/j.nhccr.2017.06.143/>
4. Sundareswaran S, Nipun C, Kumar V. Jaw-winking phenomenon: Report of a case with review of literature. *Indian J Dent Res*. 2015 [acceso 22/08/2018];26(3):320. Disponible en: <http://www.ijdr.in/text.asp?2015/26/3/320/162895>
5. Altman K. The Marcus Gunn (jaw-winking) phenomenon : a case report. *Spec Care Dent*;1990;28(1976):1987-8.
6. McNamara C, Hartnett C, McNamara CM. Marcus Gunn (jaw-winking) phenomenon: a case report. *Spec Care Dent*. 2009;29(3):138-40.

7. Kodsi S. Marcus Gunn jaw winking with trigemino-abducens synkinesis. J AAPOS. 2000;4(5):316-7.
8. Pearce FC, McNab AA, Hardy TG. Marcus gunn jaw-winking syndrome: A comprehensive review and report of four novel cases. Ophthal Plast Reconstr Surg. 2017;33(5):325-8.
9. Falcão I, Almeida F. Marcus Gunn Phenomenon. J Pediatr. 2017 [acceso 22/08/2018];188:302. Disponible en: <http://dx.doi.org/10.1016/j.jpeds.2017.05.031>
10. Koelsch E, Harrington JW. Marcus Gunn jaw-winking Synkinesis in a neonate. Mov Disord. 2007;22(6):871-3.

Conflicto de intereses

Los autores declaran no tener conflicto de intereses.

Declaración de contribución autoral

Nazareth Rodríguez Peinado: recopilación y realización de los registros del caso clínico. Redacción del caso clínico en el manuscrito.

María Rosa Mourelle Martínez: búsqueda, selección y análisis de las referencias bibliográficas.

Montserrat Diéguez Pérez: redacción del manuscrito a excepción del caso clínico.

Todos los autores aprobaron la versión final que se enviará a publicación.